

개에서 추간판 질환에 대한 침술치료 증례

정성목¹ · 박수원

서울동물의료원

Application of Traditional Acupuncture on Canine Intervertebral Disc Disease

Seong-mok Jeong¹ and Soo-won Park

Seoul Animal Medical Center

Abstract : A four-year-old female Pekingese dog was presented with intermittent ambulatory hindlimb lameness and severe back pain. The course of the disease was acute and static and 5 days passed by until presentation. In neurological examination, severe back pain and slightly decreased proprioception in right hindlimb were shown. In radiographic examination, radiopacity was increased at T10-11 intervertebral disc space. According to the history taking, neurological examination and radiographic examination, it was tentatively diagnosed as intervertebral disc disease (IVDD). Conservative treatment was performed including cage rest, medication with prednisolone and traditional acupuncture. Acupoints were GV-6, GV-7, BL-18, BL-19, BL-40 and GB-34. Dry needlings rested for 20 minutes. Just after the first acupuncture treatment back pain was significantly decreased. With additional acupuncture treatment, all the clinical signs were not observed. It is considered that conservative therapy including traditional acupuncture, medication and cage rest might be the first choice of therapeutic method for Grade I or II IVDD in dogs.

Key words : traditional acupuncture, IVDD, conservative treatment, dog

서 론

개의 추간판 질환은 척추와 관련된 질환의 약 50%를 차지할 정도로 전체 신경계 질환 중에서 가장 다발하는 질환이다¹. 추간판 질환은 발생 형태에 따라 주로 연골이형성종의 견종에서 다발하는 과열형(Hansen type I)과 연골이형성종이 아닌 노령견에서 다발하는 돌출형(Hansen type II)으로 나눌 수 있다^{1,3}. 추간판 질환에 이환된 환축의 90% 이상이 연골이형성종이며, 발생부위는 T10-L3에서 90% 이상 발생한다고 보고되어있다⁹. 임상증상은 통증호소 또는 부전마비만 있는 정도에서 심부통증까지 소실되는 정도까지 다양하게 나타난다. 추간판 질환의 치료방법으로는 운동제한, 약물 및 침 등의 보존적 치료와 laminectomy, durotomy 및 fenestration 등의 수술적 방법이 있다. 통증이나 부전마비만 있는 경미한 경우에는 보존적 치료에서나 수술적 치료 모두 90% 이상의 성공률을 보이는 것으로 보고되어 있다⁴. 그러나 완전마비의 경우에는 치료방법과 치료시기에 따라 성공률에 많은 차이를 보이고 있다⁹.

본 증례는 보행은 가능하나 간헐적으로 후지운동에 이상을 보이며, 등쪽에 심한 통증을 호소하는 추간판 질환에 이환된 개를 전통침술과 약물요법을 이용하여 치료한 예를 소개함으로써 실제 임상에서 경미한 증상을 보이는 추간판 질환 환자의 일차적 치료방법으로 사용될 수 있도록 하고자 보고한다.

증 례

4년령의 암컷 페키니즈가 심한 등쪽의 통증과 간헐적인 후지의 보행이상을 주증으로 내원하였다. 내원하기 5일전 갑자기 증상을 보이기 시작하였으며 증상은 5일 동안 변화가 없었다. 신체검사를 실시한 결과 양측 후지의 내측 슬개골탈구(Grade II) 이외의 정형외과적인 이상은 발견되지 않았다. 신경계 질환에 의한 통증여부를 확인하고 병변의 국소화를 위해 신경계검사를 실시하였다. 고유자세반응은 우측후지에서 조금 저하되어 있었으며, 신전돌진반응은 정상이었다. 환자는 흉추 후방에서 감각과민 증상을 보였으며 그 이상의 신경계 검사는 심한 통증으로 인해 환자가 협조하지 않아 실시할 수가 없었다. 방사선 검사에서는 외측 흉요추부 방사선상에서 T10-11 추간판 위치에 석회화된 음영이 관찰되었다(Fig 1). 그러나 척추간 간격의 변화는 인정되지 않았다. 이에 흉요추부 추간판 질환으로 잠정 진단하였으나, 확진을 위한 추가적인 방사선 검사 및 전기생리 검사 등은 실시하지 않았다. 또한 전신적인 질환을 배제하기 위하여 혈액검사와 혈청학적 검사를 실시하였으나 특이한 소견은 발견되지 않았다.

치료는 전통침술과 prednisolone (소론[®], (주)유한양행)의 투여 및 운동제한을 통한 보존적 치료법을 이용하기로 결정하였다. 침치료는 내원 당일부터 시작하였다. 전통침(0.25×30 mm, 행림서원)을 사용하여 국소혈위로는 독맥(督脈)의 GV-7(Zhong Shu, 中樞)과 GV-6(Ji Zhong, 脊中) 및 족태양방광경(足太陽膀胱經)의 양측BL-18 (Gan Shu, 肝俞)과 BL-

¹Corresponding author.
E-mail : kamok@hanmail.net

19(Dan Shu, 膽俞)를 취혈하였으며 원위혈위로는 족태양방광경의 BL-40 (Wei Zhong, 委中)과 족소양담경(足少陽膽經)의 GB-34(Yang Ling Quan, 陽陵泉) 양측혈위를 취혈하였다(Fig 2). 자침 후 전통침법으로만 침에 자극을 가하면서 20분간 유침시켰다. 발침 후 환자는 안정감을 보였으며, 통증으로 인한 주변에 대한 경계심 등은 보이지 않았다. 퇴원 시 4일간 prednisolone (2 mg/kg, q12h)과 2주간의 운동제한을 처방하였다. 전화로 확인한 결과 침치료를 한 후 퇴원한 뒤로는 보행이상은 전혀 보이지 않았으며, 통증의 호소도 없었음을 확인할 수 있었다. 4일 후 재 내원시 신경계 검사를 실시한 결과 모든 신경계 검사는 정상이었고 등쪽의 통증은 거의 사라졌으나 T10-11 사이를 강하게 압박할 경우 복압이 증가되는 것이 확인 되었다. 동일한 방법으로 침술을 실시하였으며, 임상증상은 호전되었으나 흑변 및 연변을 보여 prednisolone의 용량을 1 mg/kg, q12h로 줄여서 처방 하였다. 5일 후 3차 내원시 임상증상은 2차 내원시보다 조금 호전된 것이 확인되었으며 변의 형태도 정상으로 회복이 되어있었




Fig 1. Lateral radiograph of thoracolumbar vertebrae of a dog: Radiopacity was increased at T10-11 intervertebral disc space (within circle).

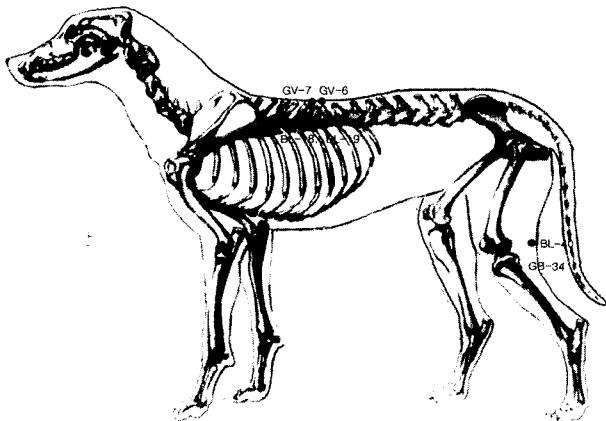


Fig 2. Acupoints for the treatment of thoracolumbar intervertebral disc disease in dogs.

다. 침술은 동일한 방법으로 실시하였으며 prednisolone의 용량은 1/2로 줄였다. 4일 후 4차 내원시에는 등쪽의 통증은 완전히 소실되었으며 모든 신경계 검사에서 정상 반응을 보이므로 치료를 종료하고 이후로는 prednisolone의 tapering과 재진을 위하여 1차 더 내원하였으며, 이 후 2개월간 재발은 보이지 않았다.

고 찰

추간판 질환의 임상증상은 일반적으로 4단계 정도로 나누어서 구분된다. 1단계는 다른 운동기나 신경계 이상을 보이지 않으면서 통증만을 호소하는 경우이고, 2단계는 감각기능은 정상이지만 운동기능에 마비를 보이는 부전마비로 보행이 가능한 상태와 보행이 불가능한 상태로 나누기도 한다. 3단계는 표층감각이 소실된 완전마비상태로 배뇨 및 배변의 기능여부에 따라 나누기도하며, 마지막 4단계는 심부통감마저 모두 소실된 완전마비상태를 의미한다⁹. 본 증례는 위의 단계에 따르면 1단계 내지는 2단계의 초반에 해당하는 경미한 증상을 보이는 추간판 질환이라고 할 수 있을 것이다.

이와 같은 증상을 보이는 환자의 치료에는 물론 수술적인 방법으로 근본적인 치료를 하는 것도 좋은 방법이겠지만, 특히 보행이 가능할 정도로 증상이 심하지 않을 경우에는 일차적으로 보존적인 치료법을 사용하는 것도 하나의 방법일 것으로 생각된다. 특히 모든 일선 동물병원에서 척추수술을 할 수 있을 정도의 시설과 장비와 인력을 갖추기는 어려운 것을 생각한다면 더욱 고려해 볼만한 방법일 것이다. 실제 문헌상의 보고에서도 부전마비 환자의 보존적 치료는 약 3주간의 치료로 가능하다고 보고되어있다^{5,6}. 정 등은 운동제한과 약물투여에 의한 치료는 평균 치료기간이 18.0일이고, 이와 함께 침치료를 병행한 결과 치료기간이 10.7일로 단축되었다고 보고하였다⁹. 본 증례에서는 4일간의 보존치료와 침술을 실시하였을 때 보행이상과 통증은 거의 확인할 수 없었다.

실제 추간판 질환의 치료에 침치료를 시행하고 있는 것은 널리 알려진 사실이며, 중국이나 우리나라뿐만 아니라 전세계적으로 널리 사용되고 있다. 추간판 질환에서의 취혈은 국소혈위의 취혈은 추간판 질환의 위치가 확인이 되었으면 그곳의 앞뒤 가시돌기 사이의 독맥혈위와 해당부위의 족태양방광경 혈위를 취혈 한다. 본 증례에서는 T10-11 사이 추간판의 석회화가 확인되었고, 그 부위를 압박하였을 때 통증을 호소하는 것으로 보아 T10-11 추간판 질환인 것으로 잠정 진단할 수는 있겠지만 myelography, CT 또는 MRI 등으로 위치를 확인 한 것은 아니기 때문에 해당혈위와 함께 후방으로 하나의 혈위를 더 취혈하였다. 또한 원위혈의 취혈은 먼저 육총혈(六總穴) 중에서 등과 후구의 질환에 효과적인 혈위인 BL-40과 팔회혈(八會穴) 중에서 근회(筋會)에 해당하는 GB-34를 취혈하였다. 이 외에도 팔맥교회혈(八脈交會穴) 중에서 기경팔맥(奇經八脈)중 양교맥(陽脈)과 교차하며 신경계질환의 주치 혈위인 BL-62(Shen Mai, 申脈) 그리고 골관

절 질환 및 추간관질환 등은 퇴행성 질환에 해당하며 이는 신허(腎虛)에 의한 병증의 하나에 해당하므로 BL-23(Shen Shu, 腎俞)을 취혈하는 것이 추간관 질환의 치료에 더욱 도움을 줄 것으로 사료된다⁷.

추간관 질환의 보존적 치료 후에 2년 이상 관찰한 결과 재발률은 30~40%에 이르는 것으로 보고되고 있으므로 치료 후에도 지속적인 관찰이 필요할 것이며, 보호자에게도 재발 가능성에 대한 충분한 교육이 이루어져야 할 것으로 사료된다⁸.

결 론

통증과 경미한 보행이상을 호소하는 가벼운 정도의 추간관질환에 이환된 증례에서 운동제한, 약물요법과 함께 독맥과 족태양방광경의 국소혈위와 원위혈위로는 육충혈의 BL-40, 팔회혈의 GB-34를 취혈하여 침술치료를 병행하였던 바 치료효과가 우수하였다.

참 고 문 헌

1. Braund KG. Intervertebral disc disease. In: Disease
2. Butterworth SJ, Denny HR. Follow up study of 100 cases with thoracolumbar disc protrusions treated by lateral fenestration. *J Sm Anim Prac* 1991; 32: 443-447.
3. Cudia SP, Duval JM. Thoracolumbar disc disease in large, nonchondrodystrophic dogs: A retrospective study. *J Am Anim Hosp Assoc* 1997; 33: 456-460.
4. Davis JV, Sharp NJH. A comparison of conservative treatment and fenestration for Thoracolumbar intervertebral disc disease in the dog. *J Sm Anim Prac* 1983; 24: 721-729.
5. Janssens LA, de Prins ME. Treatment of thoracolumbar disc disease in dogs by means of acupuncture: A comparison of two techniques. *J Am Anim Hosp Assoc* 1989; 25: 169-174.
6. Janssens LA. Acupuncture for the treatment of thoracolumbar and cervical disc disease in the dog. *Probl Vet Med* 1992; 4: 107-116.
7. Limehouse JB, Taylor-Limehouse PA. Eastern concepts of acupuncture. In: *Veterinary acupuncture, Ancient art to modern medicine*, 2nd ed. St. Louis: Mosby. 2001: 79-93.
8. McKee WM. A comparison of hemilaminectomy (with concomitant disc fenestration) and dorsal laminectomy for the treatment of thoracolumbar disc protrusion in dogs. *Vet Rec* 1992; 130: 296-300.
9. 정성목, 양정환, 남치주. 개에서 추간관 질환의 치료 56례 (1999~2001). *한국임상수의학회지* 2002; 19: 219-224.