

## 전통음료 소재가 납투여한 흰쥐의 체내 무기질 함량 및 간과 신장조직의 형태학적 변화에 미치는 영향

조수열<sup>1</sup> · 김명주<sup>2</sup> · 이미경<sup>3</sup> · 박은미<sup>4</sup> · 장주연<sup>1</sup> · 최정목<sup>5</sup> · 김덕진<sup>6\*</sup>

<sup>1</sup>영남대학교 식품영양학과, <sup>2</sup>대구산업정보대학 식품영양과  
<sup>3</sup>경북대학교 식품생물산업연구소, <sup>4</sup>대구한의대학교 한방생명자원 특화센터 효능검증원  
<sup>5</sup>대전보건대학, <sup>6</sup>대구대학교 식품·생명·화학 공학부

## Effect of Korean Traditional Tea Materials on Minerals Content and Histological Changes in Pb-Administered Rats

Soo-Yeul Cho<sup>1</sup>, Myung-Joo Kim<sup>2</sup>, Mi-Kyung Lee<sup>3</sup>, Eun-Mi Park<sup>4</sup>,  
Joo-Yeun Jang<sup>1</sup>, Jeung Mok Choi<sup>5</sup> and Duk-Jin Kim<sup>6\*</sup>

<sup>1</sup>Dept. of Food and Nutrition, Yeungnam University, Gyeongsan 712-749, Korea

<sup>2</sup>Dept. of Food Science and Nutrition, Daegu Polytechnic College, Daegu 706-022, Korea

<sup>3</sup>Food and Bio-Industry Research Institute, Kyungpook National University, Daegu 702-701, Korea

<sup>4</sup>Life Resources Center of Oriental Medicine Efficacy & Safety Research Center,  
Daegu Haany University, Daegu 706-060, Korea,

<sup>5</sup>Daejeon Health Sciences College, Daejeon 300-711, Korea

<sup>6</sup>Div. of Food, Biological and Chemical Engineering, Daegu University, Gyeongsan 712-714, Korea

### Abstract

This study was designed to investigate the effect of Korean traditional tea materials on lead (Pb) accumulation and histological changes in Pb-administered rats. Male rats were divided into six groups: a normal, Pb, and Pb-water extract of Korean traditional tea materials (green tea: GT, persimmon leaf: PL, safflower seed: SS, *Eucommia ulmoides*: EU) groups. Pb (25 mg/kg BW) was orally administered once a day for 4 weeks. The extract of GT, PL, SS, and EU were administered based on 1.26 g of raw traditional tea materials/kg BW/day. Pb contents of serum and liver were significantly higher in the Pb group than in the normal group. However, the water extracts of GT, PL, SS, and EU administration lowered Pb contents of serum and liver in the Pb-administered rats, respectively. Serum Zn content was significantly higher in the Pb group than in the normal group, whereas, Cu and Fe contents were lower in the Pb group. Hepatic Ca content was significantly lower in the Pb group compared to the normal group. In the present study, water extract of Korean traditional tea materials administration effectively improved Cu and Fe contents of serum and liver. Infiltration of the local inflammation was found in Pb group, whereas water extracts of Korean traditional tea materials administration attenuated histological changes of tissues.

**Key words:** *Camellia sinensis*, *Diospyros kaki*, *Carthamus tinctorius*, *Eucommia ulmoides*, Pb

### 서 론

환경오염성 중금속 중 납은 철, 구리 다음으로 일상생활을 통하여 많이 사용되고 있는 금속으로서 자연계에 널리 분포되어 있다(1). 납은 체내에서 쉽게 배설되지 않으며, 축적량이 증가될 경우 체중감소, 빈혈, 장기의 생화학적 및 형태학적 변화 등의 중독증상을 일으킨다(2). 또한 납은 무기질의 대사 및 이용에 장애를 유발하여 혈액과 조직내 무기질 함량에 영향을 미치므로써 생리적 장애를 일으킨다(3). 이러한 유

해성 중금속 중독을 식생활 측면에서 해결하고자 하는 연구가 다방면에서 이루어지고 있는데, 영양학적인 연구로는 단백질, 칼슘, 지방, 섬유질 등의 식이 인자들이 체내 중금속 대사에 영향을 미쳐 그 분포와 배설을 변화시키는 것으로 보고되었다(4,5).

최근 녹차잎과 감잎의 카드뮴, 납 이온들에 대한 흡착능(6-8), 두충의 납 및 카드뮴중독 완화효과(9), 홍화추출물의 카드뮴 독성 해독효과(10) 등이 보고되면서 천연식물에 다량 존재하는 폴리페놀 화합물인 탄닌 성분은 강한 항산화작용

\*Corresponding author. E-mail: djkim@daegu.ac.kr  
Phone: 82-53-850-6534, Fax: 82-53-850-6559

을 가질뿐만 아니라 금속이온과 착염을 형성하여 체내 중금속의 축적을 감소시킬 수 있음에 관심이 모아지고 있다. 이와 같이 체내의 영양상태가 중금속의 임상적 중독현상이나 해독기구에 영향을 미칠 수 있다는 보고(11)를 미루어 볼 때 천연식물을 이용한 중금속의 중독현상 완화에 관한 연구는 중요하다고 볼 수 있다.

따라서 납을 투여한 흰쥐에게 전통음료 소재로 애용되고 있는 녹차, 감잎, 홍화 및 두충 열수추출물을 급여한 후 체내 납축적 및 간과 신장조직의 형태학적 변화를 관찰하였다.

## 재료 및 방법

### 녹차, 감잎, 홍화 및 두충 열수추출물 조제

실험에 사용한 녹차잎(*Camellia sinensis*), 감잎(*Diospyros kaki*), 홍화씨(*Carthamus tinctorius*) 및 두충수피(*Eucomia ulmoides*)는 대구 약령시장에서 구입하여 음건한 후 작은 절편으로 만들어 균질기로 조직을 파쇄하였다. 파쇄한 시료 100 g씩을 둥근플라스크에 넣고 10배량의 증류수를 가하여 4시간동안 가열추출하고 그 여액을 회전증발농축기로 감압농축하여 동결건조한 후 사용하였다.

### 실험동물 및 사육

실험동물은 Wistar계의 이유한 음성 흰쥐 60마리를 10일 간 기본식으로 적응시킨 후 평균체중이  $110 \pm 10$  g인 것을 난피법에 의해 6군으로 나누어 한마리씩 분리하여 4주간 사육하였다. 실험군은 정상군(Normal), 납단독투여군(Pb), 납투여와 녹차(Pb-GT), 감잎(Pb-PL), 홍화(Pb-SS) 및 두충(Pb-EU) 열수추출물을 각각 공급하는 군으로 나누었다.

녹차, 감잎, 홍화 및 두충의 열수추출물은 사람이 섭취하는 양을 고려하여 매일 일정한 시각에 체중 kg당 1.26 g 수준이 되도록 경구투여하였다. 납은 탈이온 증류수에 녹여 LD<sub>50</sub>에 근거하여 체중 kg당 25 mg을 매주 1회 일정시각에 경구투여하였으며 정상군은 0.9% 생리식염수를 투여하였다.

본 실험에 사용한 기본식은 AIN-76(12) 식이조성에 준하여 조제하였으며, 단백질 공급원으로는 카제인(Murray Co.)을 공급하였고, 탄수화물 공급원으로는 옥수수 전분(신동방), 지방 공급원으로는 옥수수기름(제일제당)을 사용하였다. 사육실 온도는  $20 \pm 2^\circ\text{C}$ 로 유지하였으며, 조명은 12시간 주기(08:00~20:00)로 조절하였다. 사육시 일어날 수 있는 무기질의 오염을 방지하기 위해 실험 시작전 필요한 모든 기구는 0.4% EDTA용액으로 세척하여 사용하였으며, 실험기간 동안 물은 탈이온 증류수를 사용하였다.

### 시료채취

4주간 사육한 흰쥐를 16시간 절식시킨 후 에테르로 가볍게 마취시켜 개복하고 복부대동맥으로부터 혈액을 채취하여 실온에서 30분간 방치한 후  $600 \times g$ 에서 10분간 원심분리하여 혈청을 얻었다. 장기는 채혈 직후 빙냉의 0.25 M 수크로오

스 용액으로 간을 관류하여 혈액을 제거한 다음 간조직과 신장조직을 적출하여  $-70^\circ\text{C}$ 에서 보관하였다.

### 혈청과 간조직의 무기질 함량 측정

혈청과 간조직 중의 무기질 함량은 Thompson과 Blanch-flow의 방법(13)으로 시료를 준비하고 Varian ICP AES spectrophotometer를 이용하여 분석하였다. 간조직 1.0 g 및 혈청 1.0 mL를 취하여 100 mL 켈달 플라스크에 넣고 저온에서 서서히 열을 가하고 진한 질산과 과염소산으로 가수분해시킨 다음 여과하여 3차 증류수로 희석하여 시료로 사용하였다. 이때 사용되는 모든 기구는 3차 증류수로 세척하여 이용하였다. ICP 분석 조건은 Table 1과 같다.

### 혈청 중의 성분함량 측정

포도당 함량은 kit 시약(아산제약)을 사용하여 측정하였다. 즉 혈청 0.02 mL에 효소시약 3.0 mL를 가하여 잘 혼합한 다음  $37^\circ\text{C}$ 에서 5분간 방치한 후 500 nm에서 흡광도를 측정하여 그 함량을 구하였다. 알부민 함량은 kit 시약(아산제약)을 사용하여 측정하였다. 즉 혈청 0.02 mL에 정색시약 5.0 mL를 가하여 잘 혼합한 다음 실온에서 10분간 방치한 후 630 nm에서 흡광도를 측정하여 그 함량을 구하였다. 크레아티닌 함량은 kit(아산제약) 시약을 사용하여 측정하였다. 즉 혈청 0.5 mL에 제단백 정색시약 4.0 mL를 잘 혼합하여 20분간 실온에서 방치한 후 3000 rpm에서 10분간 원심분리하였다. 원심분리한 상층액 3.0 mL에 0.4 N 수산화나트륨 용액을 잘 혼합한 다음 20분간 실온에서 방치한 후 520 nm에서 흡광도를 측정하여 그 함량을 구하였다. 빌리루빈 함량은 kit(영동제약) 시약을 사용하여 측정하였다. 즉 빌리루빈 발색시약 3.0 mL에 디아조시약을 가하여 혈청 0.2 mL를 잘 혼합한 다음 실온에서 20분간 방치한 후 535 nm에서 흡광도를 측정하여 그 함량을 구하였다.

### 간조직 및 신장조직의 형태학적 관찰

간조직과 신장조직의 형태학적 관찰은 적출한 조직을 10% 중성 포르말린에 48시간 동안 고정한 다음 수세하고, 60% 에탄올에서부터 상승 농도로 탈수하고 파라핀에 포매하여 ब्ल럭을 제작하였다. 제작된 ब्ल럭은 4  $\mu\text{m}$  두께로 박절하여 hematoxylin-eosin(H-E)으로 염색한 다음 광학현미경으로 200배율로 관찰하였다.

### 통계처리

실험결과는 SPSS(2000년) 통계분석 프로그램을 이용하

Table 1. ICP conditions for the determination of minerals

	Conditions
Generator power	1000 W
Auxiliary flow rate	0~1.5 L/min
Sample uptake rate	1 mL/min
Plasma gas flow rate	12 L/min
Sheat gas flow rate	0.2 L/min
Nebulizer pressure	3 bars

여 각 실험군간 평균치의 통계적 유의성은  $p < 0.05$  수준에서 Duncan's mutiple test에 의해 검정하였다.

**결과 및 고찰**

**혈청과 간조직의 Pb 함량 변화**

납투여된 흰쥐에게 녹차, 감잎, 홍화 및 두충 열수추출물을 4주간 급여한 후 관찰한 혈청 및 간조직 중의 Pb 함량변화는 Fig. 1과 같다.

본 실험에서 혈청과 간조직 중의 납 함량은 납단독투여군이 정상군에 비하여 각각 9.6배, 5.6배의 유의적인 증가( $p < 0.05$ )를 보였다. Conard와 Barton(14)은 흰쥐에게 아세트산 납을 정맥투여한 실험에서 적혈구와 간조직에 납의 축적량

이 증가되었다고 보고하였다. 이는 다량의 납을 투여할 경우 흡수와 배설의 불균형으로 인해 체내에 축적되는 것(15)으로 알려져 있다. 반면, 한국전통차 열수추출물 급여시 납단독투여군에 비하여 혈청과 간조직 중의 납 함량이 유의적으로 감소됨으로써 녹차, 감잎, 홍화 및 두충 열수추출물이 흰쥐의 체내에 납 축적량을 감소시킬 수 있을 것으로 생각된다. 본 결과에서 실험식이 급여로 인한 납 축적 억제효과는 한국전통차의 열수추출물에 다량 존재하는 폴리페놀 화합물 성분이 금속이온과 착염을 형성한 때문으로 사료된다.

**혈청과 간조직 중의 Zn, Cu, Fe 및 Ca 함량 변화**

납의 흡수 및 축적은 다른 무기질 즉, Zn(아연), Cu(구리), Fe(철) 및 Ca(칼슘)의 함량에 영향을 미치므로 본 실험에 사용

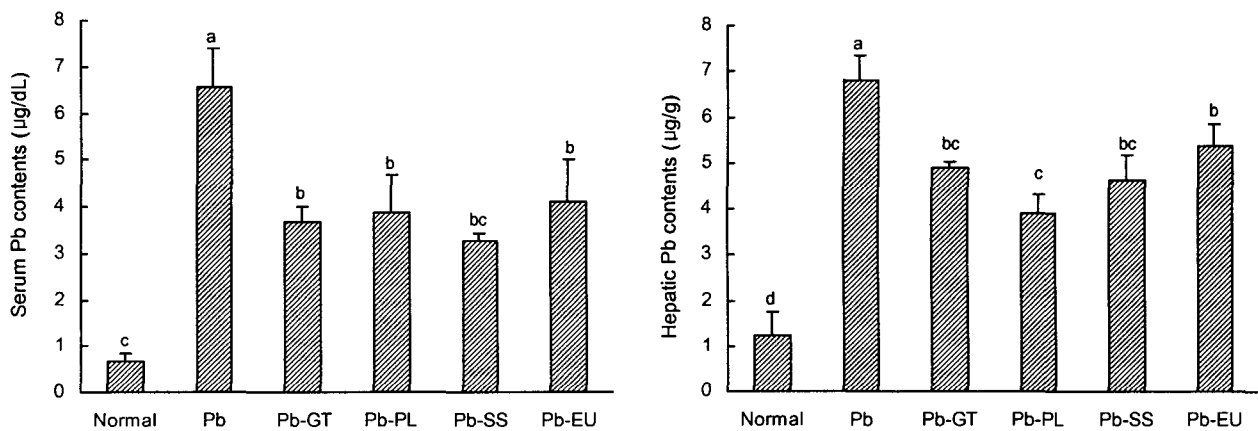


Fig. 1. Effect of water extract of Korean traditional tea materials on serum and hepatic Pb contents in Pb-administered rats. Values are mean  $\pm$  SD (n = 10). The means not sharing a common letter are significantly different between groups ( $p < 0.05$ ).

Table 2. Effect of water extract of Korean traditional tea materials on serum Zn, Cu, Fe, and Ca contents in Pb-administered rats ( $\mu\text{g/dL}$ )

Group	Zn	Cu	Fe	Ca
Normal	4.14 $\pm$ 0.40 <sup>1) b2)</sup>	0.25 $\pm$ 0.02 <sup>1)</sup>	8.38 $\pm$ 0.40 <sup>a</sup>	10.43 $\pm$ 0.49 <sup>NS3)</sup>
Pb	8.76 $\pm$ 1.47 <sup>a</sup>	0.17 $\pm$ 0.01 <sup>b</sup>	6.30 $\pm$ 0.51 <sup>c</sup>	10.13 $\pm$ 0.57
Pb-GT	5.43 $\pm$ 1.49 <sup>ab</sup>	0.22 $\pm$ 0.02 <sup>ab</sup>	6.80 $\pm$ 0.95 <sup>bc</sup>	10.33 $\pm$ 0.47
Pb-PL	5.24 $\pm$ 1.72 <sup>ab</sup>	0.20 $\pm$ 0.01 <sup>ab</sup>	6.72 $\pm$ 0.79 <sup>bc</sup>	10.99 $\pm$ 0.39
Pb-SS	8.55 $\pm$ 1.46 <sup>a</sup>	0.18 $\pm$ 0.01 <sup>b</sup>	8.14 $\pm$ 0.34 <sup>ab</sup>	11.15 $\pm$ 0.75
Pb-EU	5.75 $\pm$ 1.77 <sup>ab</sup>	0.20 $\pm$ 0.03 <sup>ab</sup>	7.83 $\pm$ 0.40 <sup>abc</sup>	11.51 $\pm$ 0.27

<sup>1)</sup> Values are mean  $\pm$  SD (n = 10).

<sup>2)</sup> Means in the column not sharing a common letter are significantly different between groups ( $p < 0.05$ ).

<sup>3)</sup> Not significantly different between groups ( $p < 0.05$ ).

Table 3. Effect of water extract of Korean traditional tea materials on hepatic Zn, Cu, Fe, and Ca contents in Pb-administered rats ( $\mu\text{g/g}$ )

Group	Zn	Cu	Fe	Ca
Normal	7.20 $\pm$ 0.56 <sup>1) a2)</sup>	1.16 $\pm$ 0.02 <sup>NS3)</sup>	30.93 $\pm$ 1.27 <sup>NS</sup>	5.73 $\pm$ 0.42 <sup>ab</sup>
Pb	4.56 $\pm$ 0.13 <sup>b</sup>	1.32 $\pm$ 0.05	35.79 $\pm$ 2.75	4.41 $\pm$ 0.48 <sup>c</sup>
Pb-GT	5.16 $\pm$ 0.01 <sup>ab</sup>	1.18 $\pm$ 0.14	35.85 $\pm$ 2.30	5.37 $\pm$ 0.38 <sup>abc</sup>
Pb-PL	6.32 $\pm$ 1.28 <sup>a</sup>	1.30 $\pm$ 0.18	32.33 $\pm$ 1.88	5.18 $\pm$ 0.11 <sup>abc</sup>
Pb-SS	6.26 $\pm$ 0.06 <sup>a</sup>	1.29 $\pm$ 0.12	35.84 $\pm$ 1.78	6.38 $\pm$ 0.87 <sup>a</sup>
Pb-EU	6.06 $\pm$ 0.08 <sup>a</sup>	1.23 $\pm$ 0.11	31.65 $\pm$ 0.94	4.81 $\pm$ 0.26 <sup>bc</sup>

<sup>1)</sup> Values are mean  $\pm$  SD (n = 10).

<sup>2)</sup> Means in the column not sharing a common letter are significantly different between groups ( $p < 0.05$ ).

<sup>3)</sup> Not significantly different between groups ( $p < 0.05$ ).

된 전통음료 소재의 열수추출물이 혈청과 간조직 중의 아연 무기질 함량변화에 미치는 영향을 Table 2와 3에 나타내었다.

납 투여로 인한 체내 무기질의 함량 변화 중 혈청 중의 아연 함량은 정상군에 비하여 2배정도 증가된 반면, 조직에서는 유의적인 감소가 나타났다. 이 결과는 흰쥐에게 납을 장기간 투여할 경우 혈액내 아연 함량이 증가되었다는 Singh 등(16)의 보고와 일치한다. 한편, 혈청 중의 철과 구리 함량은 정상군에 비하여 납단독투여군이 유의적인 감소를 나타내었으며 간조직에서의 변화는 관찰되지 않았다. 이는 납이 페리틴과 결합하여 철의 흡수를 억제하여 적혈구 형성에 장애를 유발한다는 Barltrop과 Khoo(17)의 보고와 유사한데 납투여시 정상군에 비해 헤마토크릿치와 헤모글로빈 함량의 유의적으로 감소됨(18)과 관련이 있을 것으로 생각된다. 반면, 납은 장내의 흡수 부위에서 철과 경쟁하지만 철이 친화력이 강하므로 철의 흡수에는 영향을 미치지 않는다는 보고도 있어(19) 본 실험결과와 상이하다.

또한 혈청 중의 구리 함량이 감소된 것은 사료내 납 첨가시 구리의 대사를 방해하거나 흡수를 억제하여 혈장 중의 구리 함량이 감소되었다는 Klauder 등(20)의 보고와 일치한다. 빈혈은 철뿐만 아니라 구리의 부족에 의해서도 나타나므로 본 실험에서 납투여로 인한 혈청 중의 구리 함량감소는 빈혈을 가중시킬 것으로 생각된다. 그러나 전통음료 소재인 녹차, 감잎, 홍화 및 두충의 열수추출물 급여시 혈청 중의 철과 구리 함량이 유의적이지는 않으나 납단독투여군에 비해 증가됨으로써 납으로 인한 빈혈증상을 완화할 수 있을 것으로 사료된다.

혈청의 칼슘 함량은 실험군간에 유의적인 차이가 관찰되지 않았으나 간조직 중의 칼슘 함량은 유의적으로 감소되었다. 납은 장내 점막의 흡수부위에서 칼슘과 경쟁함으로써 칼슘의 흡수를 감소시키며 나아가 변을 통한 배설을 촉진한다는 보고(3)와 일치되는 결과이었다. 반면 납이 체내에서 칼슘의 세포간 이동에는 관여하지 않았다는 Dave 등(21)의 보고와는 상이한 것으로 관찰되는데, 본 실험에서는 납이 칼슘의 흡수를 억제한 때문에 간의 칼슘 함량이 감소된 것으로 사료된다.

#### 혈청 중의 성분 함량변화

Table 4에는 납을 투여한 흰쥐를 대상으로 전통음료 소재의 열수추출물 급여에 따른 혈청 중 포도당, 알부민, 크레아

티닌 및 빌리루빈의 함량 변화를 나타내었다.

혈청 중 포도당과 알부민 함량은 정상군에 비하여 납단독투여군에서 유의적으로 감소된 반면 실험식이 급여시 유의적인 회복을 나타내었다. 납중독시 저혈당증의 주요 기전은 납에 의한 간의 당신생합성 저해 때문(22)으로 사료된다.

크레아티닌 함량은 납단독투여시 현저하게 증가되었으며 홍화를 제외한 모든 군에서 유의적인 회복을 보였다. 또한 열수추출물 상호간에 유의적인 차이는 관찰되지 않았으나 녹차 열수추출물 급여군의 회복 정도가 현저한 것으로 나타났다.

혈청 중의 총 빌리루빈 함량은 정상군에 비하여 납단독투여군에서 2.4배 정도의 현저한 증가가 있었으나( $p < 0.05$ ) 열수추출물 급여에 의해 빌리루빈 함량 증가가 억제되었다.

#### 간조직의 형태학적 변화

한국전통차를 급여한 실험군의 간조직학적 변화 결과는 Fig. 2와 같다.

정상군의 간조직은 중심정맥을 중심으로 간세포삭이 잘 배열되어 있고, 문맥역을 중심으로 한 전형적인 간소엽 구조가 보존되어 있었으나 납단독투여군의 경우 손상된 간세포들의 불규칙한 배열구조로 소엽구조가 손상되어 있었다. 납단독투여군은 간 실질세포들의 핵이 정상군에 비해 불규칙적이고 진한 핵질을 보였으며 핵주변에는 세포질 지방변화로 인해 지방변성된 세포가 관찰되었다. 또한 핵주변 세포질 지방변화는 간소엽 전반에 걸쳐 관찰되었다. 그러나 전통음료 소재를 급여한 군의 조직학적 변화는 녹차 열수추출물군의 경우 간 실질세포를 포함한 소엽구조가 정상으로 관찰되었다. 반면 감잎 열수추출물군은 중심정맥 주변의 간실질세포의 괴사가 국소적으로 관찰되었으나 주변 세포질의 소실은 납단독투여군에 비해 감소되었다. 간의 구조는 간소엽(hepatic lobule), 문맥 소엽(portal lobule), 간선포(liver acinus)로 구분되며 그 가운데 간으로 혈액이 들어오는 성분에 따라 영향을 받는 3구역을 기능적으로 구분해서 I, II, III 구역으로 구분한다. 특히, III 구역은 당분해작용, 지질 및 약물 대사에 관여하는 효소가 많이 분포되어 있다. 본 실험에서 두충 열수추출물군의 간실질세포 형태는 중심정맥과 제 II, III 구역 주변에서는 정상적으로 관찰되었으나, 문맥역 주변에서 일부 간세포에서 세포질 지방변화가 관찰되었고 간세포의 핵 모양은 둥글고 핵질도 정상적으로 관찰되었다. 홍화

Table 4. Effect of water extract of traditional Korean tea materials on serum composition levels in Pb-administered rats (mg/dL)

Group	Glucose	Albumin	Creatinine	Bilirubin
Normal	91.50 ± 7.21 <sup>1a2i</sup>	4.89 ± 0.65 <sup>a</sup>	0.69 ± 0.02 <sup>d</sup>	1.26 ± 0.24 <sup>b</sup>
Pb	68.03 ± 11.39 <sup>b</sup>	3.94 ± 0.44 <sup>b</sup>	0.88 ± 0.02 <sup>a</sup>	3.30 ± 0.36 <sup>a</sup>
Pb-GT	109.05 ± 5.73 <sup>a</sup>	4.90 ± 0.07 <sup>a</sup>	0.73 ± 0.01 <sup>cd</sup>	1.40 ± 0.26 <sup>b</sup>
Pb-PL	106.27 ± 11.01 <sup>a</sup>	4.78 ± 0.14 <sup>a</sup>	0.78 ± 0.05 <sup>bc</sup>	1.54 ± 0.27 <sup>b</sup>
Pb-SS	94.68 ± 2.09 <sup>a</sup>	4.69 ± 0.61 <sup>a</sup>	0.83 ± 0.04 <sup>ab</sup>	1.53 ± 0.31 <sup>b</sup>
Pb-EU	100.04 ± 11.69 <sup>a</sup>	4.75 ± 0.18 <sup>a</sup>	0.79 ± 0.03 <sup>bc</sup>	1.39 ± 0.05 <sup>b</sup>

<sup>1</sup>Values are mean ± SD (n = 10). <sup>2</sup>Means in the column not sharing a common letter are significantly different between groups ( $p < 0.05$ ).

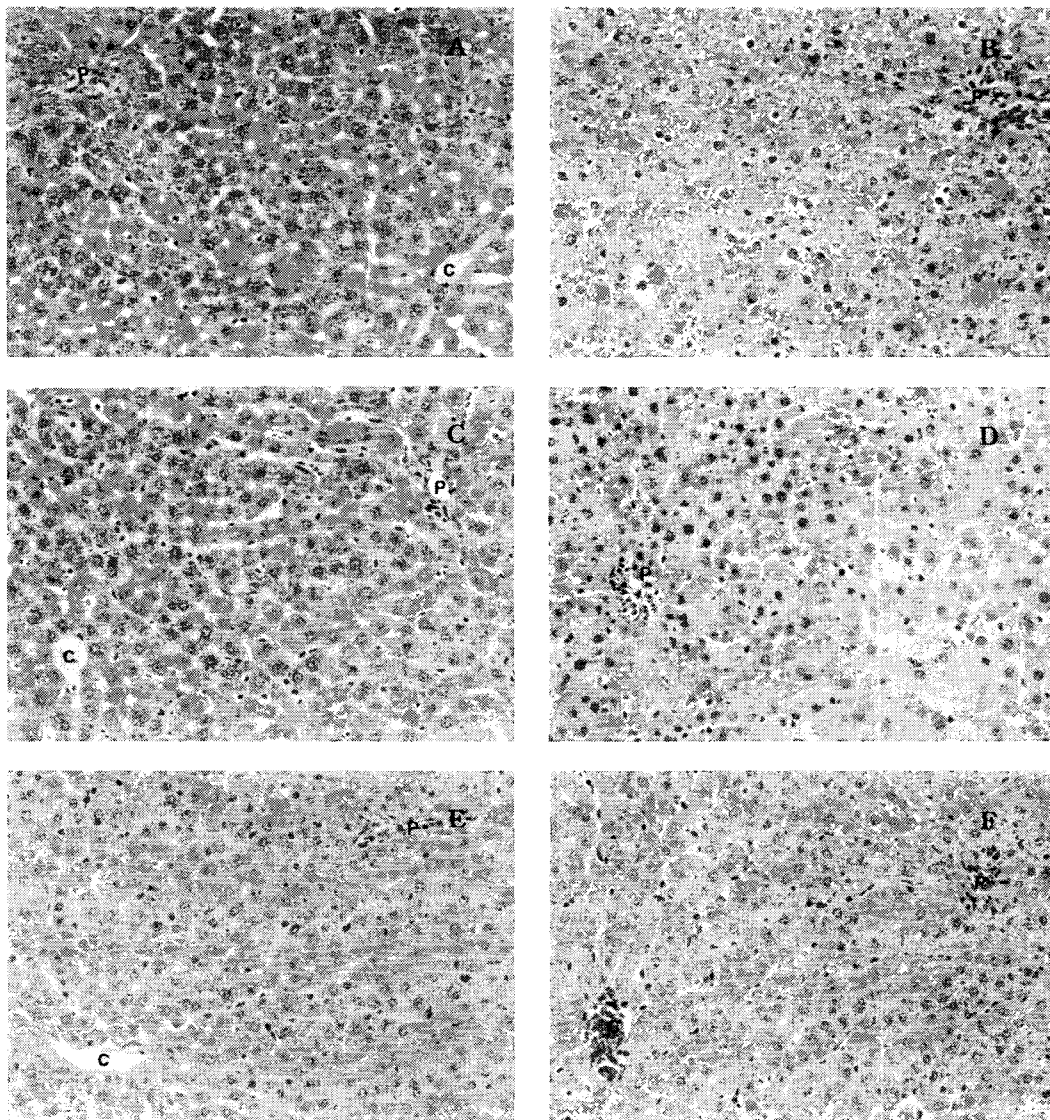


Fig. 2. Effect of water extract of Korean traditional tea materials on light micrograph of hepatic tissue in Pb-administered rats (H-E×200).

A: Normal, B: Pb, C: Pb-GT, D: Pb-PL, E: Pb-SS, F: Pb-EU. Abbreviations: C, central vein; P, portal vein.

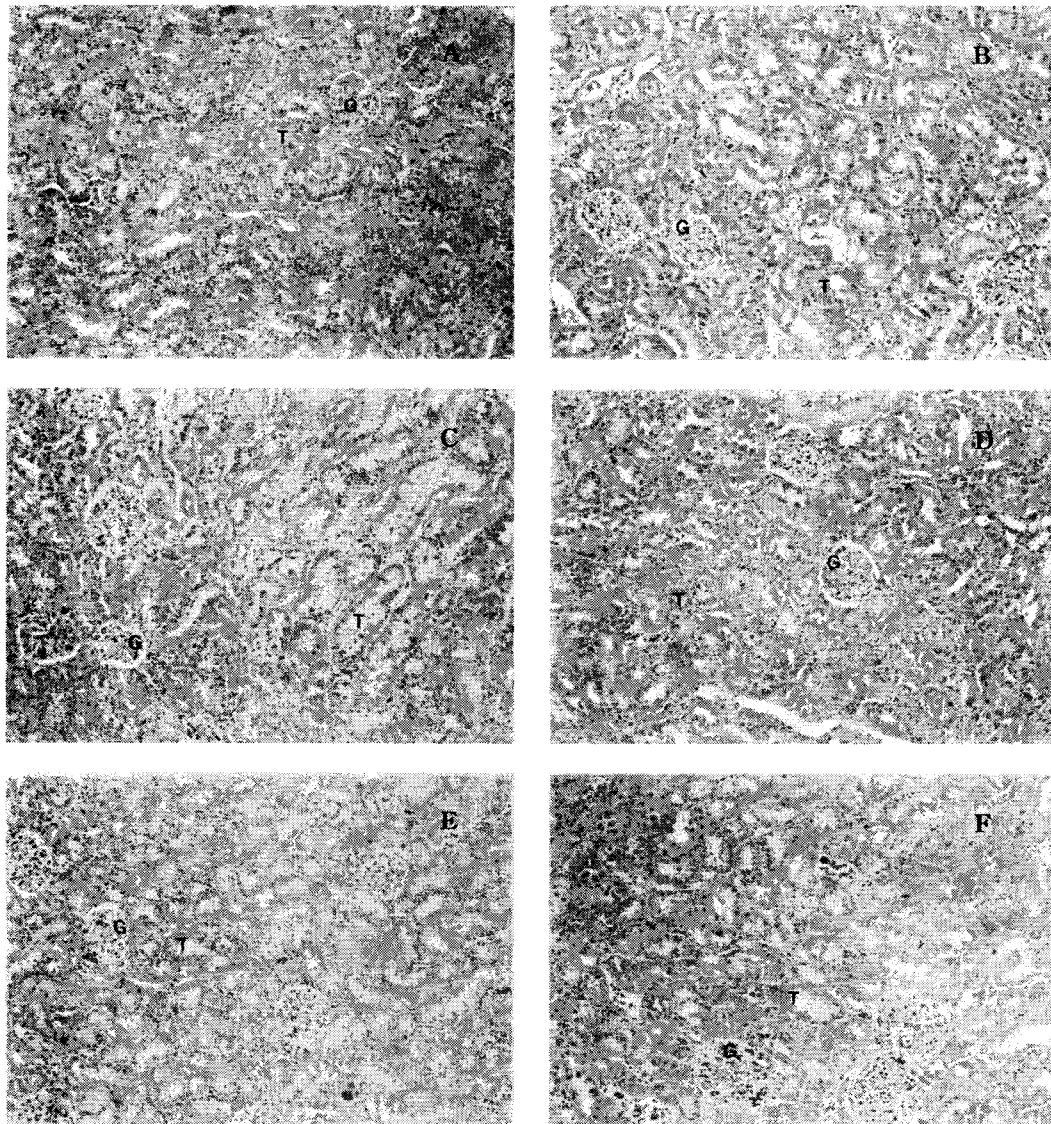
열수추출물 급여군 역시 간 실질세포들은 중심정맥을 중심으로 방사상으로 배열되어 있고 소엽구조도 정상군과 유사하게 잘 보존되어 있었다.

전체적인 간조직의 손상 정도는 녹차, 감잎, 홍화 및 두충의 열수추출물 급여군은 납단독투여군에 비하여 손상 정도는 경미하였고, 홍화와 녹차 열수추출물 급여군이 감잎과 두충 열수추출물 급여군에 비하여 간조직의 손상을 완화하는 효과가 우수한 것으로 나타났다.

본 실험에서 간의 조직학적 변화를 관찰한 결과는 납과 같은 중금속이 체내에 축적되면 조직학적으로 간세포의 확장 과 피사가 일어난다는 보고(19)와 유사하였으며, Karmakar 등(23)이 보고한 흰쥐에게 체중 kg당 납을 44 mg 투여했을 때 중심정맥과 동굴모양 모세혈관 확장, 간세포 팽창이 관찰되었다는 결과와도 유사하였다.

### 신장조직의 형태학적 변화

Fig. 3에는 신장조직의 변화 결과를 나타내었다. 정상군의 신장조직은 사구체 모세혈관, 기저막, 상피세포 돌기들로 구성된 신사구체가 주변의 보우만낭에 잘 싸여 정상적인 구조로 관찰되었다. 세뇨관은 절편된 단면에 따라서 다양한 형태를 하고 있었으며, 단층 입방형의 상피세포들로 세포의 핵은 대체로 둥글며 세포의 기저부에 위치하고 있었고 세포질 상부에는 불규칙한 돌기들에 의한 좁은 내강을 형성하고 있었다. 납단독투여군의 경우 사구체는 정상군과 유사하게 관찰되었으나 세뇨관은 상피세포의 변성과 탈락으로 내강이 심하게 확장되어 있고 불규칙하였다. 녹차 열수추출물 급여시 사구체는 정상구조를 하고 있었으며 세뇨관은 상피세포의 손상은 심하지 않았으나 국소적으로 상피세포의 내강쪽 상층부 세포질 지방변화로 인해 세포들은 투명하게 관찰되었



**Fig. 3.** Effect of water extract of Korean traditional tea materials on light micrograph of renal tissue in Pb-administered rats (H-E×200). A: Normal, B: Pb, C: Pb-GT, D: Pb-PL, E: Pb-SS, F: Pb-EU. Abbreviations: G, glomeruou; T, tubular.

다. 감잎 열수추출물군의 사구체 형태 역시 정상구조를 하고 있었고, 세뇨관은 세뇨관 상피세포의 손상으로 내강이 불규칙하게 확장된 것을 관찰할 수 있었으나 대조군에 비하여 심하지는 않았다. 홍화 열수추출물군의 사구체 역시 정상 구조를 하고 있었으며 일부 세뇨관에서는 상피세포의 변성이 관찰되었으나 전체적인 변화 정도는 경미하였다. 두충 열수추출물 급여시 사구체는 정상구조를 하고 있었으며, 부분적으로는 일부 세뇨관의 상피세포 손상과 탈락으로 내강이 불규칙하게 확장된 것으로 관찰되었다.

**요 약**

전통음료의 소재로 애용되는 녹차, 감잎, 홍화 및 두충의 열수추출물이 납투여된 흰쥐의 체내 무기질 함량 및 간과

신장조직의 형태학적 변화에 미치는 영향을 구명하기 위하여 체중 kg당 25 mg의 납을 매주 1회 경구투여하였다. 녹차 잎, 감잎, 홍화씨 및 두충수피의 열수추출물은 매일 일정시간에 체중 kg당 1.26 g 수준이 되도록 4주간 경구투여하였다. 전통음료 소재의 열수추출물 급여시 납투여로 인한 혈청과 간조직의 납축적 억제와 혈청 중의 철과 구리 함량 증가에 효과적인 것을 관찰할 수 있었다. 납투여시 혈청 중 포도당과 알부민 함량은 유의적으로 감소되었으며 크레아티닌과 빌리루빈 함량은 유의적으로 증가되었다. 반면, 실험식이 급여시 이들 혈청 중 성분함량의 회복을 보였다. 또한 간조직 및 신장조직의 형태학적 변화는 납단독투여군에서 괴사성 소견 및 염증세포의 출현이 관찰되었으나 전통음료 소재의 열수추출물 급여시 조직학적 변화를 완화시키는 것으로 나타났다.

## 감사의 글

이 논문은 2002년도 대구대학교 학술연구비 지원에 의한 논문임.

## 문헌

- Alice YS, Charles K. 1989. Lead distribution in rats repeatedly treated with low dose of lead acetate. *Environ Res* 48: 238-247.
- McDonell LR. 1992. *Minerals in animal and human nutrition*. Academic Press Inc., San Diego. p 359-361.
- Quarterman J, Morrison JN. 1975. The effect of dietary calcium and phosphorus on the retention and excretion of lead in rats. *Br J Nutr* 34: 351-362.
- Kim MK, Lee HY. 1988. Effects of dietary cadmium and protein levels on the body protein metabolism and cadmium toxicity in growing rats. *J Korean Nutr* 21: 410-420.
- Kim MK, Lee HY. 1989. Detoxification study with different dietary protein levels and detoxifying periods in lead poisoned rats. *J Korean Nutr* 22: 185-193.
- Choi SI, Lee JH. 1994. Effect of green tea beverage for the removal of cadmium and lead by animal experiments. *Korean J Food Soci Technol* 26: 745-749.
- Jo CY, Choi HJ, Ba DK, Son JH, Park MH, Woo HS, An BJ, Bae MJ, Choi C. 2000. Removal effect of cadmium by polyphenol compound extracted from persimmon leaves (*Diospyros kaki* folium). *J Korean Soc Agric Chem Biotechnol* 43: 213-217.
- Park KH, Kwon YD, Park MA, Park BJ. 2001. A study on the adsorption kinetics of heavy metals, Cd (II), Cu (II) and Zn (II) ions by the persimmon leaves. *J Korea Soci Environ Analy* 4: 159-167.
- Lee IK, Kim JG. 2000. Effects of extract of *Eucommia ulmoides* Oliv on the reduction of lead and cadmium in organs of rats. *J Korean Public Health Assoc* 26: 22-28.
- Hwan SY. 1998. A study on detoxification effects of Flos Carthami against cadmium poisoning in rats. *MS Thesis*. Wonkwang University. p 1-17.
- Mahaffey KR. 1981. Nutritional factors in lead poisoning. *Nut Rev* 39: 353-362.
- Report of American Institute of Nutrition. 1977. Ad Hoc committee on standards for nutritional studies. *J Nutr* 107: 1340-1348.
- Thompson RH, Blanchflow WJ. 1984. Wat-ashing apparatus to prepare biological materials for atomic absorption spectrometry. *Lab Proc* 20: 859-865.
- Conard ME, Barton JC. 1987. Factors affecting the absorption and excretion of lead in the rats. *Gastroenterology* 74: 731-740.
- Kim JS, Kim MK. 1987. Metabolic changes in growing rats fed diets with different levels of lead and lipid. *Korean J Nutr* 20: 225-236.
- Singh B, Dhawan D, Mangal PC, Chand B, Singh N, Trehan PN. 1994. Combined action of lead and lithium on essential and nonessential elements in rat blood. *Bio Trac Elem Res* 46: 15-28.
- Bartrop D, Khoo HE. 1975. The influence of nutritional factors on lead absorption. *Postgrad Med J* 51: 795-800.
- Kim MJ, Cho SY, Jang JY, Park JY, Park EM, Lee MK, Kim DJ. 2003. Effect of water extract of green tea, persimmon leaf and safflower seed on heme synthesis and erythrocyte antioxidant enzyme activities in lead-administered rats. *J Korean Soc Food Sci Nutr* 32: 191-196.
- Klauder DS, Petering HG. 1977. Anemia of lead intoxication: a role for copper. *J Nutr* 107: 1779-1785.
- Klauder DS, Murthy L, Petering HG. 1972. Effect of dietary intake of lead acetate on copper metabolism in male rat. *Trace subst Environ Health-6 Proc Univ Mo Conf* 6: 131-136.
- Dave V, Vitarella D, Aschner JL, Fletcher P, Kimelberg HK, Aschner M. 1993. Lead increased inositol 1,4,5-triphosphate levels but does not interfere with calcium transients in primary rat astrocytes. *Brain Res* 618: 9-18.
- Filkins JP. 1973. Hypoglycemia and depressed hepatic gluconeogenesis during endotoxemia in lead-sensitized rats. *Proc Soc Exp Biol Med* 142: 915-918.
- Karmakar N, Saxena R, Anand S. 1986. Histopathological changes induced in rats tissues by oral intake of lead acetate. *Environ Res* 41: 23-28.

(2003년 9월 24일 접수; 2004년 1월 9일 채택)