

편측 성대마비에서 Restylane을 이용한 성대내 주입치료 1예

- 증례보고 -

연세대학교 의과대학 이비인후과학교실, 음성언어의학연구소

박태준 · 임재열 · 서형석 · 최홍식

= Abstract =

Restylane Injection into the Vocal Cord of the Patient with Unilateral Vocal Cord Paralysis

- A Case Report -

Tae Joon Park, MD, Jae-Yol Lim, MD, Hyung Seok Seo, MD and Hong-Shik Choi, MD

Department of Otorhinolaryngology, The Institute of Logopedics & Phoniatrics,
Yonsei University College of Medicine, Seoul, Korea

When a person was suffered from vocal cord paralysis or glottic insufficiency, injection materials (e.g Teflon, Bovine collagen, Autologous fat & tendon, Gelfoam) into the vocal cord have been widely used. But each injection material has some disadvantage. We introduce the Restylane which is composed of a hyaluronic acid, artificially produced. It has advantage of rare foreign body reaction, proper endurance, easy to injection. The patient was 55-year-old woman who showed left vocal cord paralysis after pneumonectomy due to aspergillosis, taken the type I thyroplasty and arytenoid adduction. The middle portion of left vocal cord has some atropic mucosal change, slight chink was noted. The Restylane injection into vocal cord was done with suspension laryngoscopy under general anesthesia. In the 3 month follow-up after Restylane injection, the quality of voice has been better progressively. We report a case of Restylane injection as a new method for the improvement of quality of voice.

KEY WORDS : Restylane · Laryngeal injection technique.

서론

성대 마비 등과 같은 성문 부전증에서 애성이나 흡인 등의 증상을 줄이고 음성의 질을 높이는 방법으로 성대 내에 이물질(물질을 주입하여 성대를 증대(augmentation)시키는 술식이 사용되고 있으며, 이러한 술식은 수십 년에 걸쳐 주입 물질 및 주입 기술의 발전이 모색되어 왔다. 성대 내에 주입 물질로는 1911년 Bruning 등¹⁾에 의해 파라핀이 최초로 시도 되었으며 이는 심한 이물 반응과 부작용으로 오래 시행되지 못했다. 그 이후 1962년에 Arnold 등²⁾에 의해서 테플론(Teflon) 사용이 시도 되었으나 장기간의 추적관찰

에서 육아종 형성 및 이물반응이 보고 되어 또한 사용이 중단된 상태이다. 그 이후 사용된 Gelfoam, 자가 지방(auto-logous fat)은 흡수가 빠른 단점이 있었으며,³⁾ 우형 콜라젠(bovine collagen)은 이물 면역 반응이 있어 기도 폐쇄 등을 유발할 수 있는 단점이 있고 그로 인해 수술 전에 피부 반응 검사를 해야 하는 번거로움이 있었다. 최근에는 자가 근막(auto-logous fascia)도 사용되어 왔으나⁴⁾ 이는 인체 내에서 추출해야하며 세침을 통과할 수 있게 가공되어야 하는 단점 등이 있다.

최근에는 사체에서 추출한 Micronized alloderm인 Cy-metra(LifeCell Corp., Branchburg, NJ), 우형 콜라젠에 Microsphere PMMA(Polymethylmetacrylate)의 혼합물인 Artecoll(Rofil Medical International, Breda, The Netherlands), 체내에서 만들어지는 하이알루로닉산(Hyaluronic acid)을 안정화시켜 제조한 Restylane(Q-Med, Uppsala, Sweden)이 이상적인 주입물질로 소개되고 있다. Restylane은 모든 생물에 동일하게 존재하는 하이알루로

논문접수일 : 2004년 5월 10일

심사완료일 : 2004년 5월 28일

책임저자 : 최홍식, 135-720 서울 강남구 도곡동 146-92
연세대학교 의과대학 이비인후과학교실, 음성언어의학연구소
전화 : (02) 3497-3461 · 전송 : (02) 3463-4750

E-mail : hschoi@yumc.yonsei.ac.kr



Fig. 1. Pre-operative stroboscopic findings. A : Adduction (open phase). B : Adduction (closed phase). C : Abduction.

닉산을 세균에 의한 발효로 안정화 시킨 변형물질로 생체친화성이 높아 이물 반응이 거의 없는 것으로 보고되었고⁵⁾ 게다가 시간이 흐름에 따라 생체 내에 흡수되지만 물질이 흡수됨에 따라 더 많은 수분을 응집시키는 이른바 등적성분해(isovolemic degradation)를 하기 때문에 주입한 하이알루로닉산이 모두 흡수될 때까지 비교적 같은 수준의 부피를 유지할 수 있다는 장점이 있다. 편측 성대 마비 환자에 있어서 성대 내 Restylane 주입을 통해 음성의 질적 향상을 도모하였기에 문헌고찰과 함께 보고하고자 한다.

증 례

55세 여자 환자로 8년전부터 시작된 애성을 주소로 본원에 내원하였다. 환자 과거력상 당뇨, 고혈압, 결핵, 간염 등 내과적 질환은 없었으며 8년 전 좌측 폐에 발생한 아스페르길루스증(Aspergillosis)으로 좌측 폐전절제술(pneumectomy)을 받았으며 그 이후 애성을 동반한 좌측 성대 마비 소견이 관찰되었다. 3년 전 모병원에서 좌측 피열연골 내전술 및 제 1형 갑상성형술을 시행 받았으며 술 후에도 지속적인 애성을 호소하였다. 환자 내원 당시 문진 소견상 목소리 변화, 애성, 운동시 약간의 호흡곤란 증세를 호소하였으나 연하장애, 흡인, 경부 동통 등은 없었다.

내원 당시 시행한 후두내시경 검사상 좌측 성대가 정중위에 내전(adduction)되어 고정된 양상 보였으며 좌측 성대의 가운데 점막 부분에 위축(atrophy) 및 휨(bowing) 소견이 보였으며 '이' 발성시 양측 성대의 중심부위에 경도의 틈새(chink)가 관찰되었다(Fig. 1). 내원시 시행한 음성 정밀 검사상 최대 발성 지속 시간(Maximum phonation time, MPT)은 9.38초, 평균호기류율(Mean air flow rate)은 140ml/sec였으며 jitter는 5.79%, shimmer는 16.15%, Noise to harmonic ratio(NHR)는 0.303이었다. 성대 점막 움직임(mucosal wave)은 비교적 정상 소견이었다.

이상의 소견으로 환자는 피열연골 내전술 및 제 1형 갑상



Fig. 2. Commercially available Restylane (Hyaluronic acid).



Fig. 3. Restylane with a laryngeal injector needle (26 gauge, Bayonet type).

성형술 후 성문 부전증, 좌측 성대마비 진단하에 후두 미세 수술하에 좌측 성대 내에 Restylane 주입을 계획하였다(Fig. 2). 수술은 전신 마취하에 시행되었으며 후두현수경을 적용한 상태에서 시행되었다. 수술시 Restylane을 26G의 가늘고 긴 바늘(Fig. 3)에 연결하여 성대 중간부위의 성대근(vocalis muscle)과 성대인대(vocal ligament)에 충

0.7cc 주입하였다. 성대근(vocalis muscle)에 2/3정도 주입하였으며 성대인대(vocal ligament)에는 1/3정도 주입하였다. 주입시 극히 소량의 Restylane이 새어나왔으나, 대부분 효과적으로 성대 내에 주입이 가능하였으며, 주입 즉시 성대의 팽창조건이 관찰되었다(Fig. 4).

술 후 1일째 시행한 후두내시경 검사상 Restylane을 주입한 부위에 팽창 소견이 관찰되었으며 그로 인해 '이' 모음 발생시 수술 전에 관찰되던 틈새(chink)소견이 더 이상 관찰되지 않았다. 술 후 3달 뒤 시행한 후두내시경 검사에서도 틈새(chink)는 관찰되지 않았으며 음성 정밀 검사상에서도 최대 발성 지속 시간(Maximum phonation time, MPT)은 11.26초, 평균호기류율(Mean air flow rate, MAFR)은 47ml/sec였으며 jitter는 0.40%, shimmer는 3.22%, noise to harmonic ratio(NHR)는 0.183으로 술 전에 비해 객관적인 음성의 질에 있어서 호전된 상태로 나타났다. 후두스트로보스코피상 성대 점막 움직임도 술 전과 마찬가지로 정상적으로 관찰되었고 이물 반응 또한 전혀 관찰되지 않았으며 성대내 주입 물질의 부피 변화도 관찰되지 않는 상태였다(Fig. 5).

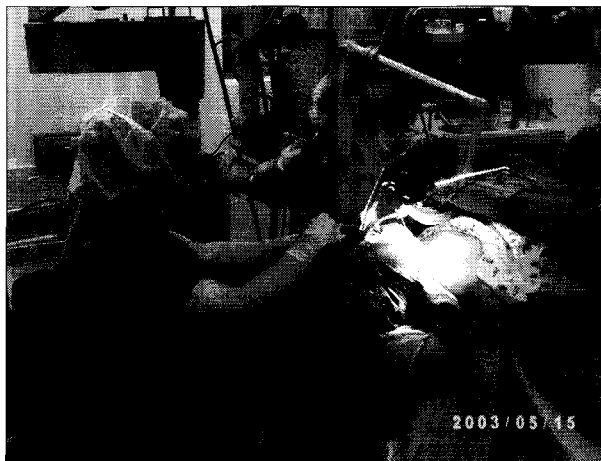


Fig. 4. Laryngo-microsurgical Restylane injection into vocal fold under the general anesthesia.



Fig. 5. Post-operative stroboscopic findings. A : Adduction (open phase). B : Adduction (closed phase). C : Abduction.

고 찰

성대마비, 성대구증, 성대 위축증, 성대 외상 등에 의해 방추형 성대 모양을 갖는 환자들은 성대 부전으로 인한 여러 가지 음성장애를 보이게 되며, 최근에는 진단기기의 발달과 이러한 질환에 대한 관심의 증가로 치료 또한 많은 관심을 가지게 되었다. 치료로는 성대를 인위적으로 내전시켜 정중위로 이동시키는 방법이 있는데 성대를 내전시키는 효과를 가져오기 위해 여러 가지 물질을 이용하여 성대 내에 주입을 하는 방법과 피열연골 내전술 혹은 갑상연골 성형술 등의 외부에서 접근하는 방법 등이 있다.⁶⁾⁷⁾

갑상연골 성형술이나 피열연골 내전술 등은 편측 성대 마비 환자에서 수술적 교정으로 널리 보편화 되어있으나 시술 시간이 길고 시술이 비교적 어려우며 경부에 수술로 인한 흉터가 남는 단점이 있다. 또한 성문 틈새(chink)가 작은 경우에는 이러한 외부 접근법은 효과적이지 못할 때가 있다. 이에 비해 후두현수경하에 시행되는 성대내 주입술은 시술에 있어 상대적으로 비침습적이며, 시술이 비교적 간단하고 빠르며, 본 증례와 같이 예전에 갑상 성형술이나 피열연골 내전술을 시행받은 환자에 있어서도 효과적으로 시행될 수 있다.

성대내 주입술의 시행 빈도가 증가함에 따라 성대내 주입시 사용되는 물질에 대한 고찰이 많이 있어 왔다. 이상적인 성대내 주입 물질의 조건은 생체 친화성이 있어 이물반응이 없어야 하며, 주입된 부위 조직과 잘 융화되어 성대를 종대(augmentation)시켜야하며, 정상적인 성대의 층구조를 보존하여 점막 움직임을 보호하고, 세침에 의해 주입이 가능해야 한다.⁸⁾ 과거에 사용되던 파라핀이나 테플론 등은 심한 이물반응이나 육아종을 형성하는 반면 Gelfoam은 이물 반응은 없으나 6~10주 내에 거의 소실되기 때문에 크게 효과를 보고 있지 못한 상태이다. 우형 콜라젠은 6개월 정도 그 기능이 유지되지만 주입 전 피부반응검사를 시행

해야 하며 이물 반응도 일어날 수 있다.⁹⁾ 환자의 체내에서 추출한 콜라젠도 사용될 수 있으나 추출시 피부에 상처가 남게 되고 세침을 통한 주입을 위해서 가공하는데 많은 시간이 걸린다는 단점이 있다. 자가 지방주입은 그 기간이 6~12개월정도 유지되지만, 지방을 체내에서 추출하고 세침에 의해 주입이 가능하게 가공해야 하는 불편함도 있다.¹⁰⁾ 자가 근막 주입도 유지 기간이 자가 지방과 비슷하며, 근막을 체내에서 추출하여 가공해야 한다는 단점이 있다.⁴⁾

최근에 사용된 사체에서 추출한 Autologous micronized alloderm인 Cymetra를 이용한 성대내 주입술도 시행되고 있는데 이물 반응이 거의 관찰되지 않고 가공이 필요 없으며 수개월이상 성대 내에 잘 유지되는 등 이상적인 성대내 주입물질로 소개 된 바 있다.¹¹⁾ 그러나 주입부위에 물질이 잘 주입되었더라도 시간이 지나면 흡수가 되기 때문에 추가적으로 주입을 해야 하는 단점이 있다. 반면에 우형 콜라젠에 Microsphere PMMA(Polymethylmetacrylate)의 혼합물인 Artecoll은 높은 점도와 내구력으로 인해 주입 후 오랜 기간 주입 부위에 머물게 되나,¹²⁾ 시술자의 경험 미숙 등에 의해 의도하지 않은 곳으로 주입 되었을 때 목소리의 질이 떨어지는 부작용이 있을 수 있으며 Artecoll 주입시에는 4주전에 과민반응(hypersensitivity reaction)을 피하기 위해 피부반응 검사를 해야 하는 불편함도 있다.

최근 연조직을 종대시키는 물질로 소개되고 있는 하이알루로닉산은 모든 생물체에 존재하는 결체 조직을 이루는 물질로 glycosaminoglycan으로 구성되어 있으며 따라서 생체 친화력이 강하고, 면역 및 이물반응이 적으며, 독성이 없는 것으로 알려져 있다. 이 물질을 세균에 의한 발효과정을 거쳐 생체내에 보다 안정감 있으며 오래 유지되는 물질로 변형개발한 것이 Restylane이며 최근 FDA 공인후 여러분야에서 활발히 연구 사용되어 오고 있다. Restylane은 유지기간이 1년 정도로 비교적 길며, 생체 내에 이물 반응이 거의 없고, 체내에서 추출해서 가공하는 불편함이 없으나, 마찬가지로 그 부피가 시간이 지남에 따라 감소하기 때문에 추가적인 주입이 필요할 수 있는 단점이 있다. 본 저자들은 Restylane을 병변의 위치 및 정도에 따라 주입량을 결정하였으며 대략 20%정도 더 주입하여 약간은 과교정되게 하였다. 그 후 수술 전과 후에 있어서 음성의 질을 비교

하였다. 음성의 질을 표시하는 객관적인 지표로 Maximal phonation time(MPT), Shimmer, Jitter, Noise to harmonic ratio(NHR) 등이 많이 쓰이며 수술 전과 수술 후를 비교했을 때 비교적 의미있는 호전이 있음을 알 수 있었다. 성문압에 있어서도 의미있는 호전이 있었으며 현재까지 특이 이물 반응은 관찰되지 않았다.

결론적으로 편측 성대 마비환자에서 피열연골 내전술 및 제 1형 갑상성형술 후에도 성문 부전 조건이 있는 환자에 있어 성대내 Restylane 주입은 음성의 질을 호전시키는 새로운 방법으로 고려해 볼 수 있으며 지속적인 추적 관찰을 통해 Restylane의 효용성 및 적합성에 대해서 추가 연구가 있어야 할 것으로 사료된다.

중심 단어 : Restylane · 성대내 주입.

REFERENCES

- 1) Bruning W. *Über eine neue Behandlungsmethode der Rekurrenslähmung. Ver Dtsch Laryngol 1911;18:93.*
- 2) Arnold GE. *Vocal rehabilitation of paralytic dysphonia IX. Technique of intracordal injection. Arch Otolaryngol 1962;76:358-68.*
- 3) Mikaelian DO, Lowry LD, Sataloff RT. *Lipoinjection for unilateral vocal cord paralysis. Laryngoscope 1991;101:465-8.*
- 4) 최홍식. 자가근막주입법을 이용한 성대 종대술의 예비적 시술 보고. *Korean J Otolaryngol 2001;44:962-7.*
- 5) Friedman PM, Mafong EA, Kauyar AN, Geronemus RG. *Safety data of injectable nonanimal stabilized hyaluronic acid gel for soft tissue augmentation. Dermatol Surg 2002;28 (6):491-4.*
- 6) Isshiki N, Okamura H, Ishikawa T. *Thyroplasty type I (lateral compression for dysphonia due to vocal cord paralysis or atrophy). Acta Otolaryngol (Stockh) 1975;80:465-73.*
- 7) Isshiki N, Tanaba M, Sawada M. *Arytenoid adduction for unilateral vocal cord paralysis. Arch Otolaryngol 1978;104:555-8.*
- 8) Clark A. Rosen. *Phonosurgical vocal fold injection. Otolaryngologic Clinics of North America 2000;33 (5):1087-96.*
- 9) Remacle M, Dujardin JM, Lawson G. *Treatment of vocal fold immobility by glutaraldehyde-cross linked collagen injection: Long-term results. ANN Otol Rhinol Laryngol 1995;104:437-41.*
- 10) Horl HW, Feller AM, Biemer E. *Technique for liposuction fat reimplantation and long-term volume evaluation by magnetic resonance imaging evaluation. Ann Plast Surg 1999;26:248-58.*
- 11) Adam W. Pearl, Peak Woo, Rosemary Ostrowski, MS. *A Preliminary Report on Micronized AlloDerm Injection Laryngoplasty. Laryngoscope 2002;112:990-6.*
- 12) Lemperle G, Romano JJ, Busso M. *Soft tissue augmentation with Artecoll: 10-year history, indications, techniques, and complications. Dermatol Surg 2003;29 (6):573-87.*