

## 하지조신경 전달마취 후 발생한 안면신경마비

조선대학교 치과대학 구강악안면외과학교실, \*소아치과학교실, 두뇌한국21, 구강악안면 조직결손수복팀

김수관 · 이상호\* · 김 식 · 김현호 · 윤광철 · 최희연 · 박오주 · 최영옥 \ 김상호

### Abstract

#### Facial Nerve Paralysis Following Inferior Alveolar Nerve Block Anesthesia — A Case Report —

Su-Gwan Kim, Sang-Ho Lee\*, Sik Kim, Hyun-Ho Kim, Gwang-Cheol Yoon,  
Hee-Yeon Choi, Oh-Joo Park, Young-Ock Choi, and Sang-Ho Kim

Department of Oral & Maxillofacial Surgery, \*Department of Pediatric Dentistry, BK21, Rehabilitation of Tissue Defects in Oral and Maxillofacial Region, School of Dentistry, Chosun University

Facial nerve paralysis following the administration of a local anaesthetic can be alarming. By reading reports of such incidents, dentists who find themselves in similar situations will be able to reassure their patients and act accordingly.

This article reviews the classifications of anesthetic complication, local complications, etiology, prevention, treatment of facial nerve paralysis following the administration of a local anaesthetic. A thorough knowledge of the relevant anatomy pertinent to the various injections used in dental surgery is essential. (JKDSA 2004; 4: 21~24)

**Key Words:** Facial nerve paralysis, Local anesthesia, Postoperative complication

위험하지는 않지만 깜짝 놀라게 되는 합병증으로 예상치 않은 신경이 마취되는 경우가 있다. 이와 같은 신경성 증상은 주사침의 방향이 잘못되었거나, 우발적으로 혈관 내로 주사하였거나, 해부학적인 구조의 이상 형태 등으로 발생될 수 있다. 치료는 이러한 현상이 일시적이라는 것을 환자에게 알려주고 안심시키는 등의 방법이 있다.

예상치 않은 신경의 마취는 대부분 하지조신경 전달마취 시 발생한다. 너무 깊게 후방으로 주사침을 자입하는 경우 국소마취제가 이하 선상에 주입되어 안면신경이 마비될 수 있다. 그로 인하여 안면의 편

측 마비가 발생되어 처음에 환자는 매우 당황하지만 영구적인 장애를 남기지 않는다는.

본 증례는 하악 좌측 제3대구치 발치를 위해 하지조신경 전달마취를 시행한 후 발생한 안면신경 마비로, 문헌고찰과 함께 보고하고자 한다.

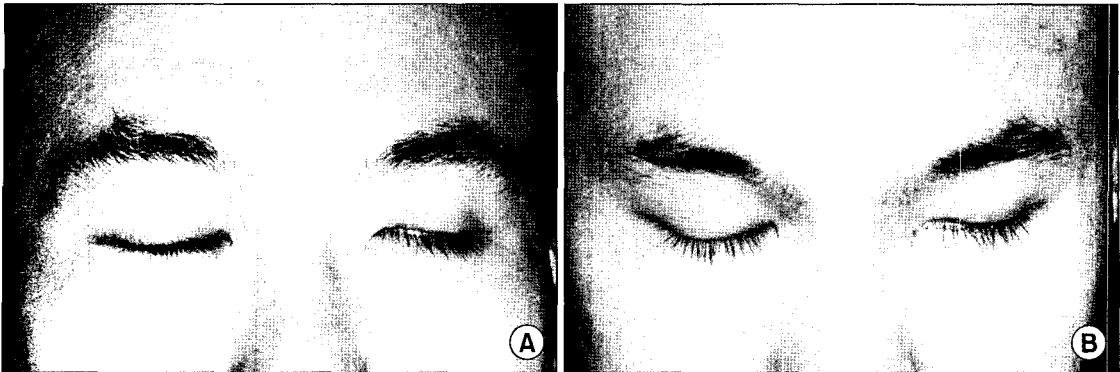
### 증 례

2003년 3월 31일, 25세 남자 환자에게 하악 좌측 제3대구치 발치를 위해 하지조신경 전달마취를 시행하였다. 그 후 눈을 감을 때 좌측 눈이 완전하게 감기지 않는 예상치 못한 안면신경의 마비가 발생하였다(Fig. 1A).

환자에게 이러한 현상이 일시적이라는 것을 환자에게 알려주고 안정시켰으며, 각막의 윤활을 위해 주기적으로 상안검(upper eyelid)을 손으로 폐쇄시켰

책임저자 : 김수관, 광주광역시 동구 서석동 421번지  
조선대학교 치과대학 구강악안면외과학교실  
우편번호: 501-759  
Tel: 062-220-3815, Fax: 228-7316  
E-mail: SGCKIM@mail.chosun.ac.kr

\*이 논문은 두뇌한국21 연구비에 의하여 연구되었음.



**Fig. 1.** Facial nerve paralysis following inferior alveolar nerve block anesthesia. (A) After local anesthesia, incomplete closing of the upper eyelid on the left appeared. (B) After 1 week, this symptom spontaneously regressed and the patient recovered to normal function.

**Table 1.** Classification of Anesthetic Complications

임상증상의 범위에 따른 합병증의 분류 국소적 합병증 전신적 합병증
합병증의 원인에 따른 합병증의 분류 국소마취약물에 의한 합병증 시술방법에 의한 합병증
신체조건에 따른 약리작용의 확산에 따른 합병증의 분류 정상인에게도 나타나는 합병증 특이체질 또는 전신적 질환을 가진 환자에게 나타나는 합병증
발생시기에 따른 합병증의 분류 일차성 합병증 : 마취 시 야기되어 나타나는 증상 이차성 합병증 : 주사침 삽입이나 혹은 마취액 주입 시에도 발생될 수 있으나 일반적으로 그 후에 발생하는 증상
정도에 따른 합병증의 분류 경증 합병증 : 정상에서 약간 벗어난 상태로 스스로 회복되므로 특별한 처치는 필요없다 중증 합병증 : 정상에서 심각하게 벗어난 상태이므로 적절한 치료계획이 필요하다
지속시기에 따른 합병증의 분류 일시적 합병증 영구적 합병증
발생부위에 따른 합병증의 분류 국소적 합병증 전신적 합병증

으며, 진료기록부에 이 상황을 기록하고, 가능한 수시로 재내원시켜 안면신경의 기능 회복을 확인하였다.

2003년 4월 7일, 환자는 눈을 감을 때 좌측 눈이 완전하게 감기는 정상적인 기능 회복을 할 수 있었다(Fig. 1B).

## 고 찰

마취의 합병증(anesthetic complication)은 국소마취의 시행 중 또는 시행 후에 정상적으로 예견되는 상황에서 벗어난 모든 상태로 정의할 수 있다. 합병증은 임상증상의 범위에 따른 분류, 합병증의 원인, 신

체조건에 따른 약리작용의 확산, 발생시기, 정도, 지속시기, 발생부위에 따라 분류할 수 있다(Table 1). 국소적인 합병증은 주사침 자입에 의한 합병증과 마취액 흡수에 의한 합병증으로 분류할 수 있으며, 안면신경 마비는 주사침 자입에 의한 합병증에 속한다(Table 2). 대부분의 마취 후 합병증은 “일차성, 경증, 일시적” 또는 “이차성, 경증, 일시적”으로 발병한다. 일시적인 합병증은 증상이 심할 수 있으나 후유증(residual effect)을 남기지 않는다. 영구적인 합병증은 경증일지라도 후유증을 남긴다.

예상치 않은 신경의 마취는 대부분 하지조신경 전달마취 시 발생한다. 너무 깊게 주사침을 자입하는 경우 안면신경이 마비될 수 있다. 이 외에도 부주의하게 내경동맥 근처에 주사침이 자입되었거나 측방인두극을 따라 마취액이 확산되는 경우 머리에 분포되는 교감신경총(sympathetic nerve plexus)이 차단될 수 있다. 목과 상완도 영향을 받을 수 있다. 경부 교감신경차단의 임상 증상에는 상안검의 하수증(ptosis), 결막과 동측 머리의 혈관 확장, 비충혈 및 동공 협착 등이 있다. 동시에 일어나는 후두신경(laryngeal nerve)의 차단으로 목이 쉬고 질식의 느낌을 야기한다. 눈에 미치는 영향은 동맥 내 주사되는 경우 발생할 수 있다. 하지조동맥(inferior alveolar artery) 또

는 상악동맥의 다른 분지 내로 마취액이 들어가면 마취액이 역행되어 안구로 들어가게 된다. 안구 근육마비로 인하여 어지럼증과 복시(diplopia)가 발생할 수 있으며 시신경(optic nerve)의 마비로 인한 일시적인 실명과 안구의 운동장애를 일으킬 수 있다. 뚜렷하지는 않지만 더 흔한 것은 후상치조신경이나 상악신경의 전달마취시 하악의 마비와 하지조신경마취 시 이측두신경(auriculotemporal nerve)이 마취될 수 있다.

즉, 안면신경 마비의 원인은 하지조신경 전달마취 시 주사침을 너무 후방으로 주입해서 국소마취용액이 이하선의 피낭 내부로 유입되어 발생한다(Cousin, 2000; Cowan et al, 2001; Karagama et al, 2001). 그 외에도 하악골 상행지 시상분할 골절단술 후, 하악골 골절, 악성종양, Epstein-Barr virus (EBV) 감염 등과 관련하여 발생할 수 있다(Baek et al, 2004; Boahene et al, 2004; Junquera et al., 2004; Lanigan et al, 2004; Terada et al, 2004).

안면신경 마비 시 문제점들에는 1) 마취제가 이하선내 침착 후 관련 안면근육의 약화(weakening)를 느끼게 되고, 하지조신경의 마취는 효과가 없게 된다. 2) 국소마취 용액의 주입에 의해 형성된 안면표정근육의 운동기능 상실은 일시적이다. 3) 주사된 양과 안면신경과의 근접도 등에 따라 1시간에서 수 시간 지속될 것이다. 4) 편측성 마비를 보이고 안면표정근육을 일시적으로 정상적인 사용할 수 없다. 5) 안검의 운동마비가 있으면 눈을 윤활(lubrication) 상태로 유지하도록 한다.

안면신경 마비의 예방책에는 하지조신경 전달마취의 기본 기술을 철저하게 지키며, 주사침을 너무 깊숙히 삽입하지 않도록 한다.

안면신경 마비의 결과를 예측하는 방법에는 MRI, 전기생리학적 측정 방법 등이 있다(Kress et al, 2004).

안면신경 마비의 처치에는 이러한 현상이 일시적이라는 것을 환자에게 알려주고 안정시킨다. 또한 각막의 윤활을 위해 주기적으로 상안검을 손으로 폐쇄시키며, 안면근육의 운동이 회복될 때까지 콘택트렌즈는 제거하며, 진료기록부에 이 상황을 기록하고, 가능한 수시로 재내원시켜 안면신경의 기능 회복을 확인한다. 만약 단시일 내 호전이 되지 않으면 안면신경마비의 원인이 국소마취에만 있는 것이 아니므로 전신건강 상태(주로 내과나 신경과적 문제)를 평가한다. 그리고 관련 의학과(신경과, 재활의학과, 이

**Table 2.** Local Complications of Local Anesthesia

주사침 자입에 의한 합병증

1. 혈종(Hematoma)
2. 주사 시 통증(Pain on injection)
3. 주사 시 작열감(Burning on injection)
4. 이상 감각증 : 지속적 무감각증
5. 개구 장애(Trismus)
6. 감염(Infection)
7. 부종(Edema)
8. 안면 신경 마비
9. 구순손상(Lip chewing)
10. 주사침 파절(Needle breakage)
11. 마취 후 구강내 병소
12. 조직의 부육(Sloughing of tissues)
13. 빈혈대(Ischemic zone)

마취액 흡수에 의한 합병증

1. 오염된 마취액에 의한 감염
2. 마취액에 의한 국소자극 및 조직반응

비인후과, 정신과 등)에 자문이 필요할 수도 있다.

### 참 고 문 헌

- 김수관, 김운규: 치과마취학. 제1판. 조선대학교 출판부. 2004, pp 239-83.
- 이상철, 이두익, 김여갑, 염광원, 김경욱, 정성수 등: 구강 악안면 국소 및 전신마취학. 제2판. 군자출판사. 2001, pp 213-5.
- Baek RM, Song YT: Transient total facial palsy after bilateral sagittal split ramus osteotomy. *Plast Reconstr Surg* 2004; 113: 1730-3.
- Boahene DO, Olsen KD, Driscoll C, Lewis JE, McDonald TJ: Facial nerve paralysis secondary to occult malignant neoplasms. *Otolaryngol Head Neck Surg* 2004; 130: 459-65.
- Cousin GC: Facial nerve palsy following intra-oral surgery performed with local anaesthesia. *J R Coll Surg Edinb* 2000; 45: 330-3.
- Cowan PW, O'Grady N: Facial nerve palsy following intra-oral surgery performed with local anaesthesia. *J R Coll Surg Edinb* 2001; 46: 126.
- Junquera L, Garcia-Consuegra L, Iacomino E, de Vicente JC: Peripheral facial nerve paralysis secondary to mandibular fracture. *Plast Reconstr Surg* 2004; 113: 1515-7.
- Karagama YG, Homer JJ: Facial nerve palsy following intra-oral surgery performed with local anaesthesia. *J R Coll Surg Edinb* 2001; 46: 192-3.
- Kress B, Griesbeck F, Stippich C, Bahren W, Sartor K: Bell palsy: quantitative analysis of MR imaging data as a method of predicting outcome. *Radiology* 2004; 230: 504-9.
- Lanigan DT, Hohn FI: Facial nerve injuries after sagittal split mandibular ramus osteotomies for advancement: a report of 2 cases and review of the literature. *J Oral Maxillofac Surg* 2004; 62: 503-7.
- Terada K, Niizuma T, Kosaka Y, Inoue M, Ogita S, Kataoka N: Bilateral facial nerve palsy associated with Epstein-Barr virus infection with a review of the literature. *Scand J Infect Dis* 2004; 36: 75-7.