

## Pulmonary Tuberculosis, Tuberculous Meningitis의 임상치험 3례

이도형, 손운정, 임중화

경희대학교 경희의료원 한방내과 동서협진실

---

### The Clinical Report on the Pulmonary Tuberculosis, Tuberculosis Meningitis

Do-Hyoung Lee, Yun-Jung Son, Joong-Hwa Lim

Dept. of East west integrated Medicine, Dept. of Internal Medicine, College of Oriental Medicine, Kyung Hee University

Tuberculosis, one of the oldest diseases known to affect humans, is caused by bacteria belonging to the *Mycobacterium tuberculosis* complex. The disease usually affects the lungs, although in up to one-third of cases other organs are affected. If properly treated, tuberculosis caused by drug-susceptible strains is curable in virtually all cases.

If untreated, the disease may be fatal within 5 years in more than half of cases.

Transmission usually takes place through the airborne spread of droplets of nuclei produced by patients with infectious pulmonary tuberculosis.

Two patients with Pulmonary Tuberculosis and one with Tuberculous Meningitis were recently examined. The changes in these patient's symptoms through both western medical treatment and oriental medical treatment are reported.

**Key Words:** Systemic sclerosis Sine Scleroderma, Gastric Dysmotility, Electrogastrography(EGG) Tuberculous Meningitis, Pulmonary Tuberculosis Tuberculous Meningitis, Pulmonary Tuberculosis

---

### 1. 緒 論

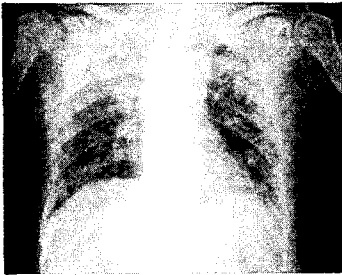결핵은 인간에 영향을 미치는 가장 오래된 질환 중의 하나이다. 주로 *Mycobacterium tuberculosis* 복합체에 속하는 박테리아로 유발되는데, 보통 3/2는 폐에 영향을 미치고, 3/1은 다른 기관에 발병한다. 적절한 치료를 받으면, 약물에 반응하는 결핵균주의 경우 실질적으로 모든 case에서 치료가 가능하다. 하지만 방치될 경우 50% 이상에서 5년안에 치명적이 될 수가 있

다. 매년 3백5십만에서 4백만의 결핵 case 중에 90% 이상은 아시아, 아프리카, 중동의 개발도상국들에서 발생하며, 실제 추정치는 이보다 더 많을 것으로 여겨진다. 그러나 최근에는 이들 지역으로부터의 이민과 HIV(Human immunodeficiency Virus) 감염자의 증가로 인한 면역력 저하로 미국, 유럽 등 선진국에서도 감염자가 증가해 새로운 공중 보건 문제로 대두되고 있는 실정이다.

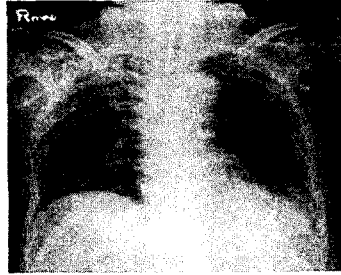
결핵성 뇌막염(Tuberculous Meningitis)은 폐 이외의 다른 조직에 발병하는 case 중 약 5% 정도를 차지하는데 주로 소아에게 발병하나, HIV에 감염된 성인에게서도 볼 수 있다. 결핵성 뇌막염은 *Mycobacterium tuberculosis*가 유발하는 감염 중 가장 위험하며, 최신

---

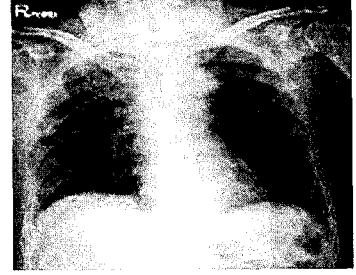
· 접수 : 2004년 4월 23일 · 채택 : 2004년 5월 8일  
· 교신저자 : 이도형, 서울시 동대문구 회기동 1번지 경희의료원 부속한방병원 한방내과 동서협진실 의사실  
(Tel. 02-958-9098, Fax. 02-958-9212, E-mail : caccactus@hanmail.net)



**Fig. 1.** Multiple nodular and patch consolidation are visible on both lungs, suggested tuberculosis or metastasis. (Rec)Chest CT. (2003.11.1)



**Fig. 2.** No significant interval change of coarse reticulonodular density in both lung field (2003.11.11)



**Fig. 3.** No Active lesion in the lung(2003.12.2)

치료에도 불구하고 성인에게 있어서 발병한 사례중 25%가 치명적이며, 생존자의 25%정도에서 신경학적 후유증이 남는다.

위의 두 질환 모두 초기 임상증상이 비특이적이라는 점, 적절한 치료시기를 놓치게 되면 치명적이지만 조기에 적절한 진단과 처치를 받으면 치료 가능하다는 점에서 임상가들에게 있어서 주의가 필요한 질환들이다.

본 증례보고에서는 최근 본원에 입원한 환자들 가운데 폐결핵 환자 2례와, 결핵성 뇌막염 환자 1례에 대해 한약과 항결핵제의 병용투여로 임상증상이 호전된 3례를 경험하였기에 이에 보고하는 바이다.

## II. 증례

### 증례 1.(폐결핵 환자)

- 1) 이름 : ○○○, 성별: 남자, 나이: 67
- 2) C/C : 1.의식혼미 2.기침과 객담배출 3. 발열(38.5℃) 4.사지부전마비
- 3) O/S : 2003. 9. 24
- 4) PH 1.CVA-2001년 4월 Lt. MCA infarction
- 5) FH none
- 6) PI 상기환자는 67세 남환으로 상기 PH 외 별 무대병중 상기 O/S 에 상기 C/C 발하여 2003.10.31 본원 중환자실로 입원함.
- 7) 주요검사소견

1. Chest AP(P) Fig.1. (2003.11.1), Fig.2 .(2003.11.11), Fig.3. (2003.12.2) 참조

2. Sputum Culture for Bacteria , AFB(Acid Fast Bacilli)

(11/1) : AFB D/S(direct smear); Negative

(11/19) : Bacteria G/S(Gram stain),

C/S(culture and Sensitivity);

Pseudomonas Aeruginosa

(12/17) : Tb culture & Tb PCR(Polymerase chain reaction); Negative

(12/27) : Bacteria G/S , C/S ; Growth of  $\alpha$  - streptococci

3. Brain CT(Computed Tomography)

(10/31)

Chronic ischemic infarction at left frontotemporoparietal lobe.

Wallerian degeneration, left.Small infarction at right BG & PVWM.

Mild communicating hydrocephalus.

8) 주진단

1. Pulmonary Tuberculosis

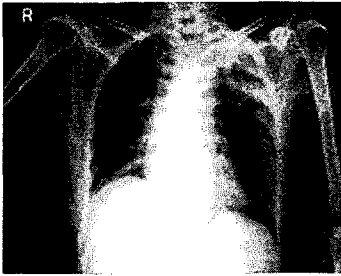
2. Chronic Cerebral infarction(Lt. MCA territory)

9) 치료

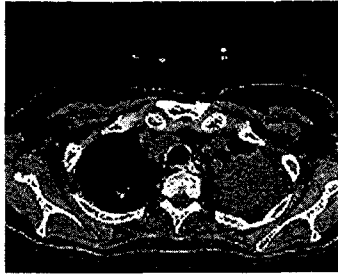
1. H-M

황기별갑탕(黃芪 鱉甲湯)(11/22-12/24)

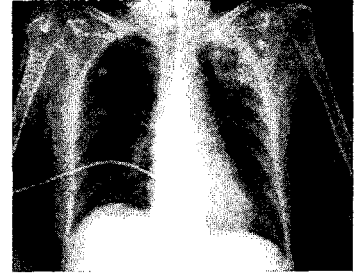
桑白皮, 半夏, 甘草, 人參, 桂枝, 桔梗 2.0g / 地骨皮,



**Fig. 4.** Air space consolidation on left upper lung field, possible pneumonia or tuberculosis. Ill-defined increase opacity on right perihilar & lower lung zone. (2004.2.4)



**Fig. 5.** Caseous pneumonia in both upper and right lower lung field is suggested. R/O multifocal pneumonia. Tuberculosis. (2004.2.12)



**Fig. 6.** Improving state of left upper lung field. Tuberculosis or Pneumonia Rec)F/U study (2004.2.25)

知母, 秦艽, 紫菀 각 3.0g

柴胡, 黃芪, 芍藥, 鱉甲, 地黃 각 4.0g/

天門冬, 茯苓 각 6.0g

2침씩 하루 세번 투약

2. 침치료

太谿, 尺澤, 行間, 三陰交, 中府, 列缺, 照海, 足三里, 少商, 魚際, 太淵, 肺政絡

3. Tb Medication(11/12-12/24; 입원기간 이후 외래 f/u 중)

Isoniazid 400mg qd, Rifampicin 600mg qd, Pyrazinamide 1500mg qd

Ethambutol 2HCl 800mg qd, Pyridoxine HCl 100mg qd

증례 2. (폐결핵 환자)

1) 이름: ○○○, 성별: 여자, 나이: 74

2) C/C 1.객담배출, 발열 2.실어 3.우측 반신 불수 4. 소변불리

3) O/S) 2004.1.17

4) PH 1.DM:O/S 이후 인지 . Insulin Tx 받음 2.Aspiration Pneumonia:O/S 이후 발생

5) FH none

6) PI 74세 여환으로 평소 별무대병중 상기O/S, 상기 C/C 발하여 타병원에서 Brain CT촬영상 Lt. MCA infarction 진단받고 본격적 한방치료 원하여 2003.2.4 본원 입원

7) 주요검사소견

1. Chest AP(P) Fig.4 (2004.2.4), Fig.6 (2004.2.25) 참조(Fig.4, Fig.6)

2. Sputum Culture for AFB(Acid Fast Bacilli) (2/12):AFB D/S(direct smear); Negative (2/12):Tb culture & Tb PCR(Polymerase chain reaction); Negative

3. Chest CT(Computed Tomography) Fig.5 참조(2004.2.12)(Fig.5.)

4. Brain MRI(Magnetic Resonance Image) (2004.2.8)

Suggesting large subacute cortical infarctions at left frontoparietal lobe & basal ganglia with hemorrhagic conversion and mild diffusion abnormality. Severe stenosis at left MCA(middle cerebral artery) & ICA(Internal carotid artery).

8) 주진단 : 1. Pulmonary Tuberculosis

2. Pneumonia

3. Cerebral infarction(Lt. MCA territory)

9) 치료

1. H-M

황기별갑탕(黃芪 鱉甲湯)(2/19-2/28)

桑白皮, 半夏, 甘草, 人參, 桂枝, 桔梗 2.0g / 地骨皮, 知母, 秦艽, 紫菀 각 3.0g

柴胡, 黃芪, 芍藥, 鱉甲, 地黃 각 4.0g/ 天門冬, 茯苓 각 6.0g

2침씩 하루 세번 투약

2. 침치료

太谿, 尺澤, 行間, 三陰交, 中府, 列缺, 照海, 足三里, 少商, 魚際, 太淵, 肺正格

3. Antibiotics

Netilmicin (2/5-2/10), Ceftezole sodium (2/5-2/13)  
Levofloxacin(2/5-2/10), Clindamycin (2/10-2/28)  
Isepamicin sulfate (2/11-2.28), Carumonam Sodium (2/12-2/28)

증례 3. (결핵성 뇌막염 환자)

- 1) 이름 : ○○○, 성별: 남자, 나이: 62
  - 2) C/C : 1. 발열 2.경부강직 3.의식혼미 4. 두통 5. 전신쇠약감
  - 3) O/S : 2003.9.22
  - 4) PH 1.Gastric ulcer; 2002. 4월 진단받고 6개월간 치료
  - 5) FH none
  - 6) PI : 상기 환자 별무대병증 2003. 9. 16부터 hiccup, general weakness, mild headache, anorexia 발하여 본원 입원하였다가 2003. 9. 22 밤 10시경 발열, 경부강직, 의식혼미 증세 발생하여 결핵성 수막염 의심되어 진단 및 집중치료 위해 본원 중환자실로 입원함.
  - 7) 주요검사소견
    1. CSF(Cerebro-spinal fluid) exam(Table 1).
    2. Brain MRI and Angio(9/23)  
Multiple small infarctions at right BG, both PVWM.  
Grossly unremarkable finding of MRA.
  - 8) 주진단 : 1.Tuberculosis Meningitis
  - 9) 치료
    1. H-M  
쌍화탕(雙和湯)(10/7-10/13)  
白芍藥10.0g, 黃芪, 當歸, 川芎, 熟地黃 각 4.0g,  
桂皮, 甘草 각3.0g, 生薑, 大棗 각 4.0g
- 2침씩 하루 세번 투약
2. 침치료

合谷, 太衝, 足三里, 曲池, 太陽, 魚際, 風池, 風府, 靈骨, 大白(董氏鍼法)

3. Tb Medication (10/8-10/13;입원기간, 이후 외래 f/u 중)  
Isoniazid 400mg qd,Rifampicin 600mg qd,  
Pyrazinamide 1500mg qd, Ethambutol 2HCl 800mg qd, Pyridoxine HCl 100mg qd

III. 임상경과

증례 1의 폐결핵 환자는 2001년 4월 Lt. MCA infarction 과거력 있는 상태에서 2003년 10월 24일경 갑작스러운 의식혼미(Grade II-III)와 고열, 객담, 호흡곤란, 사지부전마비, 실어증세 보여 본원 중환자실로 10월 31일에 입원하였다. 10월 31일 촬영한 Brain CT 상에는 2001년 4월 1st CVA 때 보였던 Lt. MCA infarction 소견 외에는 특이소견 없었으나, 환자상태상 추가 MRI 등의 evaluation 은 불가능 하였다. 11월 1일경 부터는 의식이 더욱 혼미해지고 고열에 혈압이 떨어지는 등 패혈성 속 증세를 의심하게 하여 혈액균 배양검사 및 항생제 치료를 시작하였다. 이후 환자는 고열이 지속되고, 자극에 대한 반응이 저하되었으며, 간헐적인 전신발작증세도 나타냈다. 11월 1일 촬영한 Chest AP(P)상 양쪽 폐야에 폐결핵을 의심하게 하는 multiple nodular and patch consolidation 음영을 보였으며(Fig.1 참조). 한약과 항생제를 병용투여하며 경과를 관찰하였다. 하지만 환자 간헐적인 전신발작, 고열증세, 객담배출, 저알부민혈증, 전해질 불균형 등의 증세 보이며, 위장관 출혈이 반복되는 등 전반적인 환자 상태가 불안정하고, 의식혼미 여전하여 Chest CT 나 Brain MRI 같은 정밀촬영은 시행하지 못하였다. 11월 11일 촬영한 Chest AP(P) 상 양쪽 폐야의 Reticulonodular density는 큰 변화소견 없는 상태였으며,(Fig. 2 참조) 환자 간헐적 발작증세 및 고열과 객담배출은 여전하였다. 입원기간 시행한 객담의 AFB D/S, Tb culture, Tb PCR 상 음성반응 나왔으나, 기존항생제로 증세호전 보이지 않았고, Chest AP 소견상 폐결핵이 강하게 의심되어, 11월 17일 부터는

**Table 1. CSF Exam**

시행일자	9/23	10/7	10/29
LD(unit)	171	93	76
Amylase(unit)	2	5	5
RBC(개/mm <sup>3</sup> )	6	23	432
WBC(개/mm <sup>3</sup> )	50	145	14
Lymphocyte (%)	79	15	94
Monocyte (%)	21	85	5
Protein (mg/dl)	161	87	34
Glucose (mg/dl)	67	47	60
Chloride (mmol/l)	115	110	121
AFB stain	Negative	Negative	Negative
Tb culture	Negative	Negative	Negative

LD :Lactic Dehydrogenase . RBC :Red Blood Cell, WBC ; White Blood Cell AFB:Acid Fast Bacilli, Tb:Tuberculosis

결핵약을 투여하게 되었고, 황기별갑탕은 11월 22일 부터 병용투여하게 되었다. 이후 상기환자의 고열증세와 전신발작 증세등이 조금씩 안정을 찾았으며, 객담배출도 현저하게 줄어드는 양상 보였으며, 자극에 대한 반응도 Mental Gr I-II 로 호전되었고, 이후 12월 2일에 촬영한 Chest AP(P) 상 양쪽폐야에 모두 정상 소견을 보이게 되었다.(Fig. 3 참조)

증례 2의 폐결핵 환자는 평소 별무대병중 2004년 1월 17일 실어, 우반신불수, 객담,기침, 호흡곤란 증세 보여 타병원에서 치료중 2004년 2월 4일 본원으로 전원되어 입원한 환자로서,입원 당일 촬영한 Chest AP(P) 상 좌측 폐 상엽 부위에 폐렴과 폐결핵을 의심케 하는 병변이 보였고(Fig. 4 참조), 2월 8일 촬영한 Brain MRI & Angio 상 Lt. MCA 영역의 광범위한 뇌경색과, Lt. ICA, MCA 의 occulsion 소견보여, 중풍으로 인한 면역력 및 저항력 저하로 인한 합병증으로 폐렴이나 폐결핵이 병발된 양상이었다. 뇌경색 치료와 병행하여, 항생제 치료를 실시했으나, 환자 객담양상 줄지 않고, 전해질 불균형, 진신 부종 등 불안정한 상태 지속되었으며, 2월 12일 촬영한 Chest CT 상 양측 폐 상엽과, 우측 폐 하엽에 건락성 폐렴 및 폐결핵 소견나왔고(Fig. 5 참조), 입원기간 실시한 객담 결핵균 배양검사상 음성반응 나와 항생제를 교체투여하며 경과를 관찰하였으며, 2월 19일 부터는 황기별갑탕을 투여하게 되었다. 이후 상기 환자의 증상이 조금씩 호전되며, 객담배출 양상도 현저히 감소되었고,

2004년 2월 25일 촬영한 Chest AP(P) 상 좌측 폐 상엽부위의 병변이 호전되는 소견 보였다.

증례3의 환자는 특별한 과거력 없는 상태에서 2003년 9월 16일경 전신쇠약감, 딸국질, 두통, 식욕부진, 연하곤란, 언어장애 등 증상 발생하여서, Local 병원에서 통원치료 하였으나 별무호전중, 9월 22일 본원에 입원하였다가 밤에 고열, 경항부 강직 심하고, 의식혼미증세까지 보여, 중환자실로 전원된 환자이다. 임상양상상 Meningitis 강하게 의심되어, 9월 23일 요추천자술 시행하여 뇌척수액 검사상 WBC 50개/mm<sup>3</sup>, Lymphocyte 79%, Protein 161mg/dl, glucose 67mg/dl 로 결과나왔고, Tb PCR 이나 AFB stain 상 negative 나와(Table 1. 참조) 우선은 Viral meningitis 로 진단하고, Antiviral agent 투여및 한약 병용투여로 치료를 시작하였다. 환자 9월 23일 시행한 Brain MRI 검사상은 양측 기저핵의 다발적인 경미한 뇌경색 소견이외에는 특이사항을 찾아볼 수 없었다. 하지만 환자 열 떨어지지 않고, 임상증상 호전양상이 보이지 않아, 10월 7일 시행한 뇌척수액 검사상 WBC 145개/mm<sup>3</sup>, Monocyte 85%, Lymphocyte 15% 로 WBC count 줄지않고, Lymphocyte, Monocyte predominant 한 양상 여전하여(Table 1. 참조), 비록 Tb PCR 이나 AFB stain 검사 결과는 negative 이지만 Tuberculosis Meningitis 로 의심되어, 10월 8일부터 결핵약을 투여하게 되었다. 한약은 10월 2일, 보중익기탕으로 시작하여, 10월 8일에는 쌍화탕으로 교체하여 투여하였

다. 이후 상기환자 증상 호전되고 열이 정상으로 돌아오면서 임상양상 현저히 좋아졌으며, 10월 13일에는 일반병실로 전원되었다. 10월 29일 시행한 뇌척수액 검사상 WBC count 현저히 감소하였고(Table 1. 참조), 환자는 보행이 가능한 발병이전의 상태로 호전되었다.

#### IV. 考 察

증례 1과 증례 2의 환자는 폐결핵, 특히 증례 1의 환자는 속립성 결핵으로 의심되기도 하였고, 증례 3의 환자는 결핵성 뇌막염 환자로 본 고찰에서는 폐결핵, 속립성 결핵, 결핵성 뇌막염에 대한 양.한방적인 내용을 살펴보도록 하겠다.

초감염 결핵 (primary pulmonary tuberculosis)은 결핵균에 처음으로 감염된 경우를 말하며, 주로 소아에서 볼 수 있다. 드물게는 성인에서도 초감염 결핵을 볼 수 있으며, 반대로 소아에서 결핵균의 재감염 (reinfection)에 의한 성인 결핵 (chronic pulmonary tuberculosis, adult tuberculosis)이 발생할 수도 있다. 원인은 결핵균(*Mycobacterium tuberculosis*)이며, 대개는 인형균에 의하나, 간혹 우형균(*M. bovis*)도 원인이 된다<sup>1</sup>.

역학적으로는 주로 결핵에 감염된 성인으로부터 직접 비말감염을 받아서 감염된다. 아주 드물게 태반이나 양수에 있는 결핵균에 의하여 태아가 선천성 혹은 자궁 내 감염 (congenital 또는 intrauterine infection)을 받을 수가 있다.

결핵에서의 면역반응은 결핵균, 특수 림프구 및 조직 세포의 상호 작용에 의해 일어난다. 세포성 면역반응이 일어나고, 폐의 대식 세포가 결핵균을 삼켜 먹어 버리나 균을 죽이지는 못하여 감염이 성립된다. 감염은 주위 림프절로 확산 되고, 림프성 또는 혈액성 파종을 일으켜 폐 외의 장소에 감염소를 만든다. 많은 수의 결핵균이 존재하면 활성화된 림프구에서 세포 독성 물질을 생산해 건락화(caseation)괴사를 일으킨다. 폐에서 건락화된 괴사가 액화되면 동공을 형성하게 된다. 정상적으로 이러한 면역반응은 6-10주

에 걸쳐 일어나며, 1차 감염을 국한시키고, 전이된 병소를 제거한다. 결핵균의 침입구(portal of entry)는 흔히 호흡기이므로, 폐가 가장 많이 침범된다. (90% 이상). 드물게 피부, 위장관 등이 침입로가 될 수가 있다. 처음으로 결핵균이 침범하면 폐조직에 원발소(primary focus, Ghon focus)를 형성하게 되며, 이 원발소에서 결핵균이 가까운 림프절로 전파되어 림프절 종창을 일으킨다.

원발소와 폐문 림프절염을 합쳐서 초감염군(primary complex)이라 하며 X선상 지름 2cm 이하의 둥근 음영으로 나타난다. 이 초감염군은 3-12개월이 지나 석회화(calcification)되면서 자연 치유되거나 혹은 더 이상 진행되지 않은 채 그대로 지속되면서 숙주의 저항력이 감소될 때 활성화될 수 있는 잠재력을 가진 병변(persistent indolent lesion)으로 남아있게 된다.

숙주의 저항력이 약화되었거나 다량의 결핵균 혹은 독성이 강한 결핵균이 침입한 경우에는 진행성 결핵(progressive tuberculosis)이 되어 기관지를 침식하여 내기관지염(endobronchitis)을 일으키며, 더 진행하면 기관지 확장증(bronchiectasis), 완전폐쇄에 의한 무기폐(atelectasis), 부분폐쇄에 의한 폐쇄성 폐기종(obstructive emphysema) 또는 폐렴(pneumonia)을 일으킨다. 초감염군이 늑막 가까운 곳에 있으면 직접 파급에 의한 늑막염(pleurisy)을 일으킨다. 혈행성 산포(hematogenous spread)는 혈관이 침식되어 결핵균이 혈류로 들어가 전신 장기에 퍼지는 경우를 말하며, 결핵성 뇌막염, 속립결핵 등을 일으킬 수가 있다. 객담을 삼킴으로써 장결핵(intestinal tuberculosis), 장관막 림프절염(mesenteric lymphadenitis) 혹은 결핵성 복막염(tuberculous peritonitis)등을 일으킬 수가 있다.

진단은 첫째 병력 청취가 매우 중요하며, 가족, 친지, 기타 동거인 가운데 개방성 결핵환자가 있거나, 혹은 이들 환자와 접촉한 기왕력이나 증거가 있다.

둘째는 결핵 반응 검사(tuberculin test)로, 결핵 반응이 음성인 사람이 결핵균에 감염되면 2-10부(평균 6주) 후에 투베르쿨린 검사로 증명할 수 있는 과민반응 (cutaneous hypersensitivity)이 나타난다. 그러나 음

성 반응만 가지고는 결핵의 가능성을 완전히 배제하지 못한다. 셋째는 X선 촬영으로, 가장 흔히 볼 수 있는 것이 초감염균의 변화, 즉 폐문 림프절의 종창이다. 때로는 아무 변화가 없거나, 혹은 석회화된 원발소가 있다. 진행된 소아결핵에서는 폐렴, 무기폐, 기관지 확장증, 폐기종의 소견이 나타난다.

넷째는 세균검사로, 객담, 굴곡성 기관지경하 흡인물, 위세척액(영, 유아에서는 가래침을 삼키므로 이 방법이 좋다.), 척수액(뇌막염의 경우) 및 요 등에서 결핵균을 직접 도말 혹은 배양으로 증명한다. 다섯째는 조직 검사소견으로, 결핵균 감염을 제시해준다. 흉막유출이 있는 경우 컷 흉강 천자시에 흉막 생검을 하여 도말 및 배양 검사를 실시한다.

마지막으로 임상증상으로부터의 진단인데, 임상증상은 매우 다양하며, 결핵의 진행 정도와 임상증상이 맞지 않는 경우가 많다. 소아 결핵은 아무 증상이 없는 경우가 흔하며, 때로는 발열, 기침, 식욕부진, 체중증가의 정지, 잦은 감기 증세 등이 나타난다.

결핵성 뇌막염(Tuberculous meningitis)은 소아 결핵의 가장 중한 합병증 중의 하나이다. 초감염후 3-6개월 내에 잘 발생하고, 성인이나 학령기 보다는 5세 미만의 영, 유아에서 잘 발생한다. 치료하지 않으면 평균 20일 이내에 사망하며, 25-50%에서는 속립결핵이 병발되어 있다. 결핵균이 혈행성 파급에 의해 뇌막에 가서 결절성 병변을 형성하며, 이것이 어떤 자극에 의하여 터지면서 건락성 물질이 지주막하로 나가서 뇌막염 증상을 일으킨다. 병리적으로 수막뇌염(meningoencephalitis)의 변화가 오며, 주로 뇌기저 부위를 침범한다.

전형적인 결핵성 뇌막염의 경우에는 다음 3단계의 경과를 취한다. 첫째 제1기(전구기)로, 발병 1-2주간을 말하며, 미열, 구역, 구토, 식욕저하가 있다. 제2기(자극기)는 두통을 호소하고 경부강직, Kernig 증상, Brudzinski 증상 등의 뇌막 자극 증상이 나타난다. 기면, 사시, 안검사후, 안마비, 동공반사 감퇴가 나타나며, 시각 및 청각장애가 온다. 심해지면 전신 및 국소의 경련, 심부 건반사의 항진, Babinski 양성이 나타난다. 때로는 뇌염 증상으로 의식혼탁, 지남력 상실, 언

어장애, tremor, athetosis가 나타난다. 제3기(마비기, 무반응기)에는 환자 혼수상태에 빠지며, 동공이 확대 고정되고, 뇌신경 마비, 반신불수, 반궁 긴장, 불규칙한호흡, 제뇌강직 상태가 되어 마침내 사망한다. 사망 직전에 고열이 나면서 고혈당, 당뇨 등이 나타날 수 있다.

진단에 있어서는 조기 진단이 가장 중요하다. 투베르쿨린 반응 검사상 양성일 경우와, (90%이상) 흉부 X선상 원발소 또는 초감염균의 음영이 나타난다. 속립결핵이 있을 수 있고, 10%정도에서는 폐가 정상이다. 진단상 가장 중요한 검사는 뇌척수액 검사인데, 요추천자를 하면 뇌압이 상승되어 있고, 수액의 색깔은 맑거나 약간 혼탁하거나 담황색을 보인다.

세포수는 50-500/mm<sup>3</sup>이고, 초기에는 다핵구가 많으나 곧 대부분이 림프구로 대체된다.<sup>6</sup>

당은 감소하고 (40mg/100ml 이하), 단백은 흔히 상승되는데, 300mg/100ml 이상 되면 수액의 불록을 일으킨다. Chloride level은 감별진단에 있어서 그리 유용하지 않다. 척수액을 시험관에 담아 24-48시간 방치해보면, 특징적인 섬유소망(pellicle)을 형성하여 진단상 도움이 된다. 이 섬유소망을 직접 도말하거나 배양하여 결핵균을 검출할 수가 있다. 예후에 있어서 가장 중요한 인자는 조기진단, 조기치료의 여부이며, 초기치료가 늦을수록 예후가 나쁘다. 후유증으로는 수두증(Hydrocephalus), 경련성 질환, 지능장애, 행동장애, 실명 등이 올 수 있다.<sup>8,9,10,11</sup>

韓方的으로 肺結核은 肺癆, 勞瘵, 虛勞의 증후군과 유사한 질환이다.<sup>12</sup> <醫學綱目>에서는 '勞瘵 又名傳尸病人死後復易家親一人故曰傳尸亦名傳疰. 其病自上注下, 與前人相似, 故曰疰. 有屋傳, 服傳, 食傳之異, 死後又注易傍人, 乃至滅門是也.' 이라 하여 폐결핵의 전염성을 인식한 구절이 나오며, <得效方>에서는 '瘵虫之形, 或似蠓 蚘, 或似紅絲, 馬尾, 或似蝦蟆, 或似刺蝟, 或似鼠形, 或如爛麵, 或有足無頭, 或有頭無足, 或化精血歸於元陽之內, 種種形狀, 實難辨之., 或似刺蝟, 或似鼠形, 或如爛麵, 或有足無頭, 或有頭無足, 或化精血歸於元陽之內, 種種形狀, 實難辨之. 若傳至三人, 則如人形如鬼狀'<sup>13,14</sup>이라 하여 결핵균에

대한 어느정도의 한방적 인식이 있었음을 보여준다. 勞瘵의 병증에 대해서는 <醫學入門>에 '瘵有六證, 潮熱, 盜汗, 咯血, 痰嗽, 遺精, 泄瀉也. 輕者, 六證間作, 重者六證兼作. 蓋火炎於上則, 爲潮熱, 咯血, 火動於下則, 爲遺精泄瀉' 12라 하여 결핵의 증상과 유사한 병증들을 기술해놓았으며, 또한 '瘵病初得, 半臥半起, 號爲咯痰. 氣急, 痰嗽, 名曰肺咯. 骨髓中熱, 稱爲骨蒸, 內傳五藏, 名爲復連. 因虛損而得, 名爲勞極. 男子自腎傳心, 心傳肺, 肺傳肝, 肝傳脾. 女人自心傳肺, 肺傳肝, 肝傳脾, 脾傳腎, 腎傳盡則死' 13라 하여 폐결핵과 유사한 증상과, 골수, 복막내 장기까지 침범되는 기전을 인식했다고 볼 수 있으며, 남·여에 따른 병의 전변과정까지 기술한 내용을 볼 수 있다. 또한 <丹溪心法>에서는 '勞瘵, 主陰虛. 蓋自子至巳屬陽, 自午至亥屬陰. 陰虛則熱在午後子前. 寤屬陽, 寐屬陰. 陰虛則汗從寐時盜出也. 升屬陽, 降屬陰. 陰虛則痰涎上逆而連綿吐出也' 14라 하여 폐결핵의 병증이 한방적인 병리로는陰虛로 해석되며, 이에 따른 오후발열, 객담배출등의 증상을 한방적으로 설명하고 있다.

또한 肺勞에 관하여 <醫學入門>에서는 '脾勞則氣急, 肌痺, 多汗. 肺勞則氣喘, 面腫, 口燥咽乾' 15이라 하여 肺勞의 병증을 기술한 내용이 있으며, <得效方>에서는 '諸虛不足, 榮衛俱竭, 五勞七傷, 骨蒸潮熱, 腰背拘急, 百節痠疼, 夜多盜汗, 心常驚悸, 咽燥腎焦, 嗜臥少力, 肌膚瘦痺, 咳嗽多痰, 咯唾血絲, 寒熱往來, 頰赤神昏, 專不進食. 服熱藥則煩躁上衝, 服涼藥則膈滿腹痛, 最難爲治.' 16라 하여 폐결핵의 중증과 유사한 증상을 기술하고, 치료의 어려움을 설명하고 있다.

폐결핵은 앞서 기술한 勞瘵, 肺勞 와 더불어 한방적으로 虛勞와 유사하다고 볼 수 있는데, 虛勞의 治法에 대해서 <醫學入門>에서는 '虛損皆因水火不濟, 火降則血脈和暢, 水升則精神充滿, 但以調和心腎爲主, 兼補脾胃則飲食進而精神氣血自生矣.' 17라고 하여 心腎을 고르게 하는 것을 위주로 하고, 겸하여 脾胃를 補하면 입맛이 나고, 정신이 맑아지며 氣血이 더 생겨나서 虛勞를 補하는 근본이 됨을 기술하였다.

<內經>에서도 '內經曰, 精不足者, 補之以味. 味陰也, 補精以陰, 求其本也. 然乃穀菽, 果菜出於天賦, 自

然沖和之味, 故有食人, 補陰之功, 非烹飪, 調和, 偏厚之味, 出於人爲者也.' 18라 하여 폐결핵의 원인인 陰虛를 인공적인 음식이 아닌 천연의 야채, 과채 등에서 補할 것을 강조 하고 있다. <得效方>에서는 '虛損之證, 峻補者, 烏, 附, 天雄, 薑, 桂之屬. 潤補者, 鹿茸, 當歸, 從蓉之屬. 清補者, 兩門冬, 人參. 地黃之屬也.' 19라 하여 虛勞의 補法에 있어서 종류를 나누어 각각을 다른 性味の 藥으로 處方해야 한다고 설명하고 있다 20.

이러한 원전들의 肺癆, 勞瘵, 虛勞등에 관한 기술들과 환자의 임상양상을 종합해 보았을 때 虛損을 保養하고, 脾와 肺를 補하고, 腎水를 滋潤하게 하며, 오래된 內熱을 내리게 하고 胸部의 鬱熱을 解消하며, 咳嗽를 그치게 하는 것을 목표로 하는 黃芪鯁甲湯을 처방하게 되었다. 본방은 또한 勞瘵와 骨蒸熱 또는 초기감염기에 攝養을 게을리 하여 점차 폐결핵으로 이행하는 자에게 쓰인다. 弛張熱, 稽留熱, 혹은 消耗熱이 오래 끌고 發熱이 계속되며, 咳嗽가 심하고 객담배출이 끊이지 않으며 혹은 血痰이 나오고, 自汗, 盜汗, 煩熱, 食慾不振이 있고 차츰 피로가 더해가는 자에게 효과를 나타낸다 21. 본방은 <和劑局方>에 근거한 方으로서, 虛勞客熱, 肌肉消瘦, 四肢倦怠, 惡心煩熱, 口燥咽乾, 頰部紅潮하며, 心悸亢進, 日晚潮熱하며 밤에 盜汗이 있을때, 때로는 胸脇不利, 減食多渴, 咳嗽稠粘, 때로는 膿血이 있는 것을 치료한다고 되어있어 더욱 폐결핵의 임상증상과 합치된다고 판단하여, 본방을 처방하게 되었다.

結核性 腦膜炎은 韓方的으로 瘵病에 해당된다고 볼 수 있다. <醫學入門>에 보면, '瘵證寒熱類傷寒, 但脉沈遲弦細, 搖頭露眼, 噤口, 手足搖擗, 項強, 背反張, 如發癩, 終日不醒, 爲異因傷寒發汗過多, 或大發濕家汗, 皆作瘵, 風性勁故爲剛瘵, 而無汗, 濕性緩, 故爲柔瘵, 而有汗.' 22이라 하여 腦膜炎과 유사한 증상을 기술하고 있고, 한방적으로는 風, 濕에 의에 剛瘵, 柔瘵로 분류하고 있음을 알 수 있다. 또한 초기 발열, 두통 증세가 傷寒證과 유사하기 때문에 傷寒處方을 쓰게되지만, 원인이 상한과는 다르기 때문에 증세



가 악화된 것을 傷寒의 誤治라고 설명하고 있다. <丹溪心法>에서는 '瘧與癘不同. 癘病身軟, 時醒, 瘧病身強, 直反張, 不時醒, 甚有昏冒而遂亡者. 瘧與癘相似, 比癘爲虛, 切不可作風治而純用風藥, 宜帶補. 多是氣虛, 有火, 兼痰, 宜服參, 芪, 芎, 歸, 竹瀝之類.'<sup>114</sup> 라 하여 氣質의인 원인이 없는 癘疾發作과 구별하였으며, 치료에 있어서도, 氣虛와 火痰을 치는 약들을 처방하고 있다.

處方に 있어서도 여러가지 方이 제시되고 있는데, 주로 小續命湯이 제시되는 예가 많으며, 小續命湯 加生附子<醫學入門>, 大承氣湯 <仲景> (剛瘧之病, 胸滿, 口噤, 臥不着席, 脚攣急, 必齧齒, 可與大承氣湯下之), 九味羌活湯 <醫學入門>의 예가 있다.<sup>115</sup>

腦膜炎 초기 傷寒과 유사한 증상에 심해지면 風症이 겹치고, 意識昏迷등의 증세가, 癘疾發作등과 차별되므로, 위와 같은 多樣한 處方이 구사되었으리라고 사료된다.

증례3. 환자의 경우, 한약투여를 시작할 때에는 증세가 어느정도 호진된 상태에서 虛勞한 元氣不足의 양상을 띄어, 氣血을 補하고 疲勞를 回復시키며, 元氣가 不足하고 疲勞倦怠를 느끼며, 貧血, 自汗, 盜汗, 食慾減退등을 목표로 투여하는 雙和湯을 처방하게 되었고, 結核藥 투여와 함께 환자의 제반증상의 호전에 크게 기여하였다.

뇌막염의 초기 증상인 頭痛, 項背強急, 發熱등의 증상과 맞추어, 惡寒, 發熱, 頭痛, 自汗, 脈浮등의 桂枝湯證에 項背強急의 강직성 경련이 있는 자를 목표로 투여하는 桂枝加葛根湯<sup>116</sup>을 응용해 볼 수도 있으며, 위의 小續命湯 가감으로 有汗과 無汗등의 증상으로 剛瘧와 柔瘧로 분류하여 柔瘧때는 麻黃을 빼고 쓰고, 열이 있으면 桂枝의 양을 절반으로 줄이며, 겨울에는 黃芩을 빼고 쓰는 등<sup>117</sup>, 증상에 따라 가감운용하여 처방해 볼 수 있을 것으로 사료된다.

## V. 結 論

증례 1, 증례 2의 환자는 폐결핵(Pulmonary Tuberculosis), 증례3의 환자는 결핵성 뇌막염

(Tuberculosis Meningitis)으로 진단되어 본원에서 한약, 양약의 병용투여로, 임상증상 호진되었으므로, 이에 증례 결과를 보고하는 바이다.

## 參考文獻

1. Mario C. Raviglione, Richard J. O'Brien 169. Tuberculosis. Harrison's Principles of Internal Medicine 15th Edition CD-ROM, :McGraw-Hill; 2001, p.1-17.
2. Guy E. Thwaites 외. Pathophysiology and Prognosis in Vietnamese Adults with Tuberculosis Meningitis. JID 2003;188:1105-15.
3. 홍창의. 소아과학. 서울:대한교과서(주); 1994, p.396-404.
4. 한용철. 임상호흡기학. 서울:일조각; 1998, p.165-91.
5. S. Hosoglu 외. Tuberculosis meningitis in adults in Turkey: Epidemiology, diagnosis, clinic and laboratory. European Journal of Epidemiology 2003;18:p.337-43.
6. Thwaites GE 외. Isoniazid resistance, mucobacterial genotype and outcome in Vietnamese adults with tuberculosis meningitis. Int J Tuberc Lung Dis 2002;6:865-71
7. Ramkissoon A 외. Chloride levels in meningitis. S Afr Med J 1988;73:522-3.
8. Lynn T. Tanoue, M.D. 외. Case 1-2003: A 43 Year-Old Man with Fever and Night Sweats. N ENGL J MED 2003;348:151-61.
9. Toeh R, Hunphries MJ 외. Clinical correlation of CT changes in 64 Chinese patients with tuberculous meningitis. J Neurol 1989;236:48-51.
10. Jie L. Computerized tomography in tuberculous meningitis. Chin Med J 1988;101:388-90.
11. Trautmann M 외. Computed tomography in CNS Tuberculosis, Eur Neurol 1986;24:91-7.
12. 전국 한의과대학 폐계내과학교실편저. 東醫肺系內科學: 도서출판 국진; 2004, p.366-77.
13. 동의보감국역위원회. 대역동의보감. 서울:법민문화사; 2002, p.387-9, 1168-71, 989-90.
14. 허준. 동의보감. 서울:남산당; 1994, p.166, 443-4.
15. 이정. 의학입문. 서울:고려의학; 1989, p.403-4, 430.
16. 이재희. 圖說漢方診療要方. 강원도:의방출판사; 2002, p.109-10, 735-6, 416-7.