

## 의도적 재식술을 이용한 치관-치근 파절된 미성숙영구치의 치험례

류정아 · 최형준 · 이제호 · 최병재 · 손흥규

연세대학교 치과대학 소아치과학교실, 구강과학연구소

### 국문초록

본 증례에서는 치아외상으로 치관-치근 파절된 미성숙 영구치의 치료에 대해 서술하고자 한다. 7세 환자의 상악 좌측 중절치의 치아 파절선이 치은연하로 치아장축을 따라 치아전체의 1/2까지 연장되어 있었다. 수직적 치관-치근 파절된 치아에서 그 예후는 불량하며 발치가 일반적인 처치이나 성장기 아동에서 상악중절치의 발치는 치조골 흡수, 심미적 문제, 발음문제 등 여러 합병증을 초래한다. 치은연하로 치관-치근 파절된 치아의 치료 방법으로 치은연상만 수복하는 방법과 치은관막을 형성하여 수복하여 주는 방법, 교정력을 이용하여 정출시키는 방법과 수술로써 발치하여 정출시키는 방법 등이 있다. 본 증례에서는 치아를 의도적으로 발치한 후 접착용 레진 시스템을 이용하여 분리된 치아 파절편을 부착한 후 재식하였다. 1년 동안 관찰한 결과 현재 특이한 임상적 증상은 없으며 심미적으로도 만족할 만하다. 접착용 레진 시스템의 개발과 함께 본 술식은 외상을 많이 받는 혼합 치열기 아동에서 치관-치근 파절된 미성숙 영구치의 한 치료법으로 고려할 수 있다고 생각되어 이에 보고하는 바이다.

**주요어** : 의도적 재식술, 수직적 치관-치근파절, 미완성 치근단, 상악 중절치

### I. 서 론

어린이에서 외상성 손상은 흔히 일어나는 문제이며 출생 후 유아가 기어다니기 시작하면서부터 시작된다. Andreasen<sup>1)</sup>에 의하면 걷기 시작하는 시기인 2~4세와 열심히 노는 시기인 8~10세에 가장 빈번하게 나타나는 것으로 조사되었다. 어린이가 유치원이나 학교에 다니는 나이가 되면 대부분 노는 도중에 사고를 당하는데 이때는 주로 안면의 타박상과 함께 치아의 치관파절, 탈구, 전위 등이 많이 나타난다. 외상성 손상을 받는 치아는 상악 측절치나 하악 중절치에 비하여 상악 중절치에서 빈발한다. 치아에 대한 손상의 유형을 비교시 유치열에서는 지지 조직에 한정된 손상 즉, 치아의 변위, 탈구 등이 많고, 영구치열에서는 치관부 파절이 상대적으로 많이 나타난다.

이와 같은 통계보고에서 보듯이 미완성 치근단을 가진 상악

영구 중절치의 파절을 많이 접하게 된다. 특히 치근까지 연장되는 치관-치근 파절된 미성숙 영구치의 외상은 그 예후가 매우 좋지 않다. 치관-치근파절이란 법랑질, 상아질, 백악질을 포함하는 파절로 정의한다<sup>2)</sup>. 치관-치근파절은 영구치열기에서 5%의 발생빈도를 보이고 있다<sup>3)</sup>. 전치부의 치관-치근파절은 대개 직접적인 외상으로 발생하며, 충격을 가하는 힘의 방향이 파절의 형태를 결정한다. 정면으로 힘이 가해졌을 때는 설면에서 치은연하로 연장되는 파절선을 갖게된다.

본 증례는 7세 환자의 상악 좌측 중절치의 치아 파절선이 치은연하로 치아장축을 따라 치아전체의 1/2까지 연장되어 있었다. 이 환자의 치관-치근 파절된 미성숙 영구치를 접착용 레진 시스템을 이용한 의도적 재식술로 치료하였기에 이에 보고하는 바이다.

### II. 증례보고

- 이름 : 박 ○ ○
- 나이/성별 : 7세 5개월/여아
- 주소 : 뛰다가 앞으로 넘어져서 콘크리트바닥에 부딪혀 이가 부러졌다

교신저자 : 최 형 준

서울시 서대문구 신촌동 134

연세대학교 치과대학 소아치과학교실

Tel : 02-361-8812

E-mail : choihj88@yumc.yonsei.ac.kr

■ **치과적 병력** : 수상 이틀 후 개인치과에서 발치에 대한 설명을 듣고 연세대학교 치과병원 소아치과로 의뢰됨

■ **의학적 병력** : 특이 사항 없음

■ **임상 소견 및 방사선 소견** :

임상 소견 상 수직적 치관-치근 파절이 상악 좌측 중절치에서 관찰되며 타진반응에 민감하였고 원심 파절편에서 2도의 동요도가 관찰되었다(Fig. 1). 다른 인접치아에서 타진반응과 동요도는 정상이었다. 방사선 사진 상에서 치아의 전체길이의 1/2까지 연장된 수직적인 파절선을 관찰할 수 있었다(Fig. 2).

■ **치료 및 경과**

발치점자로 부드럽게 발치를 한 후(Fig. 3) 발수를 시행하였다. 파절면에 산부식을 하고 adhesive resin system을 이용하

여 접합한 후 미완성된 치근단을 glass ionomer로 역충전하였다(Fig. 4). 구강 외 시간을 최소로 하기 위하여 역충전까지만 시행한 후 재식하였으며(Fig. 5), 0.5mm 강선을 이용하여 고정시키고 방사선 사진을 촬영하였다(Fig. 6). 일주일 후 vitapex로 근관충전을 시행하고 splint를 제거하였다(Fig. 7). 외상 3주 후에 절단면 중앙의 결합부위를 복합 레진으로 수복하였다(Fig. 8). 주기적인 관찰 중이며 술 후 4개월(Fig. 9)과 7개월(Fig. 10)에 촬영한 방사선 사진에서 관찰되던 파절부위의 방사선 투과상은 술 후 12개월째 방사선 사진에서 더 이상 진행되지 않는 소견을 보이고 있다(Fig. 12). 1년 동안 관찰한 결과 현재 특이한 임상적 증상은 없으며 심미적으로도 만족할 만하다(Fig. 11).

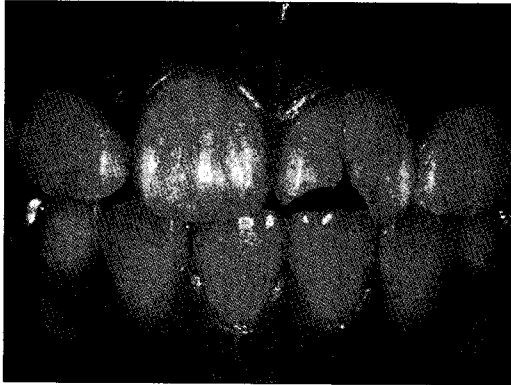

Fig. 1. Photograph on 1st visit

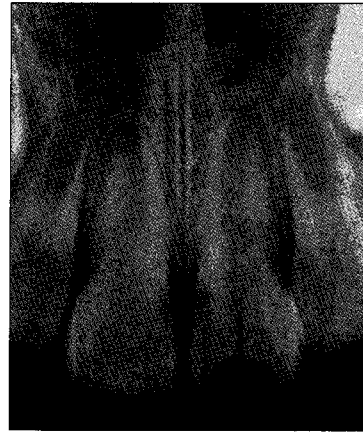

Fig. 2. Radiograph on 1st visit

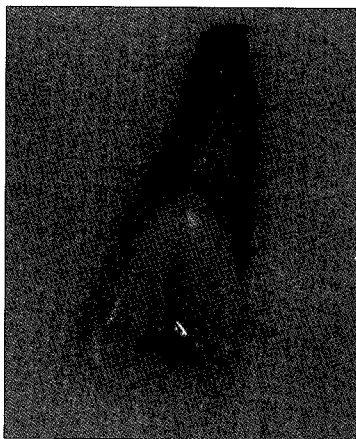


Fig. 3. Extraction of fractured tooth

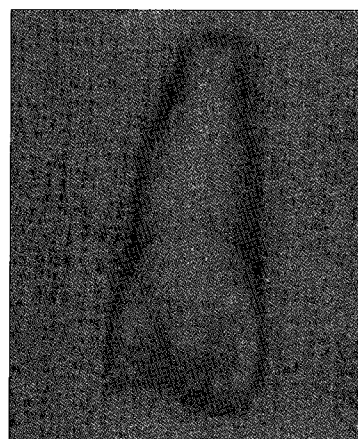
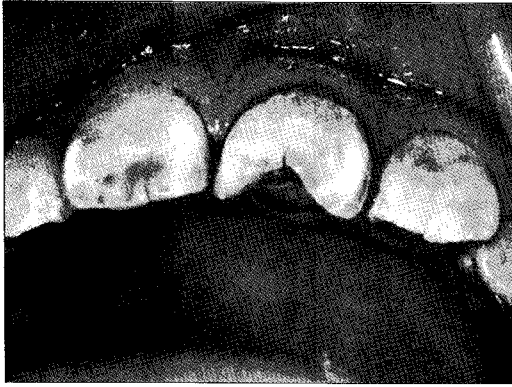
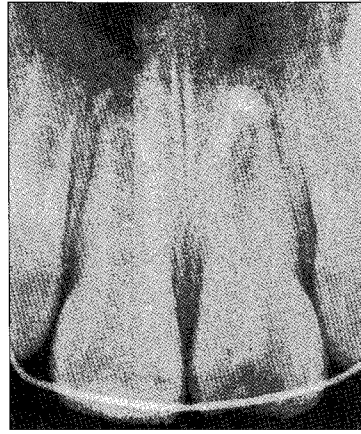


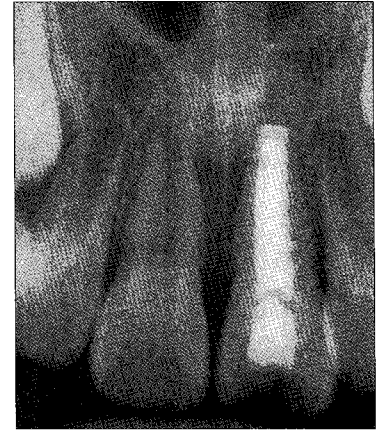
Fig. 4. Attachment of fragment



**Fig. 5.** Replantation of the tooth



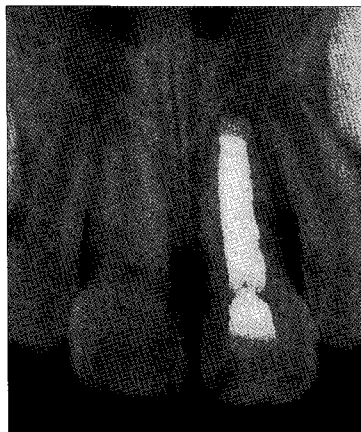**Fig. 6.** Radiograph on resin-wire splint stage



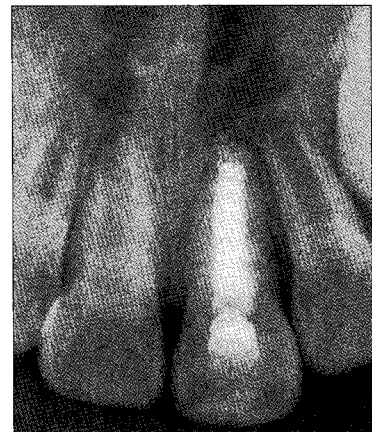
**Fig. 7.** Radiograph after 1 week :  $\text{Ca(OH)}_2$  filling



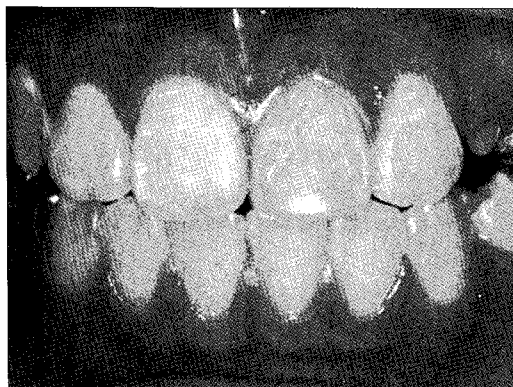
**Fig. 8.** After 3 weeks



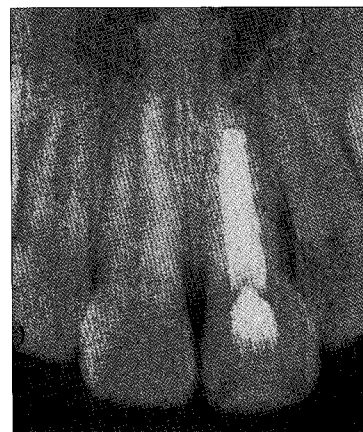
**Fig. 9.** After 4 months



**Fig. 10.** After 7 months



**Fig. 11.** Photograph after 12 months



**Fig. 12.** Radiograph after 12 months

### Ⅲ. 총괄 및 고찰

치은연하로 치관-치근 파절된 치아의 치료 방법으로 치관쪽 파절편을 제거하고 치은연상만 수복하는 방법과 치은판막을 형성하여 수복하여 주는 방법, 교정력을 이용하여 정출시키는 방법과 수술로써 발치하여 정출시키는 방법, 인위적으로 치아를 발치하여 근관치료와 수복후에 다시 재식하는 방법 등이 있다<sup>2)</sup>.

치은연상 수복(supragingival restoration)은 치수를 포함하지 않는 치절 파절(chisel fracture)의 경우에 시행할 수 있다<sup>2)</sup>. 본 증례는 치관의 정중선을 통과하는 수직적인 치관-치근 파절이므로 해당되지 않는다.

치은절제술(gingivectomy)은 심미적으로 눈에 띄지 않는 부위의 파절인 경우에 시행할 수 있다<sup>3)</sup>. 치은판막을 형성하여 수복하여 주는 방법은 본 증례의 경우 치은연하로 연장된 정도가 심하여 비심미적이므로 추천되지 않는다.

치근단 파절편을 교정적<sup>4)</sup> 또는 외과적으로<sup>5)</sup> 정출시켜서 수복시켜주는 방법이 있다. 치근단 파절편의 교정적 정출이나 외과적 정출의 경우 완성된 치근단을 가진 치아여야 하며 치근단 파절편의 길이는 포스트를 할 수 있게 충분히 길어야 한다. 미완성 치아에서 위 술식을 적용하려면 치근 발육이 끝날 때까지 연기할 것이 추천된다. 포스트의 길이는 수복할 치관의 길이와 같을 경우는 97.5%, 더 길 경우는 100%의 성공률이 보고되고 있다<sup>6)</sup>. 따라서 포스트의 길이는 최소 7~8mm는 되어야 하며, 치근단 부위에는 최소 4mm 이상의 가타파차가 남아 있어야 치근단 부위의 밀폐를 유지할 수 있다<sup>7,8)</sup>. 이 증례의 경우 미완성 치근단을 가졌으며 치근단 파절편의 길이가 짧아 앞서 설명한 길이를 만족시킬 수가 없으므로 위 술식은 부적합한 치료방법으로 생각된다.

따라서 이상 나열한 방법들의 적응증에 해당되지 않았으며 발거 시 예상되는 부작용, 즉 치조골 흡수, 심미적 문제, 발음문제 등을 예방하고 치아 수명을 연장시키기 위해 접착용 레진 시스템을 이용한 의도적 재식술을 시행하였다.

의도적 재식술이란 근관을 치근단 쪽에서 충전하기 위해 치아를 치조와에서 의도적으로 제거하고 거의 즉시 재식하는 것이다<sup>9)</sup>. Bender와 Rossman<sup>10)</sup>은 술 후 3년째 경과관찰 결과 80.6%의 성공률을, Koenig 등<sup>11)</sup>은 6~51개월에 이르는 기간 후에 192 case 중에 82%의 성공률을, Kingsbury와 Wiesenbaugh<sup>12)</sup>는 술 후 3년째 151 case 중 95%의 성공률을 보고하였다. 수직적 치관-치근 파절된 치아수명의 결정요소는<sup>13)</sup> 첫째, 파절의 연장정도(extension of fracture)이다. 중앙부 파절이 치근단부 파절보다 예후가 좋았다. 그 이유는 교합력이 수직적으로 작용하기 때문이다. 두 번째 요소는 치근의 두께이다. 왜냐하면 두꺼울수록 접착이 잘되기 때문이다. 치근이 두꺼울 경우에 12개월째 88.9%, 24개월째 61.0%의 성공률을 보였으며 얇을 경우에는 12개월째 77.8%, 24개월째 13.3%의 성공률이 보고되었다<sup>13)</sup>.

본 증례에서 사용한 접착용 레진은 di-and tri-methacry-

late resin로 구성되어있다. 결합력은 15~18MPa이고<sup>14)</sup> 생체 적합성이 좋으며 직접치수 복조(direct pulp capping)<sup>15)</sup>, apicoectomy에서 역충전제<sup>16-18)</sup>, 천공된 치근의 치료를 위해 사용될 수 있다<sup>19)</sup>. Andreasen 등<sup>20)</sup>은 노출된 상아질 뿐 아니라 백악질도 접착용 레진 상에서 재생한다고 보고한 바 있다.

Vitapex는 Ca(OH)<sub>2</sub> 30.3%, Iodoform 40.4%, silicone oil 22.4%, 기타 6.9%으로 구성되어 있으며<sup>21)</sup> Ca(OH)<sub>2</sub>는 높은 pH 12.5와 관련하여 치근관 감염에서 발견되는 대부분의 세균에 antimicrobial effect를 가지고 있다<sup>22)</sup>. Ca(OH)<sub>2</sub>의 임상활용으로는<sup>23)</sup> 지속적인 삼출물이나 커다란 병소를 가진 치근단 염증을 위한 임시충전, 치근단 형성술, 실제 치근단공의 정확한 위치를 알기 위해, 치근의 내흡수의 치료를 위해<sup>24)</sup>, 파절선 등 불규칙한 근관형태를 미리 파악하기 위해, 치근천공 등의 치료를 위해<sup>25)</sup>, 치근의 외흡수 치료를 위해 사용될 수 있다<sup>26)</sup>. 본 증례도 치근 내흡수와 외흡수를 막기 위해 vitapex를 사용하였다. Andreasen과 Kristerson<sup>25)</sup>은 치주인대의 손상으로 인한 유착과 흡수가 초래되는 것을 막기 위해 수상 1주일 후 치근관 충전제로 Ca(OH)<sub>2</sub>를 사용할 것을 추천하였다.

수상 후 치유의 초기 단계 동안 손상을 받은 치수와 치아 경조직이 염증반응을 자극시켜서 osteoclast-activating factors를 분비한다<sup>2)</sup>. 이로 인해 치근파절된 영구 전치의 60%에서 외상 후 1년 이내 치근 흡수가 파절선 주변으로 관찰되며 이것은 파절부 치유(fracture healing)로 이어진다<sup>26)</sup>. 본 증례에서도 4개월째 관찰되던 파절선 주위의 치근 외흡수 양상은 12개월이 지난 후에도 흡수양상이 더 진행되지 않은 것을 관찰할 수 있으나 향후 주기적인 관찰이 요구된다.

### Ⅳ. 요약

접착용 레진 시스템을 이용한 의도적 재식술에서 성공의 요소는 첫째, 치주인대에 손상주지 않도록 주의하면서 파절된 치아 조각을 발치하고 접착용 레진으로 분리된 조각을 교합력에 저항하도록 접착하는 것이다. 둘째, 치아 조각을 붙일 때 눌러 줌으로써 접착제 층이 얇게 되도록 하는 것이다.

접착용 레진 시스템을 이용한 의도적 재식술은 통상적으로 발치를 시행하던 수직 파절된 치아의 보존에 새로운 가능성을 보여주는 술식이다. 긴 기간에도 효과적인 술식이라고 결론 내리기에는 아직 이르나 수직 파절된 치아를 유지하기 위한 믿을 만한 치료이다.

### 참고문헌

1. Andreasen JO : Etiology and pathogenesis of traumatic dental injuries : A clinical study of 1298 cases. Scand J Dent Res, 78:329-42, 1970.
2. Andreasen JO, Andreasen FM : Textbook and color atlas of traumatic injuries to the teeth, 3rd ed,

- Munksgaard, p151-277, 1994.
3. Clyde JS : Transverse-oblique fractures of the crown with extension below the epithelial attachment : A case report. *Br Dent J*, 119:402-6, 1965.
  4. Heithersay GS : Combined endodontic-orthodontic treatment of transverse root fractures in the region of the alveolar crest. *Oral Surg Oral Med Oral Pathol*, 36:404-15, 1973.
  5. Kahnberg KE : Surgical extrusion of root fractured teeth - a follow-up study of two surgical methods. *Endod Dent Traumatol*, 4:85-9, 1988.
  6. Sorensen JA, Martinoff JT : Clinical significant factors in dowel design. *J Prosthet Dent*, 52:28-35, 1984.
  7. Shillingburg HT, Hobo S, Whitsett LD, et al. : Fixed prothodontics, 3rd ed, 신흥인터내셔널, p194-209, 1998.
  8. 이승중 : Atlas of Endodontic practice, 2nd ed, 신흥인터내셔널, p122-138, 2000.
  9. Grossman LI : International replantation of teeth, *J Am Dent Assoc*, 72:1111-8, 1966.
  10. Bender IB, Rossman LE : Intentional replantation of endodontically treated teeth. *Oral say oral Med Oral Pathol*, 76:623-30, 1993.
  11. Koenig KH, Nguyen NT, Barkhadar RA : Intentional replantation : a report of 192 cases. *Gen Dent*, 36:327-31, 1988.
  12. Kingsbury BC, Wiesenbough JM : Intentional replantation of mandibular premolars and molars. *J Am Dent Assoc*, 83:1053-7, 1971.
  13. Hayashi M, Kinomoto Y, Miura M : Short-term evaluation of Intentional replantation of Vertically fractured roots reconstructed with Dentin-bonded resin. *J Endod*, 28:120-124, 2002.
  14. Kawai K, Masaka N : Vertical root fracture treated by bonding fragment and rotational replantation. *Dent Traumatol*, 18:42-45, 2002.
  15. Kitasako Y, Inokoshi S, Taqami J: Effects of direct resin pulp capping techniques on short-term response of mechanically exposed pulps. *J Dent*, 27:257-63, 1999.
  16. Ambus C, Munksgaard EC : Dentin bonding agents and composite retrograde root filling. *Am J Dent*, 6:35-38, 1991.
  17. Rud J, Munksgaard EC, Andreasen JO, et al. : Retrograde root filling with composite and a dentin bonding agent. *Endont Dent Traumatol*, 7:118-125, 1991.
  18. Rud J, Rud V, Munksgaard EC : Long-term evaluation of retrograde root filling with dentin-bonded resin composite. *J Endod*, 22:90-93, 1996.
  19. Rud J, Rud V, Munksgaard EC : Retrograde sealing of accidental root perforations with dentin-bonded composite resin. *J Endod*, 24:671-677, 1998.
  20. Andreasen JO, Munksgaard EC, Fredebo L : Periodontal tissue regeneration including cementogenesis adjacent to dentin-bonded retrograde composite fillings in humans. *J Endod*, 19:151-153, 1993.
  21. Han GY, Park SH, Yoon TC : Antimicrobial activity of Ca(OH)<sub>2</sub> Containing pastes with Enterococcus faecalis in vitro. *J Endod*, 27:328-332, 2001.
  22. Sjögren U, Figdor D, Spångberg L, et al. : Antimicrobial effect of calcium hydroxide as a short-term intracanal dressing. *Int Endod J*, 24:119-25, 1991.
  23. Caliskan MK, Turkun M : Root canal treatment of a root-fractured incisor tooth with internal resorption. *Int Endod J*, 29:293-397, 1996.
  24. Fred WB : Treatment of a mandibular molar with perforating internal resorption. *J Endod*, 27:474-475, 2001.
  25. Andreasen JO, Kristerson L : The effect of extra-alveolar root filling with calcium hydroxide on periodontal healing after replantation of permanent incisors in monkeys. *J Endod*, 7:349-54, 1981.
  26. Andreasen FM, Andreasen JO : Resorption and mineralization processes following root fracture of permanent incisors. *Endod Dent Traumatol*, 4:202-214, 1988.

**Abstract**

**INTENTIONAL REPLANTATION OF CROWN-ROOT FRACTURED TOOTH WITH OPEN APEX**

Jung-A Ryu, Hyung-Jun Choi, Jae-Ho Lee, Byung-Jai Choi, Heung-Kyu Son

*Department of Pediatric Dentistry, College of Dentistry and Oral Science Research Center, Yonsei University*

This case report describes an uncommon treatment method for crown-root fractured incisor with immature root. A 7-year-old girl was referred for treatment of crown-root fractured maxillary central incisor. The fracture line extended to 1/2 of the total tooth length with incomplete root formation. The prognosis of crown-root fracture is usually poor and extraction is usually undertaken. But, in the mixed dentition, extraction of maxillary permanent incisor results in many complications, such as resorption of alveolar bone, poor esthetics, pronunciation and mastication. Conservative therapy in the permanent dentition comprises of few treatment modalities: supragingival restoration, gingivectomy, orthodontic extraction of apical fragment, surgical extrusion of apical fragment with or without rotational replantation. However, in this case, these indications are not applicable, so intentional replantation with adhesive resin system is the treatment of choice. The tooth was followed-up for 12 months. Currently, there are no symptoms. Since this modality adopts the respective advantages of both intentional replantation and adhesive treatment, it might be the treatment of choice in cases of vertical crown-root fracture.

**Keywords** : Intentional replantation, Vertical crown-root fracture, Immature root, Maxillary central incisor