

외상에 의한 근관내 석회화 변성 치아의 처치

이성룡 · 이난영 · 이창섭 · 이상호

조선대학교 치과대학 소아치과학교실

국문초록

외상 치아에서 일반적으로 발생할 수 있는 합병증으로는 치수 충혈, 내출혈, 근관내 석회화 변성, 외흡수, 치수괴사, 유착 등이 있다. 치아의 근관내 석회화 변성은 치아가 외상을 받았을 경우, 발생할 수 있는 이러한 합병증의 하나이다. 석회화 변성은 여러 요소에 의해 확인될 수 있는데 임상적으로는 치관의 황색 계통의 변색과 방사선학적으로는 치수강을 포함한 근관의 부분적, 혹은 전체적인 협착을 특징으로 한다. 이러한 석회화 변성이 발생할 경우, 치수 괴사로 이행되기도 하는데, 모두 치수 괴사로 이행되는 것은 아니며 따라서 근관 치료에 앞서 적절한 검사 및 관찰이 필요하다.

본 증례는 만 9세의 여아가 놀던 중 친구의 머리에 부딪혀 상악 중절치의 외상(subluxation)을 받고 내원한 경우로 지속적인 임상적, 방사선학적 검사를 시행한 결과 근관내 석회화 변성이 관찰되었다. 검사 초기에는 임상적으로 경미한 치관의 변색만 보였을 뿐, 전기 치수 검사(EPT)에서는 특이한 소견은 보이지 않았다. 그 후 전기 치수 검사를 이용한 지속적인 검사 결과, 그 반응의 정도가 점차 감소되었으나, 근관 치료는 좀 더 유보하고 관찰하기로 하였다. 외상 후 20개월 정도 지나서는 전기 치수 검사를 이용한 검사에 거의 반응을 보이지 않았고, 근관의 완전 협착과 치관의 황색 계통의 변색이 관찰 되었다. 이에 치수 괴사로 이행되는 것을 막고 치관의 변색술을 시행하기 위하여 근관 치료를 시행하고 그 결과를 보고하는 바이다.

주요어 : 외상, 근관내 석회화 변성, 근관 치료

I. 서 론

치아의 외상 후 발생할 수 있는 반응으로는 치수 충혈, 내출혈, 치수의 석회화 변성, 내흡수, 외흡수, 치수괴사, 유착 등이 있다. 이 중 근관내 석회화 변성(calcific metamorphosis, CM)은 치수강 또는 근관이 경조직의 점진적인 침착으로 인해 폐쇄되는 과정으로 외상 후 치관부에서 치근단 방향으로 진행하며, 이러한 과정을 근관 협착(pulp canal obliteration, PCO)¹⁾이라고도 한다.

근관내 경조직 침착은 나이가 들거나 정상적인 교합력 하에서 점진적으로 발생하는 생리적인 과정인데, 치아 외상이나 교정적 치료와 같이 과도한 힘을 치아가 받았을 경우 생리적인

과정이 과도히 이루어져 근관내 경조직 침착이 발생할 수 있게 된다²⁾.

그 이전에 대해서는 현재까지 많은 연구가 이루어져 왔으나 정확한 원인은 밝혀지지 않고 있다. 다만 두가지 정도의 가설이 일반적으로 받아들여지고 있다. Torneck³⁾은 근관내 경조직 침착은 근관 내 존재하던 상아 모세포가 외상에 의해 자극되거나 그 통폐기전이 상실되어 골양조직이 비정상적으로 침착하는 과정이라고 하였다. Andreasen과 Andreasen⁴⁾은 치아의 외상에 따른 근관내 신경혈관공급의 심각한 손상으로 인한 치유 기전으로써 과도한 상아질의 침착이 발생한다고 하였다. 치아가 외상을 받았을 경우, 흔히 발생하는 현상은 치관부 파절이며, 이럴 경우 환자나 치과 의사에 의해 쉽게 관찰되어 적절한 치료가 시행될 수 있다. 그러나 치아 외상 중에서도 아탈구(subluxation)나 진탕(concussion)과 같은 뚜렷한 증상이 동반되지 않은 중등도의 외상의 경우 환자나 치과 의사 모두 간과할 수 있으며, 해당 치아가 이미 점진적인 치수 괴사나 근관내 석회화 변성으로 이행되어 가는 과정임에도 불구하고 적절하게 진단 내리지 못하는 경우가 발생할 수 있다.

교신저자 : 이 난 영

광주광역시 동구 서석동 375번지
조선대학교 치과대학 소아치과학교실
Tel : 062-220-3860
E-mail : nandent@chosun.ac.kr

Ⅱ. 증례보고

근관내 석회화 변성은 주로 젊은 환자에서 치아 외상에 의해 발생하고 전치부의 치근단이 미성숙한 치아에서 호발하는 것을 특징으로 한다^{1,2)}. 임상적으로는 외상 후 근관내 석회화 변성을 보이는 치아의 80% 정도에서 황색 계통의 변색이 보고되고 있으며 이는 3차 수복 상아질의 점진적인 침착에 의해 빛 투과성의 감소에 따른 것이다^{2,5)}. 드물게는 회색 계통의 변색이 보고된 적이 있으며 이는 외상 초기 치수내 혈관의 파열에 따른 혈색소의 침착에 따른 것이다. 이러한 석회화 변성은 외상 후 3개월 이내에 진행되기 시작하나 대부분 1년이 지나도록 발견되지 않은 경우가 많다²⁾.

많은 임상가들은 근관내 석회화 변성을 보이는 치아를 병리적인 과정으로의 진행으로 진단하고 있으며, 이러한 면에서 외상 후 치아의 근관내 석회화 변성을 진단 및 처치법에 대해 여전히 논란의 여지가 있다.

본 증례를 통하여 치아가 외상을 받은 후 근관내 석회화 변성이 진행되는 과정을 임상적, 방사선학적 과정을 통해 평가하고 적절한 치료 방법 및 치료 시기를 임상적으로 검토하고자 하였다.

- 환자명 : 손 ○ ○
 - 연령/성별 : 12세/여자
 - 주소 : 놀이를 하다가 치아를 부딪혔음(당일 내원)
 - 현증 : #11-아탈구(변위 및 치은 출혈, 열창은 관찰되지 않음)
동요도(+), 타진(++), EPT(+), 냉/온(+)
 - 방사선학적 검사 : 치주인대강의 증가되어 있고 치아 및 치조골의 파절은 관찰되지 않음. 미성숙한 치근단 상태가 관찰.
- 내원 당시 상악 우측 중절치의 동요도는 임시 고정술을 필요로 할 정도는 아니었으나, 치아 외상 후 일어날 수 있는 치수 생활력 상실을 포함한 합병증의 발현 가능성을 배제할 수 없어 지속적인 관찰 및 검진을 시행하기로 하였다(Fig. 1, 2).
- 3개월 후 방사선사진 소견으로는 치근단 병소가 의심되었으나 임상 소견에서 전기 치수 검사에 양성 반응을 보이고 있어 좀 더 관찰하기로 하였다(Fig. 3). 타진에 중등도의 반응을 보

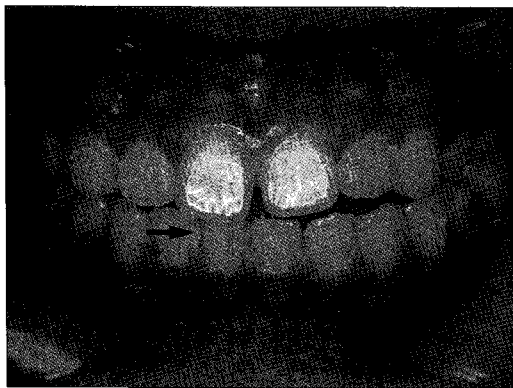

Fig. 1. Intra-oral photograph at 1st visit.

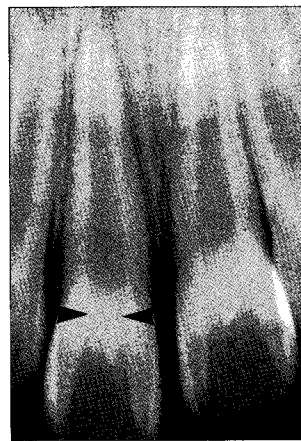


Fig. 2. Periapical radiograph at 1st visit.

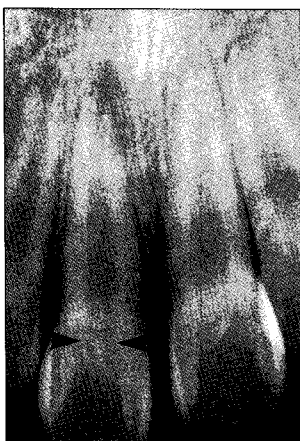


Fig. 3. Periapical radiograph after 3 months.

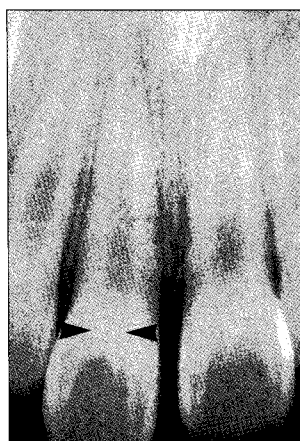


Fig. 4. Periapical radiograph after 6 months.

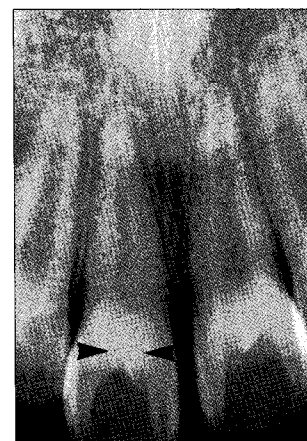


Fig. 5. Periapical radiograph after 12 months.

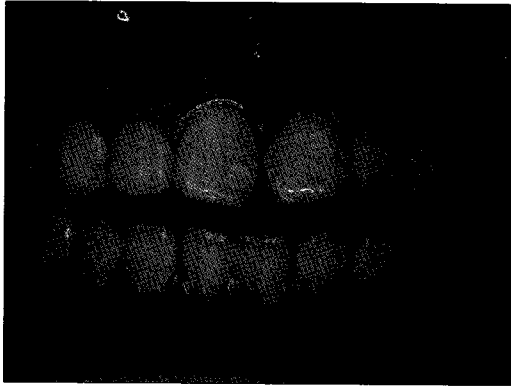


Fig. 6. Intra-oral photograph after 12 months.

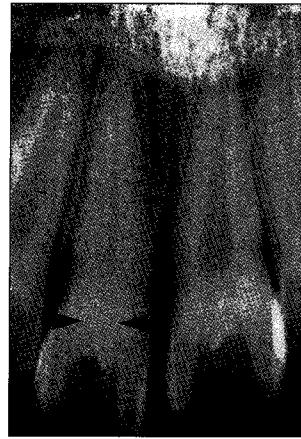

Fig. 7. Periapical radiograph after 24 months.

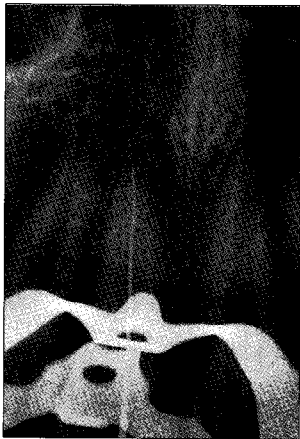


Fig. 8. Endodontic treatment begun.

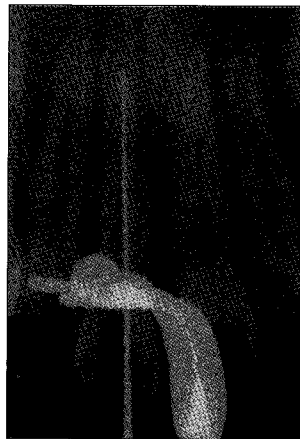

Fig. 9. Canal enlargement.

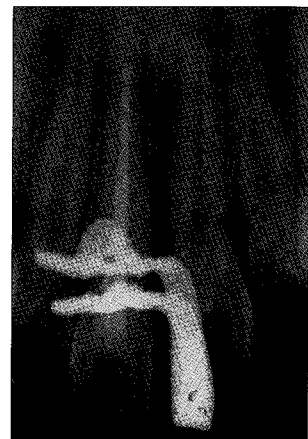

Fig. 10. Permanent filling of canal with G-P cone.

였고 동요도는 없으며 냉온검사에 반응을 보이지 않았다.

6개월 후 방사선사진 소견은 외상 3개월 후 방사선사진 상에 의심되던 치근단 병소는 보이지 않았다. 미성숙한 치근단의 성장이 정상적으로 이루어지고는 있었으나 근관내 석회화 변성이 시작되고 있는 것이 관찰되었다(Fig. 4). 임상소견은 타진에 미약한 반응을 보였고 동요도는 없었으며 냉온 검사에 음성, 전기 치수 검사에 양성 반응을 보였다.

12개월 후 방사선사진 소견은 근관내 석회화 변성이 진행되고 있었고 치근단의 성장도 계속 이루어지고 있었다(Fig. 5). 임상 소견은 타진에 1도 정도의 반응을 보이고 동요도는 없으며 냉온검사에 음성, 전기 치수 검사에 양성 반응을 보였다. 육안적으로는 상악 우측 중절치와 좌측 중절치 사이의 치관 색조 비교시 우측 중절치가 좀 더 황색을 띠고 있어 우측 중절치의 변색이 확인되었다(Fig. 6).

24개월 후 방사선사진에서는 치근단의 성장이 거의 완료되었으며 근관내 석회화 변성이 현저히 진행되어 매우 좁아진 근관

이 확인되었다(Fig. 7). 임상 소견은 타진에 음성, 동요도는 없었으며 냉온 검사에 음성, 전기 치수 검사에 양성을 보이고 있었다. 외상 받은 치아의 변색으로 인한 환자의 불편과 과도한 근관내 협착으로 인한 추후의 근관 치료의 어려움이 예상되어 예방적 근관 치료를 시행하기로 하였다. 정상적인 근관 치료 및 근관내 영구 충전을 시행하였고 환자는 특별한 불편을 호소하지 않았으며, 추후 치아 표백술을 계획하였다(Fig. 8~10).

Ⅲ. 총괄 및 고찰

근관내 석회화 변성이 진행되는 치아의 치료로는 주기적인 검진과 근관 치료, 예방적인 근관 치료가 있으며 그 중 근관내 석회화 변성이 진행되는 치아에 대해서 우선 고려될 치료로는 주기적인 검진과 관찰이다. 이는 근관내 경조직의 침착으로 인해 협착이 발생하고, 치근단공을 통해 유입되는 혈류량 역시 감소함으로 인해 경미한 충격에도 쉽게 치수 괴사로 진행될 위험

이 있기 때문이다^{4,6,7}. 예방적 근관 치료는 향후 근관이 좀 더 폐쇄된다면 근관 치료 및 보존적 치료가 어려울 것으로 예상되는 경우 적용될 수 있다^{3,8}.

근관내 석회화 변성을 보이는 치아의 조직병리학적 소견은 근관 내부의 상아 모세포에 의해 침착된 골양조직이 증가되어 주를 이루고 있는데, 증가된 콜라겐 성분과 감소된 세포 수가 특징이고 염증성 구성 성분은 발견되지 않는다¹⁰. 이로 인해 일부 임상가들은 외상 후 근관내 석회화 변성을 정상적인 생리적 과정으로 보고 특별한 근관 치료가 불필요하다고 하였다^{10,11}. 그러나 감소된 세포수로 인해 2차적인 외상이나 우식증에 대한 치아의 방어기전이 약화되어 치수 괴사의 위험성이 크다고 보는 임상가들은 근관 치료가 필요하다고 주장하기도 한다¹².

의심할 여지없이 근관 치료의 시행은 근관내 석회화 변성을 보이는 치아에 있어 치근단 병소로 이행하는 것을 예방한다. 이에 대해 Patterson과 Mitchell⁹은 이러한 근관내 석회화 변성에 의한 합병증의 발병율이 낮기 때문에 예방적 근관 치료는 적절하지 않다고 하였다. 실제로 Robertson 등⁷에 의하면 외상에 의해 석회화 변성이 진행되는 82개의 치아를 평균 16년간 관찰한 결과 약 7개(8.5%)의 치아에서 치수 괴사로 이행되었다고 보고하였다. 따라서 증상이나 징후가 관찰된다거나 변색된 치관 색조로 인해 치아 표백술을 계획한 경우에만 근관 치료가 정당한 것으로 받아들여지고 있다. 그러나 근관내 석회화 변성이 진행되어 완전 협착이 된다면 근관 치료의 시행은 큰 도움이 아닐 수 없다. 물론 외과적인 접근(periradicular surgery)이 있을 수 있으나, Amir 등²에 의하면 완전 협착된 치아의 외과적 접근^{13,14}은 그 실패율이 매우 높다고 하였다. 즉 근관내 경조직의 침착으로 인해 괴사된 치수 잔사가 석회화된 상아질 내부에 부분적으로 갇히게 되어 치근단을 외과적으로 절단하여 역충전을 하여도 주위에 산재되어 있는 치수 잔사에 의해 증상의 개선을 기대할 수 없고 결국 발치를 해야 할 가능성이 커진다³. 특히 근관내 석회화 변성된 치아의 치수 괴사로의 이행을 연구한 많은 연구에서 주목할 점은 관찰 기간이 지나면 지날수록 그 발병율이 증가한다는 것이다^{1,6,7,15-17}. 이러한 외상받은 치아들은 근관내 석회화 변성이 진행되면서, 가벼운 힘도 이차적인 외상으로 작용하여 치수 괴사의 위험성이 커진다^{4,6,7}. 따라서 장기적인 안목에서 근관내 석회화 변성이 진행되는 치수의 건전함은 확신할 수 없으며, 완전 근관 협착으로 인한 근관 치료의 어려움과 이차적인 감염원을 막기 위한 예방적 근관 치료는 고려될 수 있다고 여겨진다.

본 증례는 변위를 동반하지 않은 비교적 경미한 외상에 의해 근관내 석회화 변성이 진행된 경우로 근관내 석회화 변성은 외상 후 6개월 전후에 시작되었다. 따라서 치아의 외상 후에는 최소 1년 정도의 주기적인 검진이 필요할 것으로 생각되며, 특히 근관의 협착의 진행되면서 점차 치관의 황색 계통의 변색을 보였고 이러한 외상 후 황색 계통의 변색은 근관내 협착을 의심케 하는 주요 요소라고 볼 수 있다.

IV. 요 약

본 증례는 상악 중절치가 외상 후 근관내 석회화 변성으로 이행되어 가는 과정을 관찰하고 그에 대한 치료로써 근관 치료를 시행한 바, 다음과 같은 결과를 얻었다.

1. 상악 중절치의 외상 후, 6개월 전후에 근관내 석회화 변성이 시작되었고 12개월 전후에 치관부의 황색의 변색이 관찰되었다.
2. 외상 후 24개월 전후에 과도한 근관내 석회화 변성으로 인한 근관 치료의 어려움과 치관부 변색에 대한 환자의 심미적 불편함으로 인해 근관 치료를 시행하였다.
3. 근관 치료 후 특별한 증상 및 환자의 불편함은 없었고, 향후 치관부 변색에 대한 치료로써 치아 표백술을 계획하였다.

참고문헌

1. Andeasen F, Zhijie Y, Thomsen B, et al : Occurrence of pulp canal obliteration after luxation injuries in the permanent dentition. *Endod Dent Traumatol*, 3:103-115, 1987.
2. Amir F, Gutmann J, Witherspoon DE : Calcific metamorphosis: a challenge in endodontic diagnosis and treatment. *Quintessence Int*, 32:447-455, 2001.
3. Torneck C : The clinical significance and management of calcific pulp obliteration. *Alpha Omegan*, 83:50-54, 1990.
4. Andreasen J, Andreasen F : Textbook and color atlas of traumatic injuries to the teeth, ed 3. Copenhagen: Munksgaard International Publishers, 315-382, 1994.
5. de Cleen M : Obliteration of pulp canal space after concussion and subluxation: endodontic considerations. *Quintessence Int*, 33:661-669, 2002.
6. Jacobsen I, Kerekcs K : Long-term prognosis of traumatized permanent anterior teeth showing calcifying processes in the pulp cavity. *Scand J Dent Res*, 85:588-598, 1977.
7. Robertson A, Andreasen F, Bergenholtz G, et al. : Incidence of pulp necrosis subsequent to pulp canal obliteration from trauma of permanent incisors. *J Endod*, 22:557-560, 1996.
8. Patterson S, Mitchell D : Calcific metamorphosis of the dental pulp. *Oral Surg Oral Med Oral Pathol*, 20:94-101, 1965.
9. Rock W, Grundy M : The effect of luxation and sub-

- luxation upon the prognosis of traumatized incisor teeth. *J Dent*, 9:224-230, 1981.
10. Lundberg M, Cvek M : A light microscopy study of pulps from traumatized permanent incisors with reduced pulpal lumen. *Acta Odontol Scand*, 38:89-94, 1980.
 11. Cvek M, Granath L, Lundberg M : Failures and healing in endodontically treated non-vital anterior teeth with post-traumatically reduced pulpal umen. *Acta Odontol Scand*, 40:223-228, 1982.
 12. Fischer C : Hard tissue formation of the pulp in relation to treatment of traumatic injuries. *Int Dent J*, 24:387-396, 1974.
 13. Schindler W, Gullickson D : Rationale for the management of calcific metamorphosis secondary to traumatic injuries. *J Endod*, 14:408-412, 1988.
 14. Smith J : Calcific metamorphosis: A treatment dilemma. *Oral Surg Oral Med Oral Pathol*, 54:441-444, 1982.
 15. Andreasen J : Luxation of permanent teeth due to trauma. *Scand J Dent Res*, 78:273-286, 1970.
 16. Holcomb J, Grtgory W : Calcific metamorphosis of the pulp: Its incidence and treatment. *Oral Surg Oral Med Oral Pathol*, 24:825-830, 1967.
 17. Stålhane I, Hedegard B : Traumatized permanent teeth in children aged 7-15 years. Part II. *Swed Dent J*, 68:157-169, 1975.

Abstract

PULP CANAL OBLITERATION CAUSED BY TRAUMA

Sung-Ryong Lee, Nan-Young Lee, Chang-Seop Lee, Sang-Ho Lee

Department of Pediatric Dentistry, College of Dentistry, Chosun University

Pulp canal obliteration(PCO) is seen commonly in dental pulp after traumatic tooth injuries and is recognized clinically as early as 3 months after injury. Pulp canal obliteration is characterized by deposition of hard tissue within the root canal space and yellow discoloration of the clinical crown. Opinion differs among practitioners as to whether to treat these cases upon early detection of PCO or to observe them until symptoms or radiographic signs of pulpal necrosis are detected. PCO may make root canal treatment necessary because of the development of apical periodontitis or for cosmetic reasons. If carefully executed, root canal treatment in teeth with an PCO is highly successful and may act as a basis for internal bleaching.

During a game, a 12-year-old girl was hit in the face. At that time, she was diagnosed a subluxation of the maxillary right central incisor. At the 24-month recall examination, a root canal of the tooth had been calcified and discolored gradually. We performed endodontic treatment to prevent pulp canal obliteration and internal bleaching.

Keywords : Trauma, Pulp canal obliteration(PCO), Endodontic treatment