

악하선 절제술의 임상적 연구

정인교 · 김종렬 · 김육규 · 신상훈 · 김용덕 · 변준호* · 박봉욱* · 장원석**
 부산대학교 치과대학 구강악안면외과학교실, 경상대학교 의과대학 치과학교실*,
 경상남도 창원군 영산면 보건지소**

Abstract (J. Kor. Oral Maxillofac. Surg. 2004;30:545-550)

A CLINICAL STUDY OF SUBMANDIBULAR GLAND EXCISION

In-Kyo Chung, Jong-Ryoul Kim, Uk-Kyu Kim, Sang-Hun Shin, Yong-Deok Kim,
 June-Ho Byun*, Bong-Wook Park*, Won-Seok Jang**
Dept. of Oral and Maxillofacial Surgery, College of Dentistry, Pusan National University
*Dept. of Dentistry, College of Medicine, Gyeongsang University**,
*Public Health Center, Yeongsan township, Changnyeong-gun, Gyeongsangnam-Do***

Salivary glands, major and minor, are susceptible to a wide variety of pathologic conditions. Excision of the submandibular gland is a surgical procedure often undertaken. The procedure is the treatment of choice for patients with neoplasm of the submandibular gland and those with non-neoplastic submandibular disorders which are not controlled with conservative medical measures. Extirpation of the submandibular gland may also be undertaken for diagnostic purposes.

We evaluated 84 patients who had been admitted to the dept. of oral and maxillofacial surgery of Pusan National University Hospital from January, 1989 to December, 2002 and had been performed submandibular gland excision.

The results are as follows :

1. The patients undertaken the excision of the submandibular gland showed an age range of 16 to 71 years. The average was 49.1.
2. They consisted of 60 males(71.4%) and 24 females(28.6%), having 2.5 : 1 of genda ratio.
3. The most common symptom was swelling in 41 cases(48.8%), followed by the pain in 23 cases(27.4%). Other symptoms included mass, dysphagia, facial abnormaly and neck dyscinesia.
4. 42 cases(50.0%) showed sialadenitis and sialodochitis associated with salivary calculus.
5. According to the histopathologic study, all cases consisted of 17 neoplastic conditions(20.3%) and 67 non-neoplastic(79.7%).

The neoplastic cases included 13 benign tumors and 4 primary malignant tumors. Sialadenitis and sialodochitis associated with or without salivary calculus were most marked, found in 50 cases(59.3%), in the non-neoplastic conditions. Pleomorphic adenoma showed the highest frequency of the benign tumor.

Key words : Submandibular gland excision

I. 서 론

타액선은 이하선, 악하선 및 설하선의 대타액선과 구강, 구인두부에 다양하게 존재하며 자극성 및 비자극성 타액분비량의 8%정도를 담당하는 소타액선으로 구분된다¹⁾. 타액선에 대한 Rauch²⁾의 연구논문이후 타액선 질환에 대한 많은 논문이 보고되

었으나 대부분 이하선에 집중되어 있으며 악하선에 관해서는 많지 않다. 점액선과 장액선이 혼재되어 있어 혼합선으로 불리워지는 악하선은 상방으로 악설골근, 하방으로 이복근, 전방으로 하악골 내면 중간체부, 후방으로는 하악골 우각부까지 위치하며, 외측은 하악골의 내측면, 하외측으로는 광경근으로 덮혀 있다. 악하선의 분비관인 Wharton's duct는 악설골근의 후연에서 급격히 꺾이어서 전상방으로 구강저 점막하를 따라 주행하여 설소대의 측방에 개구부를 형성하여 구강내로 개통하게 된다. 구강악안면영역에서 악하선의 외과적 절제는 그리 드물지 않다. 악하선의 종양성 병소나 타석등으로 인해 보존적인 방법으로 치료가 되지않은 경우에는 구강내 혹은 구강외 악하부 접근을 통해 악하선을 절제하게 된다³⁾. 이에 저자는 1989년 1월부터 2002년 12월까지 부산대학교병원 구강악안면외과에서 악하선

정인교

602-739, 부산광역시 서구 아미동 1가 10번지
 부산대학교 치과대학 구강악안면외과학교실

In-Kyo Chung

Dept. of OMFS, College of Dentistry, Pusan National University
 1-10, Ami-Dong, Seo-Ku, Pusan, 602-739, Korea
 Tel : 82-51-240-7432 Fax : 82-51-244-8334
 E-mail : inkchung@pusan.ac.kr

절제술을 시행받은 84명을 대상으로 임상기록지, 수술기록지 및 영상기록등을 후향적으로 검토하여 다소의 지견을 얻었기에 이에 보고하는 바이다.

II. 연구대상 및 연구방법

1. 연구대상

1989년 1월부터 2002년 12월까지 부산대학교병원 구강악안면외과에서 입원하여 구강의 악하부 접근을 통하여 악하선 절제술을 시행받은 환자를 조사하였으며 이중 두경부 악성종양으로 인해 원발부위의 제거와 동시에 경부확청술 혹은 견갑설골근상부 경부확청술의 일환으로 악하선을 제거한 경우를 제외한 환자중술후 추적검사가 가능한 84명을 대상으로 하였다.

2. 연구방법

상기환자들을 대상으로 임상기록지, 수술기록지, 병리조직기록지 및 영상기록을 토대로하여 주소, 내원까지의 기간, 연령 및 추시기간, 성별분포, 절제부위, 타석관련여부, 조직병리학적 결과, 재발, 그리고 합병증을 후향적으로 검토, 분석하였다.

III. 연구결과

가. 주소

환자들이 호소한 주증상은 종창과 동통이 각각 41례(48.8%), 23례(27.4%)로 가장 많았으며 그의 촉진시 종괴, 연하곤란, 안모 이상, 목운동장애 등을 호소하였다(Table 1).

나. 내원까지의 기간

환자가 증상을 느끼고 처음에 타과로 가서 먼저 평가한 경우라도 본과로 내원하기까지의 기간을 조사하였다. 본과에 내원하기까지의 기간은 1주 이내가 21례(25.0%), 2주 이내 23례(27.4%), 3주 이내 13례(15.5%), 1달 이내 9례(10.7%), 2달이내 8례(9.5%), 6달 이내 6례(7.1%), 1년 이상은 4례(4.8%)였다(Fig. 1).

Table 1. Chief complaint

Complaint	Number of patients (%)
Swelling	41 (48.8)
Pain	23 (27.4)
Mass	8 (9.5)
Dysphagia	6 (7.1)
Unesthetic face	2 (2.4)
Neck motion discomfort	2 (2.4)
Trismus	2 (2.4)

다. 연령 및 추시기간

악하선 절제시 연령은 16세부터 71세까지로 다양한 분포를 보였으며 평균 연령은 49.1세였다. 50대가 29명(34.5%)으로 가장 많았고 0.8년에서 8.7년까지 추시(follow up)하였으며 평균 기간은 4.8년이였다(Fig. 2).

라. 성별분포

성별분포로는 남자가 60명으로 71.4%, 여자가 24으로 28.6%를 나타내었고 2.5:1의 남녀성비를 보였다(Table 2).

마. 절제부위

절제부위는 좌측이 51례로 60.7%, 우측이 33례로 39.3%를 나타내었으며 1.5:1의 좌우측비를 나타내었다(Table 3). 양측의 악하선을 동시에 제거한 경우는 없었다.

바. 타석관련여부

타석과 관련되어 나타난 타액선염 및 타액관염은 모두 42례(50.0%)였으며 타석과 관련이 없는 타액선염은 8례(9.5%)였다(Table 4).

사. 조직병리학적 결과

악하선 절제술을 시행한 84례 중 종양성 질환이 17례(20.3%), 비종양성 질환이 67례(79.7%)였으며 종양성 질환 중에는 양성종양이 13례(15.5%), 악성종양이 4례(4.8%)였다. 비종양성 질환에는 타석과 관련이 있는 혹은 관련이 없는 타액선염 및 타액관염이 50례(59.3%)로 가장 두드러졌으며 그의 낭포성활액종(cystic hygroma)이 8례(9.5%), 경부하마종(plunging ranula) 6례(7.1%), 그리고 결핵성 타액선염(tuberculous sialadenitis)이 4례(4.8%)였다. 13례(15.5%)의 양성종양 중에는 다형성 선종이 8례(9.5%)로 가장 많았으며 그의 와르틴 종양(Warthin's tumor), 근상피종(myoepithelioma)과 타액선 호산성과립세포종(oncocytoma)으로 분류되었다. 악하선 악성종양으로는 1례의 사상형(cribriform type)과 2례의 관형(tubular type)을 나타내는 선양낭종암(adenoid cystic

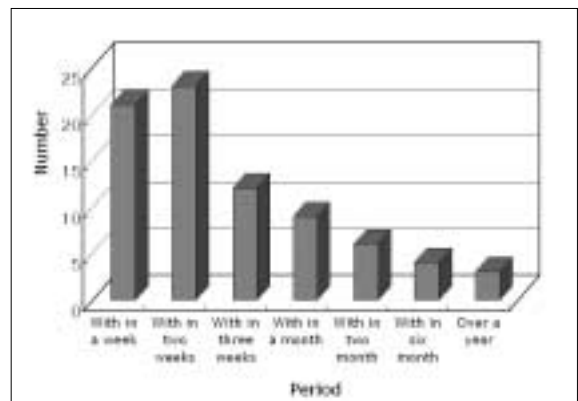


Fig. 1. Pre-visiting period

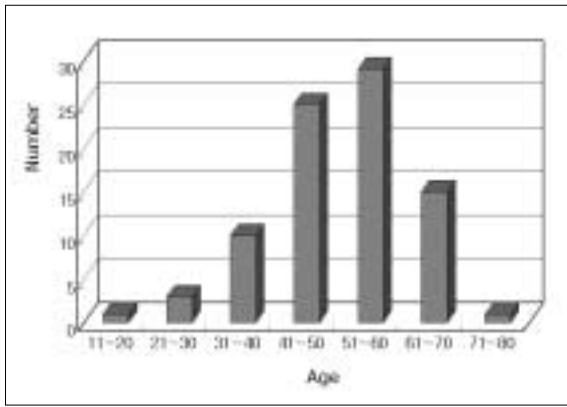


Fig. 2. The age at submandibular gland excision

Table 2. Age distribution

Sex	Number of patients (%)
Male	60 (71.4)
Female	24 (28.6)

Table 3. Site

Site	Number of patients (%)
Left	51 (60.7)
Right	33 (39.3)

Table 4. Association with salivary calculus

	Number of patients (%)
Sialolithiasis	42 (50.0)
Sialadenitis not associated with salivary stone	8 (9.5)

Table 5. Histopathology of excised submandibular gland

Histopathology	Number of patients (%)
Non-neoplastic	67 (79.7)
Sialadenitis/Sialolithiasis	50 (59.3)
Plunging ranula	6 (7.1)
Tuberculous sialadenitis	4 (4.8)
Cystic hygroma	8 (9.5)
Neoplastic	17 (20.3)
Benign	13 (15.5)
Pleomorphic adenoma	8 (9.5)
Warthin's tumor	3 (3.6)
Myoepithelioma	1 (1.2)
Oncocytoma	1 (1.2)
Malignant	4 (4.8)
Adenoid cystic carcinoma	3 (3.6)
cribriform pattern	1 (1.2)
tubular pattern	2 (2.4)
Metastatic carcinoma	1 (1.2)

carcinoma)과 원발성 난소암(ovarian carcinoma)의 악하부 전이암(metastatic carcinoma)이 있었다 (Table 5).

아. 재발

비중양성 질환중 2례의 경부하마종(plunging ranula)에서 재발이 나타나 동측의 설하선을 제거하였고 악하선 실질내 타석으로 악하선을 절제하였으나 Wharton's duct에 잔존한 타석이 있어 2례의 타석제거술을 구강내로 실시하였다. 양성종양중에서는 재발이 없었으며 악성종양인 선양낭종암 3례에서 근치적 절제술을 다시 실시하였으나 1례의 선양낭종암에서 폐로의 원격전이 가 있었다.

자. 합병증

술후합병증은 수술기록지와 악하선 절제술후 환자들이 호소하는 증상을 위주로 조사하였다. 절제술 후 단기간(1개월)의 추시기간(follow up)동안 가장 많이 나타난 합병증은 안면신경손상이었고 그의 혀의 감각이상과 혀 운동장애였으며 1년이상 장기간의 추시기간동안에 가장 많이 나타난 합병증은 심미적 불만을 호소하는 반응이었다. 그리고 모든 환자에서 구강건조증을 호소하지는 않았다.

IV. 총괄 및 고찰

인체내 두번째로 큰 대타액선으로 동명의 삼각내에 위치하며 점액선과 장액선이 혼합되어 있는 악하선은 매일 전체 타액량의 40%정도를 분비한다. 10 내지 15그램의 무게를 나타내는 악하선

은 악설골근의 후연에 의해 천층부와 심층부로 나뉘고 안면동맥, 설하신경, 설신경 및 안면신경의 하악지 등 여러 가지 중요한 해부학적 구조물과 연관되어 있으며 또한 정확하게 알려져 있지 는 않지만 호르몬 같은 물질, 항체등의 생산에도 관여하는 것으로 알려져 있다⁹⁾. 악하선에는 염증성, 종양성, 폐쇄성 질환과 타 석등 여러 가지 질환이 발생할 수 있다. 일반적으로 더 많은 병변 을 보이며 안면신경과 연관되어 흥미있는 해부학적 관점을 제공 하여 많은 보고가 따르는 이하선적출술보다는 흔하지 않지만 악 하선적출술은 그리 드물지 않게 시행된다. 악하선의 종양 혹은 비중양성 질환으로 보존적인 방법에 의해서는 치료가 잘 되지않 는 경우 악하선 절제를 시행한다. 그리고 두경부 악성종양과 연 관되어 근치적 경부확청술 혹은 견갑설골근상부경부확청술의 일환으로 악하선 절제를 실시하기도 한다.

본 교실에서 악하선 절제술에 가장 많이 관계되는 것은 타석이

었으며 이로 인해 환자들에게서 종창과 동통이 가장 많은 주소로 나타난 것으로 여겨진다. 특히 식사시관련 악하부위의 동통성 종창을 나타내는 타석증은 가장 흔한 타액선 질환중의 하나로 약 80%가 악하선에서 발생한다⁴⁾. 타석의 형성에 관한 정확한 원인은 알려져 있지 않지만 Epivitanos 등⁵⁾은 정상타액선에 존재하고 있는 자가포식소체 (autophagosome)내의 미세타석들의 충돌이 타석형성에 관한 핵(nidus)으로 작용한다고 하였으며 Abe 등⁶⁾은 물고기 뼈성분과 같은 정상타액선내에는 존재하지 않는 이물질(foreign body)이 타석형성에 관한 핵(nidus)으로 작용한다고 하였다. 또한 타액선 실질 혹은 타액선관의 염증이 존재할 경우 타액선의 분비물이 기질에 침전될 수 있도록 대사성 기전이 작용하여 타석이 발생한다고 보고한 연구도 있다⁷⁾. 타석이 악하선과 관련하여 잘 발생하는 이유로는 악하선 분비관이 다른 타액선의 도관보다 더 길고 개구부가 분비관보다 작으며 분비관보다 더 상방에 위치해 있다는 해부학적 요인과 함께 생리학적인 요인이 관여한다. 생리학적인 요인으로 작용하는 것은 타액의 pH이다. 일반적으로 이하선의 pH는 6.3-7.4정도인 반면 악하선은 6.8-7.1이며 이러한 증가된 pH로 알칼리 상태를 나타내는 악하선에서 칼슘-인산비에 변화를 가져와 타석이 더 잘 발생할 수 있는 환경을 제공받게 되는 것이다⁸⁾. 이와 같은 타석에 대하여 치료로는 이런 타석의 외과적 절제가 추천되며 본 증례들과 같이 타액선내에 타석이 있어 타액선염 및 타액관염의 증상을 나타낼 경우 여러 문헌의 보고에서와 같이 타액선자체의 외과적 절제술을 실시하였다. 본 교실에서 7명의 환자에서는 타석과 관련이 없는 타액선염을 나타냈다. 일반적으로 타액선염은 면역체계의 이상 등 전신적인 요인과 함께 다양한 국소적인 요인에 의해 나타나며 박테리아, 바이러스 및 비정상적인 타액분비, 분비체계등이 주로 관여한다. 특히 관련된 악하선 부위의 주기적인 동통성 종창을 특징으로 하는 만성적인 악하선염은 Wharton's duct의 폐쇄성과 관계가 깊다. 타석은 없지만 악하선 분비관의 폐쇄와 관련이 있을 경우 대개 폐쇄원인만 제거하면 악하선은 정상적인 기능을 나타낼 수 있으나 경우에 따라서는 관련 악하선의 절제가 필요하기도 하다⁹⁾. 본 교실의 타석과 관련이 없는 8명의 타액선염 환자는 컴퓨터 단층촬영, 타액선 조영술 등의 방사선학적 검사결과 타석이 존재하지 않는 타액선염을 나타내어 항생제 투여를 포함한 대증치료를 시행하였으나 증상의 주기적인 반복으로 악하선을 절제하였다. 악설골근의 연속성 감소로 인해 나타나는 경부하마종(plunging ranula)은 설하선 점액성 조직의 해부학적 유출로 인해 나타나는 것으로 목 후방부의 결합조직이 느슨하게 되어있어 팽창성으로 성장하는 림프관종인 낭포성활액종(cystic hygroma)과 유사한 양상을 나타낸다¹⁰⁻¹³⁾. 무통성의 종창을 나타내는 임상양상 뿐 아니라 얇은 조직으로 둘러싸여 있고 비슷한 정도로 균등한 저감약(homogeneous low attenuation)을 보이는 컴퓨터 단층촬영에서의 영상 또한 유사하여 감별진단을 요한다¹⁴⁾. 14례의 두 질환에서 침흡인생검(needle aspiration biopsy)은 4례에서 실시하였으나 관독에서 최종진단을 표현하지는 못하였다. 하지만 침흡인생검시의 양상, 컴퓨터 단층촬영 혹은 자기공명영상에서 설하선과의 연속성 정도등을 포함하여 술

전 진단을 실시하였다. 경부하마종의 병인론에 따라서는 설하선의 제거까지 포함하는 것이 이상적인 치료방법이나 본 교실에서 5례의 경부하마종중 재발한 2례에서만 설하선을 제거하였다. 본 교실의 악하선 절제술 증례중 4례에서는 결핵성 타액선염이었다. 타액선에 결핵균이 일차적으로 침범할 수 있으며 결핵성 폐렴이 있을 때 속발성으로 나타나기도 한다^{9,15,16)}. 본 교실의 결핵성 타액선염환자들은 임상적으로 악하부위의 동통, 부종 및 피부의 염증성 소견을 보였으며 컴퓨터 단층촬영에서 1례에서만 다른 인접 연조직의 큰 변화는 나타내지 않는 가운데 악하선이 관련되어 있고 악하부 림프절의 일부는 석회화를, 다른 일부는 림프질의 괴사를 보이는 전형적인 결핵성 타액선염양상을 나타내었고 3례에서는 석회화된 림프절은 없었으나 악하선과 연관되며 다양한 정도의 악하부 림프절증(lymphadenopathy)을 나타내었다¹⁰⁾. 결핵균의 유무를 판별하기 위해 3증례 모두 흉부방사선후전면상을 포함하여 항산균배양 및 동정검사, 만토우시험반응(Mantoux test)을 실시하였으나 결과는 모두 음성이었으며 1증례에서는 다형성 선종을 의심하였다. 관련 림프절, 악하선 절제술을 통한 절제생검(excisional biopsy)을 실시하였으며 조직검사결과 악하선의 결핵성 타액선염이었다. 드물게 발생하는 경우지만 이는 타액선에 대한 결핵균의 일차적 침범으로 여겨진다.

타액선의 종양은 다른 부위의 종양에 비하여 매우 다양하고 복잡하며 모든 두경부 종양의 3%정도를 차지한다. 이중 80%정도가 이하선에, 10%는 악하선에, 1%는 설하선에 발생하고 9%정도는 소타액선에 발생한다. 소타액선의 경우는 구개에서 58%정도의 빈도로 가장 많이 호발하고 있으며, 다음으로 혀에서 10%정도, 그리고 상순에서 9%정도로 보고되고 있다. 종양이 악성일 확률은 타액선의 크기가 작을수록 높다. 즉 대타액선보다는 소타액선에서의 종양이 악성일 가능성이 많다. 악성종양의 경우 이하선에서는 20%정도, 악하선에서는 35%정도인 반면 설하선에서는 90%정도의 빈도를 보이며 소타액선에서는 50%정도로 나타난다. 양성종양중에는 다형성 선종(pleomorphic adenoma)이 가장 빈번히 발견된다. 타액선의 악성종양가운데는 점막유표피암(mucoepidermoid carcinoma)이 가장 발생 빈도가 높은 것으로 보고되고 있는데 Spiro 등¹⁷⁾은 점막유표피암을 타액선 악성종양의 34%정도까지로 보고하였다. 다형성 선종은 일반적으로 이하선에 가장 많이 발생하며 악하선에는 약 8%정도로 나타난다^{18,21)}. 본 교실에서는 악하선의 양성종양중 8례가 다형성 선종이었다. 환자들이 호소한 주증상은 본 교실에서 나타난 다른 타액선 양성종양과 마찬가지로 종괴를 동반한 부종이었고 컴퓨터 단층촬영결과 부드러운 가장자리를 가지는 구형으로 악하선 실질보다는 약간 더 고감약(high attenuation)을 나타내었으나 1례에서는 비균등한 저감약(nonhomogeneous low attenuation)으로 내부에 괴사성 혹은 낭종성 변화를 보여 술전에 워르틴 종양(Warthin's tumor)을 고려하였다¹⁰⁾. 워르틴 종양은 대타액선에서 두번째로 흔히 나타나는 양성종양으로 대개는 이하선에 발생한다. 다른 종양보다 양측성으로 많이 나타나며 대부분의 타액선 종양이 technetium을 이용한 스캔시에 cold spot을 나타내나 이 종양은 배설요소(excretory elements)가 없는 분비세포(secretory cell)를 가

지고 있어 technetium의 저류와 섭취(uptake)가 증가하는 hot spot을 나타내므로 감별진단시 도움을 준다²⁰. 본 교실의 3례의 와르틴 종양중에는 양측성으로 나타난 증례는 없었고 컴퓨터 단층촬영영에서 내부에 낭종성양상을 보이며 비균등한 저감약을 보여 와르틴 종양을 술전에 고려하였으며 1례에서 타액선 스캔을 실시하여 나타난 hot spot을 통해 이를 확신할 수 있었다. 본 교실에서는 드문 타액선 종양인 근상피종(myoepithelioma)과 타액선 호산성과립 세포종(oncocytoma)도 각 1례로 나타났다. 근상피종은 다형성 선종과 유사하나 전적으로 관요소(ductal element)가 없는 근상피세포(myoepithelial cell)로만 이루어져 있는 것이 특징적이다²⁰. 타액선 호산성과립 세포종(oncocytoma)은 모든 타액선 종양의 1.5%를 나타내는 흔치 않은 종양이며 악하선에 발생하는 경우는 더욱 드물다²⁰. 타액선 호산성과립 세포종도 와르틴 종양과 함께 technetium을 이용한 스캔시에 특징적으로 hot spot을 나타내므로 진단시에 유리하다²⁰. 그러나 근상피종과 타액선 호산성 과립종은 드문 양성종양으로 임상적, 방사선학적으로 다형성 선종과 구분되는 특징적인 소견을 나타내지 않아 본 교실에서도 이들 종양보다는 다형성 선종을 고려하여 타액선 스캔 등을 실시하지 않은 상태로 절제술을 시행하였다. 악성종양중에는 사상형(ciribiform)과 관형(tubular)이 각각 1례, 2례씩으로 나타난 3례의 선양낭종암(adenoid cystic carcinoma)과 난소암(ovarian carcinoma)의 악하부 전이암(metastatic carcinoma)이 있었다. 구개부에 가장 흔히 발생하는 선양낭종암은 악하선의 악성종양중에서 가장 빈번히 발견된다. 동통을 동반한 종괴를 주로 나타내며 조직학적 양상을 통해 저급도의 관상형(tubular), 중급도의 사상형(ciribiform)과 고급도의 고형(solid)으로 구분된다²⁰. 방사선학적으로는 양성종양의 양태로 나타날 수도 있으며 특징적인 양상인 신경조직으로의 침범이 있을 경우는 예후가 좋지않다. 본 교실의 증례들은 1례의 개구장애를 포함하여 악하부에 동통성 종창을 나타내었고 컴퓨터 단층촬영영에서는 저감약과 불규칙한 가장자리를 가지며 약간의 침윤성을 보였다. 타액선 조영술은 실시하지 않았으며 초음파 검사에서 경계가 명료치 않고, 변연부가 불규칙하며 내부 에코(echo)의 불규칙한 음영을 나타내었다. 이런 양상들은 타액선의 악성종양가운데 발생 빈도가 높은 점막유표피암(mucoepidermoid carcinoma)과 유사한 것으로 본 교실에서는 악성종양 가능성을 고려하여 악하선의 절제생검(excisional biopsy)과 함께 내부에 괴사성 변화를 보이며 변연부 증강(peripheral enhancement)을 나타내는 악하부 림프절의 생검을 실시하였고 개구장애를 호소한 1례의 관상형에서는 골부위의 침윤도 있어 골부위의 생검도 실시하였다. 그 결과 사상형과 1례의 관상형은 경부 림프절 전이가 있으며 신경 조직 침윤이 있는 선양낭종암이었으며 개구장애를 나타낸 또다른 관상형은 경부 림프절 전이는 없었으나 골침윤을 나타내는 선양낭종암이었다. 이후 사상형과 1례의 관상형에서 경부확청술을 포함한 근치적 절제술을 실시하였으나 사상형의 선양낭종암에서 폐로의 원격전이 가 나타났다. 골침윤이 있는 관상형은 cyclophosphamide, adriamycin 및 cisplatin을 이용한 두차례의 항암요법을 실시한 후 견갑골상부경부확청술을 동반한 분절성 하악골절제술(segmen-

tal mandibulectomy)과 함께 혈관화 유리비골피판을 이용한 즉시 재건술을 실시하였다. 이후 피관의 적절한 생착 실패로 이식된 비골의 제거후 재건 금속판(reconstruction plate)을 통한 재건술을 다시 실시하였다. 악하부 종창을 주소로 내원했던 난소암의 악하부 전이암을 나타낸 환자도 술전의 컴퓨터 단층촬영영에서 비균등한 구조물이 내부에 있고 불규칙한 가장자리를 가지며 크기가 커진 악하선과 함께 동측 림프절 level II에서 다발성으로 림프절의 크기가 증가되어 있었다. 명확한 진단은 어려웠으나 나타난 양상등으로 림프절 전이가 있는 악하선의 악성종양으로 추정하여 악하선의 절제생검 및 악하부 림프절의 생검을 포함한 견갑골상부경부확청술을 실시하였다. 이후 생검결과 악하선에서는 종양이 발견되지 않고 림프절 전이만 있는 미상기원(unknown origin)의 전이암으로 판별되었다. 내과와의 협진을 통하여 원발성 난소암을 발견하고 이의 악하부 전이암으로 판정내리고 내과에서 여러약물을 이용한 항암요법을 실시하였다.

Cunning 등²⁵⁾은 편측성 악하선 절제술을 시행받은 환자에서 비자극성 타액분비율의 감소와 구강건조증의 증가를 보고하였으나 본 교실에서는 객관적인 검사는 시행하지 않았으나 악하선 절제술을 시행받은 모든 환자에서 구강건조증을 호소한 증례는 없었다.

본 교실에서는 1989년 1월부터 2002년 12월까지 부산대학교병원 구강악안면외과에서 악하선 절제술을 시행받은 환자 중 수술 후 추적검사가 가능한 84증례의 악하선 절제술에 대해 후향적 검토를 통해 악하선에 나타난 각종 질환의 양상등에 관한 다소의 지견을 얻었기에 이를 보고하고자 한다.

V. 결 론

본 교실에서는 1989년 1월부터 2002년 12월까지 부산대학교병원 구강악안면외과에서 입원하여 악하선 절제술을 시행받은 환자 중 수술 후 추적검사가 가능한 환자 84명을 대상으로 임상기록지, 수술기록지, 병리조직기록지 및 영상기록을 후향적으로 검토, 분석하여 다음과 같은 결론을 얻었다.

1. 악하선 절제시 연령은 16세부터 71세까지로 다양한 분포를 보였으며 평균 연령은 49.1세였다.
2. 남자가 60명, 여자가 24명으로 2.5:1의 남녀성비를 보였다.
3. 주소로는 종창과 동통이 각각 41례, 23례로 가장 많았으며 그 외 축진시 종괴, 연하곤란, 안모이상, 목운동장애 등을 호소하였다.
4. 타석과 관련되어 나타난 타액선염 및 타액관염은 모두 42례였다.
5. 조직병리학적 검사결과 종양성 질환이 17례, 비종양성 질환이 67례였고 종양성 질환 중에는 양성종양이 13례, 악성종양이 4례였다. 비종양성 질환 중에는 타석과 관련이 있는 혹은 없는 타액선염 및 타액관염이 50례로 가장 두드러졌으며 양성종양 중에는 다형성 선종이 8례로 가장 많았다.

참고문헌

1. Dawes C, Wood CM : The contribution of oral minor mucous gland secretions to the volume of whole saliva in man. Arch Oral Biol 18:337-342, 1973.
2. Rauch S : Die Speicheldrüsen des Menschen, 1st ed. Thieme, Stuttgart, 1959.
3. Norman JE, McGurk M : Color atlas and text of the SALIVARY GLANDS, 1st ed. Mosby-Wolfe, London, 1995, p.13-39.
4. Seifert G, Miehke A, Haubrich J, Chilla R : Disease of the Salivary Glands, 1st ed. Georg Thieme Verlag, Germany, 1986, p.85-90.
5. Epivatianos A, Harrison JD, Dimitriou T : Ultrastructural and histochemical observations on microcalculi in chronic submandibular sialadenitis. J Oral Pathol 16:514-517, 1987.
6. Abe K, Higuchi T, Kubo S, Oka M : Submandibular sialadenitis due to a foreign body. Br J Oral Maxillofac Surg 28:50-52, 1990.
7. Scott J : The prevalence of consolidated salivary deposits in the small ducts of human submandibular glands. J Oral Pathol 7:28-37, 1978.
8. Peterson LJ : Principles of Oral and Maxillofacial Surgery, 1st ed. Lippincott Company, Philadelphia, 1992, p.841-880.
9. Seifert G, Miehke A, Haubrich J, Chilla R : Disease of the Salivary Glands, 1st ed. Georg Thieme Verlag, Germany, 1986, p.110-163.
10. Parekh D, Stewart M, Joseph C, Lawson HH : Plunging ranula: a report of three cases and review of the literature. Br J Surg 74:307-309, 1987.
11. Nathan H, Luchansky E : Sublingual gland herniation through the mylohyoid muscle. Oral Surg Oral Med Oral Pathol 1985 59:21-23, 1985.
12. Galloway RH, Gross PD, Thompson SH, Patterson AL : Pathogenesis and treatment of ranula: report of three cases. J Oral Maxillofac Surg 47:299-302, 1989.
13. Neville BW, Damm DD, Allen CM, Bouquot JE : Oral & Maxillofacial Pathology, 1st ed. W. B. Saunders Company, Philadelphia, 1995, p.395-397.
14. Som PM, Curtin HD : HEAD and NECK IMAGING, 3rd ed. Mosby, St. Louis, 1996, p.823-914.
15. Manipoud P, Rerolle S, Kemeny JL, Lafaye M : Tuberculosis of the submandibular gland: Apropos of a case and review of the literature. Ann Otolaryngol Chir Cervicofac 110:482-484, 1993.
16. Franzen A, Franzen CK, Koegel K : Tuberculosis of the parotid gland: a rare differential diagnosis of parotid tumor. Laryngorhinootologie 76:308-311, 1997.
17. Spiro RH, Huvos AG, Berk R, Strong EW : Mucoepidermoid carcinoma of salivary gland origin: A clinicopathologic study of 367 cases. Am J Surg 136:461-468, 1978.
18. Seifert G, Miehke A, Haubrich J, Chilla R : Disease of the Salivary Glands, 1st ed. Georg Thieme Verlag, Germany, 1986, p.171-285.
19. Norman JE, McGurk M : Color atlas and text of the SALIVARY GLANDS, 1st ed. Mosby-Wolfe, London, 1995, p.139-228.
20. Neville BW, Damm DD, Allen CM, Bouquot JE : Oral & Maxillofacial Pathology, 1st ed. W. B. Saunders Company, Philadelphia, 1995, p.336-361.
21. Carlson ER : Oral and Maxillofacial Surgery Clinics of North America: The Comprehensive Management of Salivary Gland Pathology, 1st ed. W. B. Saunders Company, Philadelphia, 1995, p.519-528.
22. Carlson ER : Oral and Maxillofacial Surgery Clinics of North America: The Comprehensive Management of Salivary Gland Pathology, 1st ed. W. B. Saunders Company, Philadelphia, 1995, p.387-422.
23. Neville BW, Damm DD, Allen CM, Bouquot JE : Oral & Maxillofacial Pathology, 1st ed. W. B. Saunders Company, Philadelphia, 1995, p.339-343.
24. Thompson LD, Wenig BM, Ellis GL : Oncocytomas of the submandibular gland: A series of 22 cases and a review of the literature. Cancer 78:2281-2287, 1996.
25. Cunning DM, Lipke N, Wax MK : Significance of unilateral submandibular gland excision on salivary flow in noncancer patients. Laryngoscope 108:812-815, 1998.