

# 분층피부와 분말골로 이식 전 처리된 유리견갑골근피판과 임플란트 보철을 이용한 경구개와 상악골의 기능적 재건

이종호 · 김명진 · 박종철 · 김영수\* · 안강민 · 팽준영 · 김성민\*\* · 명 훈 · 황순정 · 서병무 · 최진영 · 정필훈  
서울대학교 치과대학 구강악안면외과학교실, 치과보철학교실\*, 강릉대학교 치과대학 구강악안면외과학교실\*\*

**Abstract** (J. Kor. Oral Maxillofac. Surg. 2004;30:301-307)

## FUNCTIONAL RECONSTRUCTION OF DENTO-PALATAL AND MAXILLARY DEFECT USING STAGED OPERATION OF PREFABRICATED SCAPULAR FREE FLAP AND DENTAL IMPLANTS

Jong-Ho Lee, Myung-Jin Kim, Jong-Chul Park, Yung-Soo Kim\*, Kang-Min Ahn, Jun-Young Paeng, Sung-Min Kim\*\*, Hoon Myoung, Soon-Jung Hwang, Byoung-Moo Seo, Jin-Young Choi, Pill-Hoon Choung  
*Dept. of Oral and Maxillofacial Surgery, \*Dept. of Prosthodontics, College of Dentistry, Seoul National University, \*\*Dept. of Oral and Maxillofacial Surgery, College of Dentistry, Kangnung National University*

The flap considered at first for the reconstruction of large maxillary defect, especially mid-face defect, is scapular free flap, because it provides ample composite tissue which can be designed 3-dimensionally for orbital, facial and oral reconstruction. In case of maxillary defect involving hard palate, however, this flap has some limitations. First, its bulk prevents oral function and physio-anatomic reconstruction of nasal and oral cavity. Second, mobility and thickness of cutaneous paddle covering the alveolar area reduce retention of tissue-supported denture and give rise to peri-implantitis when implant is installed. Third, lateral border of scapula that is to reconstruct maxillary arch and hold implants is straight, not U-shaped maxillary arch form. To overcome these problems, new concept of step pre-fabrication technique was provided to a 27-year-old male patient who had been suffering from a complete hard palate and maxillary alveolar ridge defect. In the first stage, scapular osteomuscular flap was elevated, tailored to fit the maxillary defect, particulated autologous bone was placed subperiosteally to simulate U-shaped alveolar process, and then wrapped up with split thickness skin graft(STSG, 0.3mm thickness). Two months later, thus prefabricated new flap was elevated and microtransferred to the palato-maxillary defect. After 6 months, 10 implant fixtures were installed along the reconstructed maxillary alveolus, with following final prosthetic rehabilitation. The procedure was very successful and patient is enjoying normal rigid diet and speech.

**Key words** : Prefabrication, Scapular flap, Maxillary reconstruction, Palatal reconstruction

### I. 서 론

두경부 종양의 제거나 다발성 외상에 의해 구개 상악골을 포함하는 중안면부 결손이 빈번히 발생된다. 이러한 경우 통상적으로는 연조직 노출면에 분층 피부이식을 하고 obturator를 이용하여 재건하여 왔다<sup>1)</sup>. 하지만 비대한 구강내 장치는 이물감이 크며,

적절한 저작력을 발휘하기에는 이를 지지 할 수 있는 뼈가 부족하다는 근본적인 한계가 있다. 또한 유지력의 부족은 구강내 장치와 조직 사이에 틈새를 만들게 되어 만성적인 비구강 역류(oral regurgitation)를 야기하게 된다.

미세재건술의 발달과 함께 이러한 보철물의 단점을 보완하기 위해 견갑골, 비골, 전완, 복직근, 장골 또는 광배근 유리 피판술이 상악-구개 결손 재건 영역에 사용되고 있다<sup>2-9)</sup>. 이러한 다양한 유리 피판 중에서 특히 견갑골근피판은 상악골 결손 재건에 있어 몇가지의 중요한 장점을 가지고 있다. 우선 유리 피판으로 두개의 개별화된 피판을 만들 수 있으며, 적당한 두께의 블럭골을 얻을 수 있어 여러 조직이 결손된 부위를 3차원적으로 재건하는데 유리하다<sup>3)</sup>. 또한 견갑골의 얇은 익골 부위(scapular wing) 구개를 형성하고 상부에 부착된 얇은 근육층에 피부이식을 시행하

김 명 진  
110-749 서울시 종로구 연건동 28번지  
서울대학교 치과대학 구강악안면외과학교실  
Myung-Jin Kim  
Department of OMFS, College of Dentistry, Seoul National University,  
Yeon-gun dong 28, Jongno-Gu, Seoul, 110-749, Korea  
Tel : 82-2-760-2632 Fax : 82-2-766-4948  
E-mail : myungkim@plaza.snu.ac.kr

\* 본 연구는 보건복지부 보건의료기술진흥사업의 지원에 의하여 이루어진 것임(과제번호: 02-PJ1-PG1-CH07-0001)

여 비강과 구강을 이루는 점막을 만들 수 있다. 즉 견갑골은 경구개와 상악치조제를 재건하는데 이점이 있는 해부학적 구조를 가지고 있어 얇은 중앙부의 층판 구조와 측방의 두꺼운 골격구조를 이용하여 얇은 경구개와 두꺼운 상악치조제를 동시에 재건할 수 있다. 또한 필요에 따라서는 견갑골 피판을 채취하여 타 연조직 결손부를 입체적으로 재건할 수도 있다<sup>6)</sup>.

그러나 경구개와 상악치조제를 포함한 상악 결손 재건시 통상적인 견갑골근육 피판은 다음과 같은 문제점을 가지고 있다. 첫째로, 결손부에 대한 정확한 평가 없이 이 피판을 사용 시 과도하게 큰 피판은 정상적인 저작과 발음을 할 수 있는 구강과 비강의 생리적인 구조의 회복을 방해 할 수 있다. 따라서 종종 부피를 줄이기 위한 추가적인 수술이 필요하게 된다. 둘째로 피판으로 구강점막을 재건하는 경우, 피하에 존재하는 지방층은 구강내 보철물의 안정적인 유지를 힘들게 한다. 또한 이식된 피부층을 관통하여 인공치아를 식립한 경우 저작점막의 부재로 인하여 인공치아 주위염이 호발된다. 셋째로, 견갑골의 직선적인 외측골과 이 부위에 분포된 혈관으로 인해 U자 형의 상악 치조골 형태를 부여하기 힘들며 이로 인하여 적절한 위치에 임플란트를 식립하거나 의치 역시 유지가 쉽지 않다<sup>7,8)</sup>.

저자들은 이러한 문제점을 극복하기 위하여 이식 전 처리된 새로운 개념의 견갑골근피판을 이용하여 상악치조제와 구개 결손부를 재건하였고, 이차적으로 성공적인 인공치아 식립술을 시행하여 만족할만한 기능-외관적 수복을 얻었기에 이에 발표하는 바이다.

## II. 증례 보고

환자는 27세 남자 군인으로 1999년 4월 수류탄 폭발사고에 의하여 군병원에서 응급치료와 안면부의 다발성 연경조직 손상에 대해 일차적으로 처치를 받고 구개와 상악치조제가 결손된 상태였다(Fig 1, 2). 환자는 2000년 7월 서울대학교 치과병원 구강악안면외과 외래를 처음으로 방문하였으며, 내원 시 상악전치부에 얇은 잔존골이 있을 뿐 이외의 상악치조제와 경구개는 상실된

상태였고, 이로 인해 상악동과 비강이 구강과 개통되어 있었다. 또한 심한 비음으로 인해 언어에 있어 의사 소통에 다소 문제가 있었다. 연구개는 창상 수축에 의해 전방으로 변위되어 잔존하고 있었고, 양측 시력은 빛의 유무만 확인 할 수 있을 정도의 시력 상실과 중등도의 개구장애가 관찰되었다.

초진 시 기존의 통상적인 유리 피판술로는 적절한 회복이 힘들 것으로 판단되어 보철과에 obturator 제작을 의뢰하였으나 이를 지지할 골격이 부족하고, 인공치아를 식립하기에는 잔존골이 전혀 없으므로 이러한 점을 개선하여 달라고 회신되었다. 이에 본과에서는 이식 전 처리된 견갑골 피판을 이용하여 상악치조제와 경구개-상악골을 재건하기로 하기로 계획하였다.

먼저 recording base와 교합상(occlusion rim)을 제작하기 위한 인상을 채득하였다. 이를 통해 상악과 하악의 관계(jaw relation)가 결정되었고, 수직 고경을 확정하였다. 교합기를 이용하여 교합상에서 치아 배열을 시도하였으며 이를 통해 인공치아 식립을

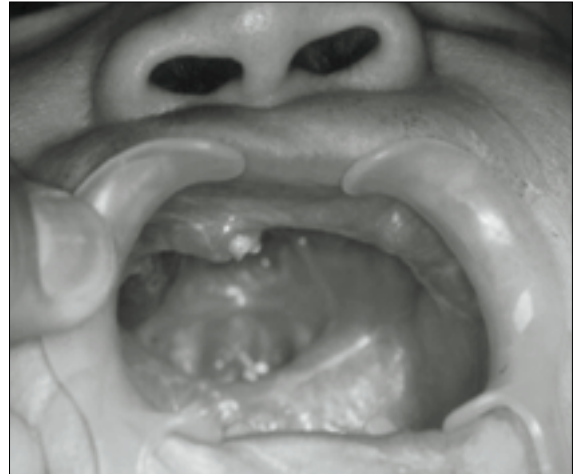

Fig. 1. Intraoral photograph showing palato-dental and maxillary defect. Note soft palate is well remained

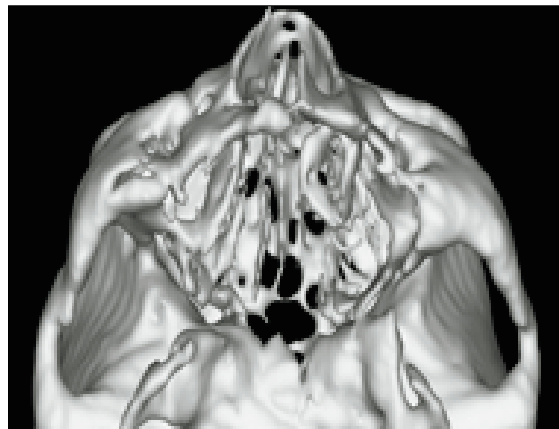
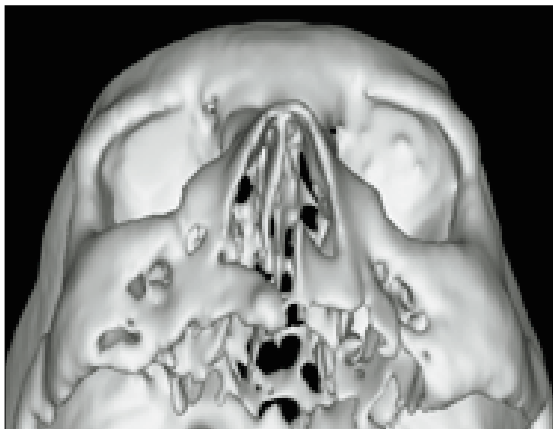


Fig. 2. 3-Dimensionally reformatted CT radiograms showing palatal-maxillary defects

위한 수술용 스텐트를 제작하였다(Fig. 3). 우측 견갑골의 3차원 단층촬영을 시행하여 RP 모델을 제작하였으며, 미리 제작된 수술 스텐트와 비교하여 견갑골의 비익과 외연에서 진단을 통해 정해진 경구개와 치조제를 가장 잘 재현할 수 있는 위치를 확인하였다(Fig. 4). 2001년 3월 전신마취 하에 환자를 측와위로 위치시키고 우측 유리견갑골근육판을 거상하였다. 술전 계획으로는 견갑골근육판 거상 후 수술스텐트를 이용하여 미리 측정된 위치에 인공치아를 식립한 후 분층피부이식으로 *prelamination*을 하려고 하였으나, 견갑골의 외측연은 직선적 구조를 띠고 있어 전악(*full arch*)의 이상적인 인공치아 식립 위치를 재현하기에는 적당하지 않았다. 그리고 외측연을 따라 주혈관이 주행하고 있어 인공치아 식립을 위해 골막을 거상할 경우 *flap*에의 혈류 공급이 방해 될 것이 염려되어 인공치아 식립은 추후로 연기하였다. 대신 임플란트가 식립될 예상 부위 중 골폭이나 고경이 부족한 부위에는 견갑골 골막 하에 남은 견갑골에서 채취한 분쇄골을 삽입하여 인공치아를 식립하기에 가능한 골의 양을 증가시켰다. 조직판의 골절단부나 연조직의 출혈점을 철저히 지혈한 다음 대

퇴부에서 0.3mm 두께의 부분층피부를 채취하여 피판을 싸는 형태로 이식하였다(Fig. 5, 6). 그리고 전처리 된 견갑골근피판은 다

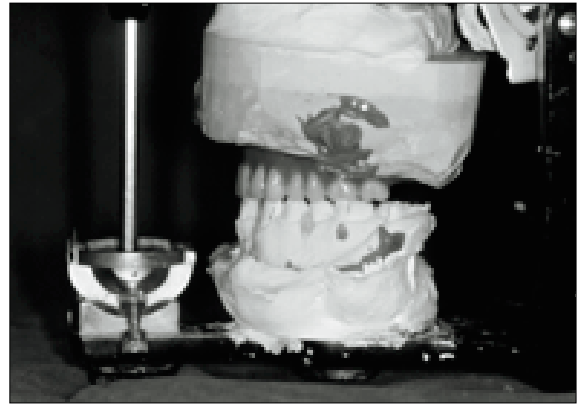
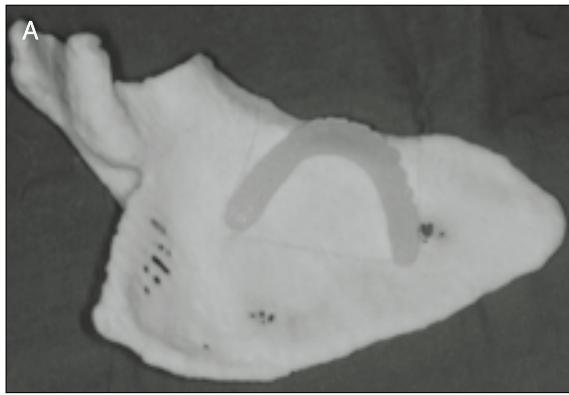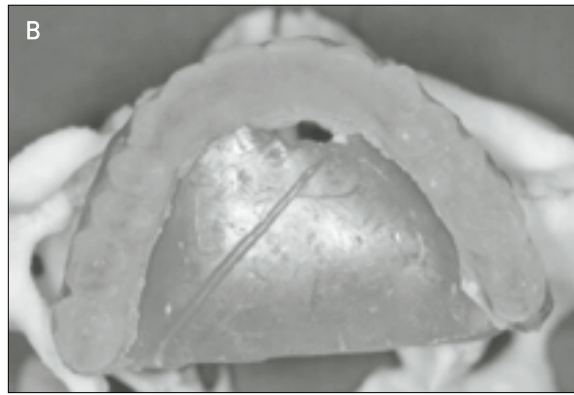


Fig. 3. Diagnostic wax up on the articulator for surgical stent fabrication



Surgical stent on scapular RP model



Surgical stent on maxilla RP model

Fig. 4. Surgical stent and RP model of scapular bone

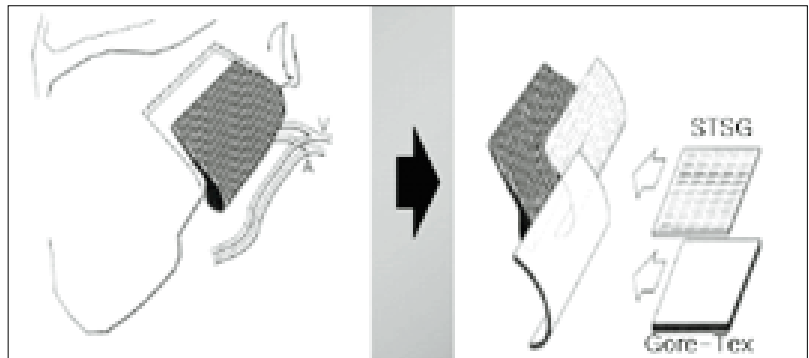
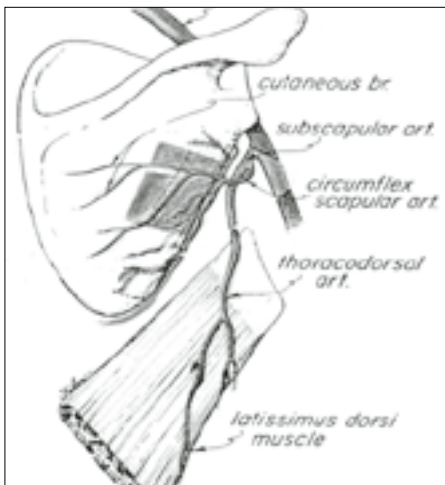


Fig. 5. Diagrammatic illustration of flap prefabrication at first stage operation

시 실라스틱 시트(silastic sheet)로 감싸고 흡입배액관을 넣고 창상을 봉합하였다. 장액종(seroma)은 약 한달 정도까지 형성되었으며, 흡입배액관은 이 기간 동안 계속 유지 하였다. 전처리된 견갑골근피판에서 이식골이 경화하고 분층피부 이식체가 생착되도록 2개월을 기다린 다음, 다시 전신마취하에 전처리시킨 견갑골피판을 거상하고 견갑하동정맥을 절단하였다. 실라스틱 시트와 조직판 사이에는 장액성의 액체가 고여 있었으나 감염은 없었다. 피부는 잘 생착되어 있었고, 표층부는 각화가 많이 되어 쉽

게 벗겨졌으나 하부의 상피는 잘 생착되어 있었다. 채취된 견갑골판의 측연을 따라 이식 생착된 피부를 절개하여 견갑골을 노출시킨 다음 비강 점막과 먼저 봉합하였다. 그후 견갑골판을 남아 있는 관골과 익상관과 골고정 나사와 골판을 이용해 단단히 고정하고 구강 점막 층을 봉합하였다. 견갑하동정맥경은 구각부 피하로 터널을 형성하여 구각부로 빼 낸 다음 안면동정맥에 각각 단단문합하였다(Fig. 7).

6개월 후 인공치아 식립을 위해 CT를 촬영하였으며, 9mm정도

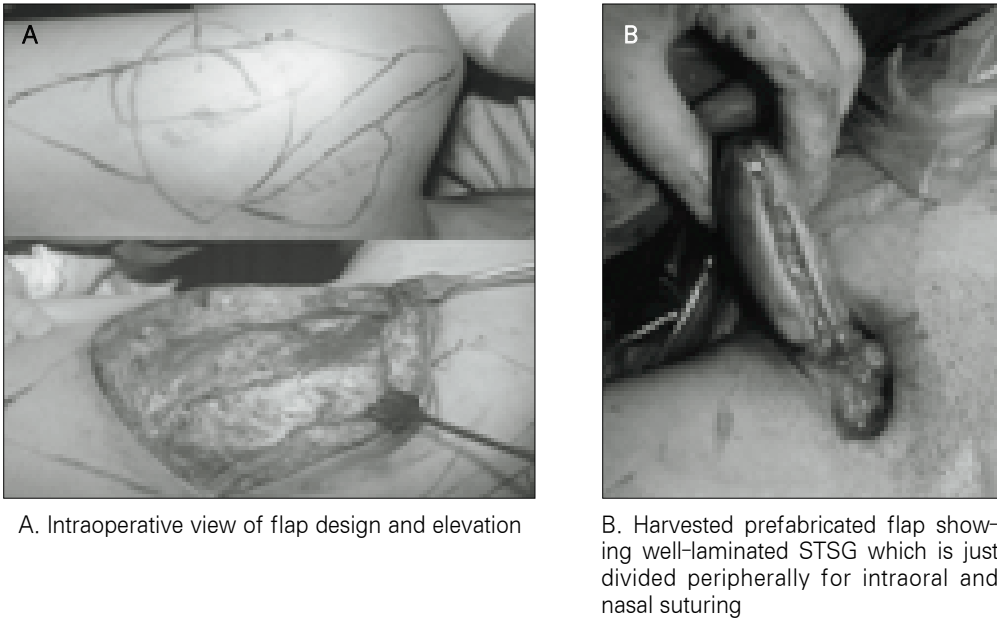


Fig. 6. Photograph of flap prefabrication at first stage operation and just before of microtransfer

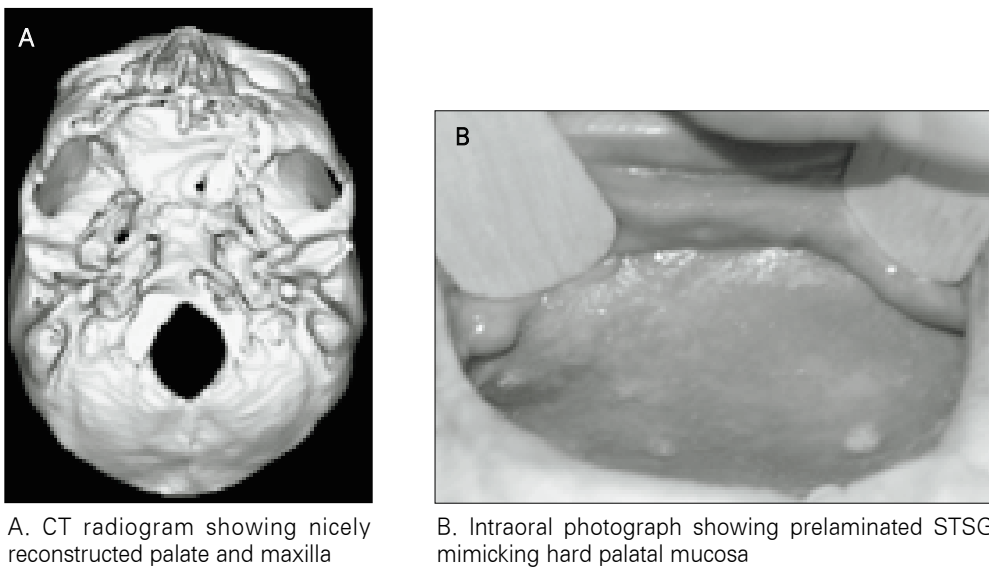


Fig. 7. After flap transfer to maxilla

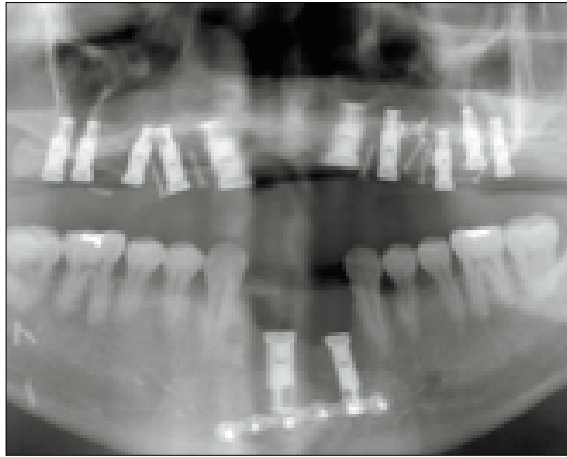
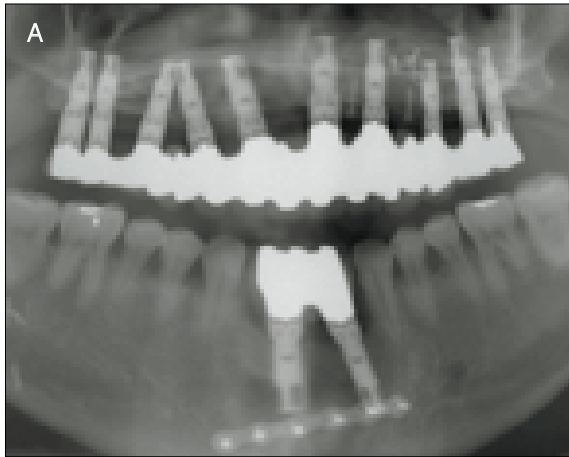
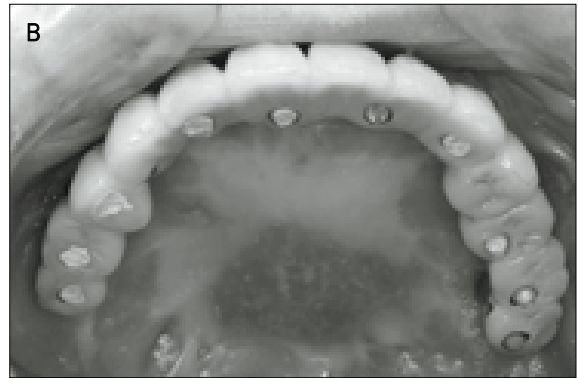


Fig. 8. Radiograph after implant installation



A. Radiograph after final prosthesis delivery



B. Photograph after final prosthesis delivery

Fig. 9. Final prosthesis

의 치조골이 재건된 것을 확인할 수 있었으나 장기적인 예후를 고려해 장골이식과 함께 인공치아를 식립하였다(Brånemark MKII, 3.75mm in diameter×11.5mm in length, 10 fixtures)(Fig. 8). 임플란트 식립 6개월 후 측대퇴 분층피부를 이용해 전정성형술을 추가로 시행하였으며, 2개월 후 2차 수술을 시행하였다(Fig. 9). 보철은 레진 브리지를 이용해 provisional stage를 거쳐 포세린으로 수복하였다. 수술 후 현재 까지 특별한 부작용은 관찰되지 않고 있다. 전처리 직후 어깨의 움직임에 다소 제한이 있었으나, 물리 치료를 통한 apex 근육의 강화를 통하여 증상이 완전히 개선되었다. 2003년 7월(2차수술 후 1년 후) 경 #26 부위의 통증을 주소로 내원하였으나 지대치 나사가 풀어져 있었고 나사를 교체 후 증상이 사라졌으며, 지금까지 임플란트 주위염이나, 임플란트 동요 등 후유증 없이 잘 사용하고 있다.

### Ⅲ. 고 찰

Prefabrication이라는 단어는 1982년 Yao<sup>10)</sup>에 의해 처음으로 사용되었으며, 혈관경의 재위치에 의한 신혈관화의 개념은 Beck와 Tichy 등<sup>11)</sup>에 의하여 처음으로 제시되었다. 그들은 심근의 혈류화를 증진시키기 위하여 pectoral muscle flap을 좌심실에 이용하였다. 1971년에는 Washio<sup>12)</sup>가 복직근이 장내 혈관을 통하여 신혈류화가 이루어질 수 있다는 것을 보고하였다. 최근에 들어서 prefabrication의 의미는 수여부에 이식하기 전에 피판에 전처리를 하는 모든 과정을 일컫는 말로도 쓰이고 있다. Khouri 등<sup>13)</sup>은 prefabrication을 단순한 이식 전 조직확장에서부터 골, 연골, 더 나아가 생체공학적으로 양산된 조직의 신혈류화에 이르기 까지 광범위하게 사용하고 있다. Orringer 등<sup>14)</sup>은 장골에서 채취한 수질골을 dacron-polyurethane tray에 이식하여 하악골을 재건하면서 pre-

fabrication이라는 단어를 사용하였다. 반면에 Pribaz와 Fine<sup>16)</sup>는 prefabrication을 제한하여 사용할 것을 주장하였다. 그는 혈관경을 새로운 영역(a new territory)에 이식하고, 이것이 성숙하여 신 혈류화가 이루어진 후, 이식된 혈관경의 바탕 위에서 수요부를 재건하는 경우에 이 단어를 사용할 것을 주장하고 있다. 대신에 그는 'prelamination'이라는 단어를 사용하고 있는데, 이 단어의 정의를 혈관경의 위치에는 변화를 주지 않고 조직에 조작을 가하는 행위라고 정의 내리고 있다. 저자들은 prefabrication의 의미를 수여부에 이식하기 전에 공여부에 전처리를 했다는 점에서 이 단어를 사용하였으며, 본 증례는 미세혈관수술을 통하여 견갑골을 이식하기 전에 경구개와 상악치조골을 재건하기 위한 부분 층 피부이식, 골막하 골이식을 시행하였고, 이를 통해 상악치조골의 U자 모양에 근접하고자 하였다.

상악의 경구개와 치조체를 재건해야만 하는 본 증례의 수술 계획을 수립하면서 저자들은 이 구조물들의 특이한 구조와 기능을 고려해야만 했다. 첫째로, 경구개의 재건은 발음이나 저작에 도움이 될 수 있는 palatal vault를 가져야 하고 단단한 masticatory mucosa로 덮혀 있어야 한다. 연조직만 포함된 유리 피판을 이용하여도 구/비강점막을 대치하고 구강과 비강을 구분할 수는 있지만, 이 경우 이식된 연조직은 종종 구강을 폐쇄할 정도로 비대해지거나 처지며, 또한 적절한 골의 부재로 골유착성 인공치아의 식립을 불가능하게 하여 실제적인 저작기능의 회복이 힘들다. Futran과 Haller<sup>17)</sup>는 구개부를 거의 완전히 제거한 경우(total or subtotal palatomectomies) 구강 내 보철물을 장착할 수 있는 유지력이 대부분 상실되어 버린다고 보고하고 있다. 따라서 그들은 골을 포함한 유리 피판이식을 통하여 인공치아 유지형 구강내 장치를 제작할 것을 주장하고 있다. Schusterman 등<sup>18)</sup>은 광범위한 구강 내 결손부 재건의 목적을 단순히 보철물을 대신하려는 데를 것이 아니라 적절한 구강 내 보철물이 유지될 수 있는 견고한 지지기반(stable platform)을 만들어 실제적인 기능회복을 가능하게 하는데 두어야 한다고 주장하였다. 따라서 경구개는 얇은 골판으로 구성되어야 하며, 비강부도 점막층으로 싸여 있어야 한다. 여기서 더 중요한 점은 상악치조골을 재현하여 임플란트 식립이 가능하여야 한다는 점이다. 이러한 면에 있어서 견갑골판의 prelamination 및 prefabrication 개념은 매우 긍정적이고 임상 현실성이 있는 상악골-경구개 재건법이라 할 수 있다. 저자들이 이러한 전 처리된 견갑골근피판을 이용한 경구개와 상악치조골 재건을 계획하면서 Vincenz 등<sup>18,19)</sup>의 논문에 많은 도움을 받았다. 그들은 견갑골의 외측연에 인공치아를 매식하고 부분 층 피부이식을 시행한 후 고어-텍스를 이용하여 주위의 조직과 경계를 지었다. 저자들이 시행한 전 처리된 견갑골근육피판을 이용한 경구개 및 상악치조골 재건은 그들의 술식과 비교하여 두가지 점에서 차이가 있었다. 우선 인공치아 식립을 견갑골판 전처리 기간이 아닌 이차적으로 시행한 점과 피부이식 뿐 아니라 골편의 이식을 통해 치조골을 보다 더 재현하려고 하였으며, 임플란트 식립을 더 용이하게 한 점이였다. Vincenz 등과 같이 임플란트를 가급적 일차 시기에 식립하는 것이 시간적으로 이점이 많지만, 임플란트 식립 위치가 견갑골의 외측연을 따라 형성되어 있

는 견갑골회선동맥의 골근막분지와 동일하여 골막 거상으로 인한 혈류 공급 장애를 피하기 위하여 식립을 추후로 연기하였다.

견갑골 외연은 본 연구의 제1 저자에 의해 이미 발표된 바 있는데<sup>20)</sup>, 견갑골 외연의 길이는 평균 12±1.78 cm, 고경은 평균 19.6±2.86 mm, 폭경은 평균 7.86±0.97 mm로써 임플란트 매식에 필요한 최소의 골량 이상의 범위에 있다. 그러나 여기서 임플란트 식립에 사용될 수 있는 고경은 반드시 실제 견갑골의 고경과 일치하지 않을 수 있다. 견갑골의 최대 고경을 이용하기 위해서는 교합면에 대한 견갑골의 lateral border의 angulation이 상악 전치의 정상적인 dental inclination을 가질 수 있도록 위치되어야 한다는 점이다. 그러나 일반적으로 견갑골의 thin part가 구개면에 자연스럽게 위치되고 숙주골과 plate와 골고정나사로 고정을 하게 되면 견갑골 외연의 경사가 과도히 누워 있어 임플란트를 긴 것을 심지 못하게 될 수 있으므로 이러한 점을 전처리 시나 전처리된 견갑골판을 수혜부로 이식할 경우 고려하는 것이 좋겠다.

전처치의 기간은 분층피부만을 이식할 경우에는 약 3주면 충분할 것으로 생각되지만, 본 증례에서와 같이 골편을 같이 견갑골판에 전처리 할 경우에는 최소 8주는 필요하다고 생각된다. 실제 본 증례와 같이 2개월의 전처리 기간에도 불구하고 이식골편은 견갑골에 완전히 integration되어 있지는 않았다. Prelamination 된 0.3mm 두께의 분층 피부이식체는 모발 형성 없이 구강내에서 masticatory mucosa와 유사한 외관을 보였으며, 일부에서는 구강 점막과 색조가 비슷하였다.

## 참고문헌

1. Martin JW, Lemon JC, King GE: Maxillofacial restoration after tumor ablation. Clin Plast Surg. 1994 Jan;21(1):87-96.
2. Reece GP, Lemon JC, Jacob RF, Taylor TD, Weber RS, Garden AS: Total midface reconstruction after radical tumor resection: a case report and overview of the problem. Ann Plast Surg. 1996 May;36(5):551-7.
3. Inoue T, Harashina T, Asanami S, Fujino T: Reconstruction of the hard palate using free iliac bone covered with a jejunal flap. Br J Plast Surg. 1988 Mar;41(2):143-6.
4. Genden EM, Wallace D, Buchbinder D, Okay D, Urken ML: Iliac crest internal oblique osteomusculocutaneous free flap reconstruction of the postablative palatomaxillary defect. Arch Otolaryngol Head Neck Surg. 2001 Jul;127(7):854-61.
5. Deschler DG, Hayden RE: The optimum method for reconstruction of complex lateral oromandibular-cutaneous defects. Head Neck. 2000 Oct;22(7):674-9.
6. Sadove RC, Powell LA: Simultaneous maxillary and mandibular reconstruction with one free osteocutaneous flap. Plast Reconstr Surg. 1993 Jul;92(1):141-6.
7. Holle J, Vincenz K, Wuringer E, Kulenkampff KJ, Saidi M: The prefabricated combined scapula flap for bony and soft-tissue reconstruction in maxillofacial defects-a new method. Plast Reconstr Surg. 1996 Sep;98(3):542-52.
8. Granick MS, Newton ED, Hanna DC: Scapular free flap for repair of massive lower facial composite defects. Head Neck Surg. 1986 Jul-Aug;8(6):436-441.
9. Granick MS, Ramasastry SS, Newton ED, Solomon MP, Hanna DC, Kaltman S: Reconstruction of complex maxillectomy defects with the scapular-free flap. Head Neck. 1990 Sep-Oct;12(5):377-85.
10. Yao ST: Microvascular transplantation of prefabricated free thigh flap. Plast Reconstr Surg. 1982 Mar;69(3):568.

11. Beck CS, Tichy VL: Production of collateral circulation to the heart: Experimental study. Am Heart J 1935;10:849.
12. Washio H: An intestinal conduit for free transplantation of other tissues. Plast Reconstr Surg 1971 Jul;48(1):48-51.
13. Khouri RK, Upton J, Shaw WW: Principles of flap prefabrication. Clin Plast Surg 1992 Oct;19(4):763-71.
14. Orringer JS, Shaw WW, Borud LJ, Freymiller EG, Wang SA, Markowitz BL: Total mandibular and lower lip reconstruction with a prefabricated osteocutaneous free flap. Plast Reconstr Surg 1999 Sep;104(3):793-7.
15. Pribaz JJ, Fine NA: Prelamination: defining the prefabricated flap-a case report and review. Microsurgery 1994;15(9):618-23.
16. Futran ND, Haller JR: Considerations for free-flap reconstruction of the hard palate. Arch Otolaryngol Head Neck Surg 1999 Jun; 125(6):665-9.
17. Schusterman MA, Reece GP, Miller MJ: Osseous free flaps for orbit and midface reconstruction. Am J Surg 1993 Oct;166(4):341-5.
18. Vinzenz KG, Holle J, Wuringer E, Kulenkampff KJ: Prefabrication of combined scapula flaps for microsurgical reconstruction in oro-maxillofacial defects: a new method. J Craniomaxillofac Surg 1996 Aug;24(4):214-23.
19. Vinzenz KG, Holle J, Wuringer E, Kulenkampff KJ, Plenck H Jr: Revascularized composite grafts with inserted implants for reconstructing the maxilla-improved flap design and flap prefabrication. Br J Oral Maxillofac Surg 1998 Oct;36(5):346-52.
20. 이종호, 정승룡: 치과용 임플란트 매식을 위한 견갑골외연의 형태학적 연구. 대한악안면성형재건외과학회지 1995;17(3):231-8.