

## 상악에 발생한 뮤코르 진균증의 치험례

김여갑 · 김주동 · 류동목 · 이백수 · 오정환  
 경희대학교 치과대학 구강악안면외과학 교실

**Abstract** (J. Kor. Oral Maxillofac. Surg. 2004;30:69-73)

### MUCORMYCOSIS IN MAXILLA : A CASE REPORT

Yeo-Gab Kim, Ju-Dong Kim, Dong-Mok Ryu, Baek-Soo Lee, Jung-Hwan Oh  
*Department of Oral & Maxillofacial Surgery, Dental College, Kyung-Hee University*

Mucormycosis is an acute opportunistic infection caused by a saprophytic fungus found in soil, decaying fruits and vegetables. Numerous predisposing risk factors are associated with mucormycosis, although most cases have been reported in poorly controlled diabetics or in patients with hematologic malignant conditions.

Throughout the history of mucormycosis, from the first case in humans reported in 1885 by Paltauf, through publication by Gregory et al of the first observation of rhino-orbital cerebral mucormycosis in 1943, to the report by Harris in 1955 of the first known survivor, little has changed in the diagnosis and outcome of this disease. Without treatment, the patient may die after an interval ranging from a few days to a few weeks. Regulation of diabetes mellitus and a decrease in the dose of immunosuppressive drugs facilitate the treatment of Mucormycosis. Extensive debridement of craniofacial lesions appears to be very important. intravenous amphotericin B is clearly of value.

This is a case report of a patient with mucormycosis in maxilla. He was an uncontrolled DM patient, and for the treatment of intravenous amphotericin B and sequestrectomy were applied.

**Key words** : Mucormycosis, Fungal infection, Amphotericin B

## I. 서 론

뮤코르 진균증은 높은 치사율을 보이는 급성 감염으로 cranio-facial, pulmonary, cutaneous, gastrointestinal의 유형이 있으며, 두부(cephalic) 또는 두부-코-안와(cerebro-rhino-orbital)의 뮤코르 진균증이 두경부에서 가장 흔히 발견되는 유형이다. 뮤코르 진균증의 원인균인 *Rhizopus*와 *Rhizomucor*종들은 도처에 존재하며 부패해 가는 식물, 거름, 고당 함유 음식 등에 나타난다. 감염은 드물고 심한 기존질환을 앓는 환자들에게 주로 국한되며 당뇨병 조절이 잘 안되는 환자들에게 현저히 잘 일어난다. 장기 이식, 혈액학적 악성 질환의 환자들에게서 동(sinus)이나 폐의 뮤코르 진균증이 발병하기 쉽다. 위장관의 뮤코르 진균증은 노독증, 심한 영양 실조, 설사 질환 등을 포함한 다양한 조건에서 일어난다. 감염은 자연으로부터 얻게 되고 사람에서 사람으로 옮겨지지는 않는 것으로 알려져 있다.

본 교실에서는 비조절성 당뇨로 인해 면역기능이 저하된 58세 남자 환자의 상악골에 발생한 뮤코르 진균증에 대해 부골절제술 및 Amphotericin B에 의한 치료의 증례에 대해 문헌 고찰과 함께 보고하는 바이다.

## II. 증례보고

58세 남자 환자가 우측 전상악 부위의 부종과 통증을 주소로 2000년 10월 19일 본과에 내원하였다. 환자는 본과 내원 3개월전 개인 의원에서 하악 우측 제2 소구치를 받기 하였으며, 그후로 상악 우측 측절치 부위의 통증과 부종이 시작되었다고 한다. 개인 의원에서 상악 우측 측절치 부위에 대해 절개 및 배농술 시행하였으나 증상이 호전되지 않고 골수염이 의심되어 본과로 의뢰되었다.

환자 본과 초진시 상악 우측 측절치와 제 1 소구치 순측으로 누공 존재하고 있었으며 농이 배출되고 있었다. 상악 우측 구개부에 종창 존재하였으며 초진시 압통은 없었다.

환자는 고혈압과 당뇨의 전신질환이 있었으며 본과 초진시, 공복시 GMT는 188mg/dl였다.

파노라마 방사선 사진상에는 불명확한 방사선 투과성 병소가 상악 우측 중절치에서 제1소구치에 걸쳐서 존재하였으며, 별레 먹은 모양을 하고 있었으며, 치근단 병소는 없었다. 제1소구치에

### 김 주 동

130-702, 서울특별시 동대문구 회기동  
 경희대학교 치과대학 구강악안면외과학 교실

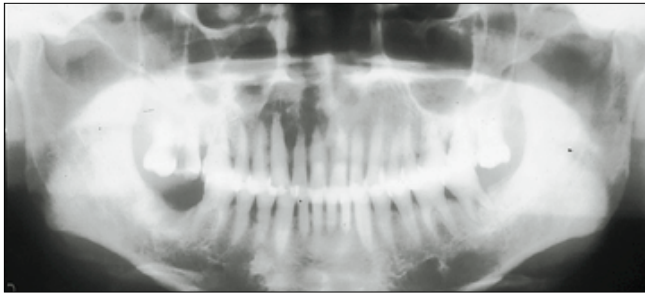
### Ju-Dong Kim

Dept. of Oral & Maxillofacial Surgery, Dental College, Kyung-Hee University,  
 Hoegi-dong, Dongdaemun-gu, Seoul, 130-702, Korea  
 Tel : 82-2-958-9440 Fax : 82-2-966-4572  
 E-mail : kjd1110@hotmail.com

서는 수직적 골결손을 관찰할 수 있었다.

초진시 누공부위를 확대하여 배농술 시행하였으며, 2차 cephems과 amnioglycosides의 항생제 요법을 병행하였다.

이후 촬영한 컴퓨터 단층 촬영 결과 상악 우측 부위의 치조돌기와 경구개 부위의 불규칙한 골 파괴양상과 연조직 비후를 보였으며, 비정상적인 경부 림프절의 비후는 관찰되지 않았다. 판독상으로는 편평 세포 암종(squamous cell carcinoma)과 같은 악성종양의 가능성도 보였으며, 골수염도 배제할 수는 없었다.

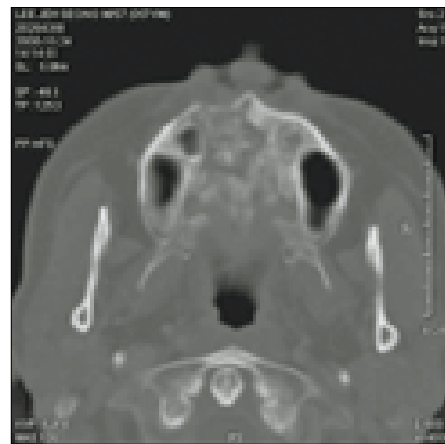
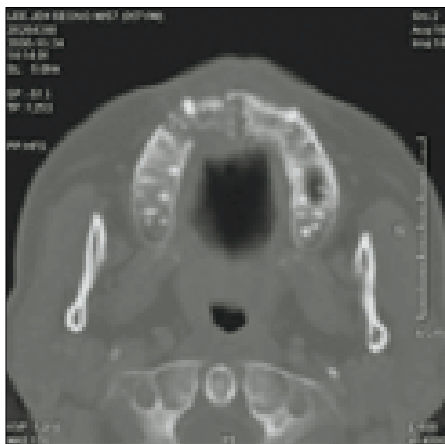

**Fig. 1.** Panoramic view on the first examination shows ill-defined radiolucent lesion from #11 to #14 with moth-eaten appearance and fistula tract on #12 area.

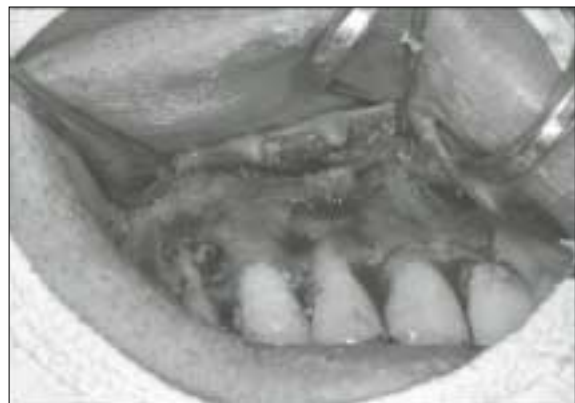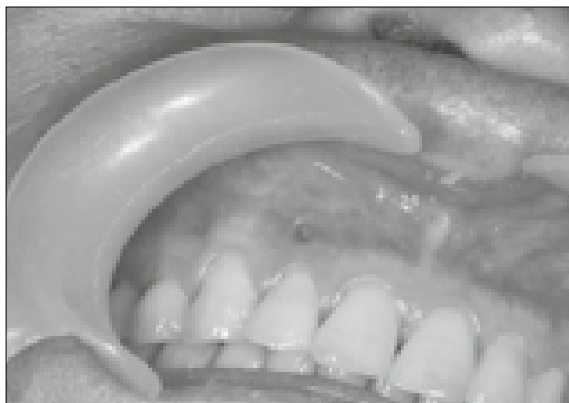컴퓨터 단층 촬영후 병소부위의 조직검사를 시행하였으며 결과는 부골(sequester)이 존재하는 만성 국소 골수염(chronic localized osteomyelitis)으로 나왔다. 이후 지속적인 병소부위의 세척과 2차 cephems과 amnioglycosides의 항생제 요법을 시행하였으며, 전신마취하에 부골절제술을 시행할 것을 계획하였다.

하지만 당시 환자의 수축기 혈압이 조절중임에도 150mmHg 내외였으며, GMT 또한 90에서 200mg/dl로 변화량이 많고 잘 조절되지 않아 조절후 수술을 하기로 하였다. 이후 환자는 1개월 가량 내과에서 고혈압과 당뇨에 대한 치료와 본과에서의 지속적인 병소부위의 세척과 항생제 요법을 병행하였다.

본과 초진 3개월 후 수술 직전 재촬영한 컴퓨터 단층 촬영 결과 골파괴의 소견은 별다른 변화가 없었으며 악성병소보다는 감염의 가능성을 암시하였다. 이후 환자는 전신마취하에 부골절제술을 시행하였다. 당시 병소부위는 조직이 괴사되어 있었고 상악 우측 제 2 소구치에서부터 좌측 견치까지 절제하였으며 상악 우측 중절치와 측절치의 발치를 동시에 시행하였다. 이에 대한 조직검사 결과 뮤코르 진균증(mucormycosis)으로 진단되었다. 병리조직소견상 골 괴사와 함께 격벽(septae)이 없이 우측으로 가지(branch)를 내고 있는 진균의 균사(fungal hyphae)가 발견되었다. 이를 바탕으로 뮤코르 진균증으로 최종진단을 내렸다. 감염내과



**Fig. 2.** The Computed tomography shows irregular bony destruction with soft tissue density at the hard palate and alveolar process of right maxilla.



**Fig. 3.** Labial side mucosa and alveolar bone of maxillary anterior teeth.

로 전과하여 4주 동안 amphotericin B를 정주하였으며, 그 처음 용량은 30밀리그램이었고, 환자의 상태에 따라 50에서 60밀리 그램까지 투여 하였다. 퇴원시까지 총 투여용량은 1740밀리그램이었다.

환자는 현재까지 특별한 재발 소견 보이지 않으며, 지속적으로 주기적인 경과 관찰 중이다.

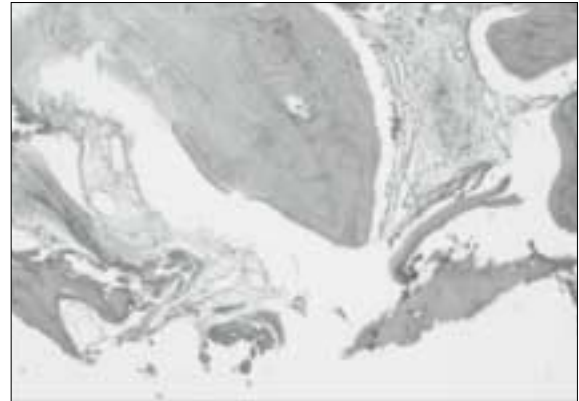
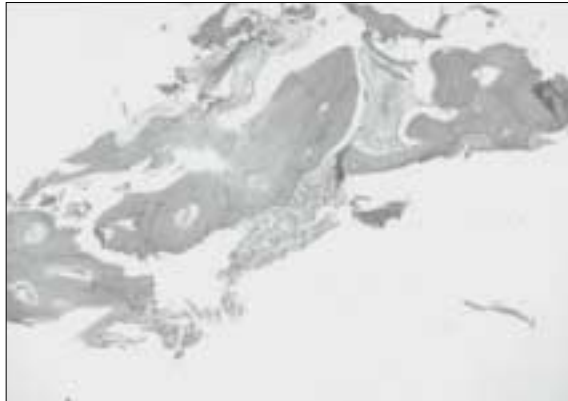


Fig. 4. Histopathologic finding shows partly formed sequestra demarcated with irregular reversal lines.

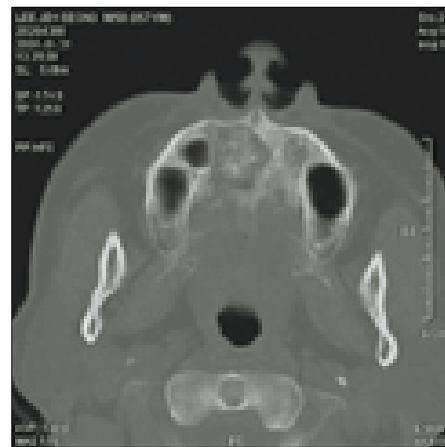
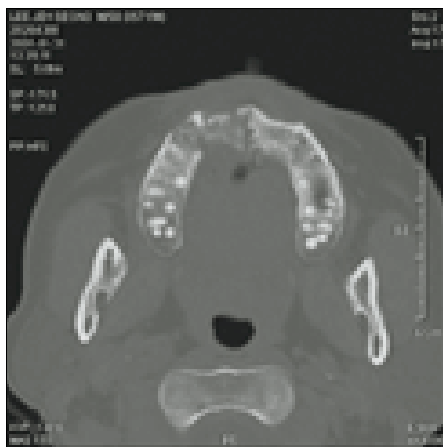
Fig. 5. 3 months later follow up CT shows that bony destruction is not changed. It shows equivocal changes of infectious condition at Rt. side of hard palate, alveolar process of Mx.

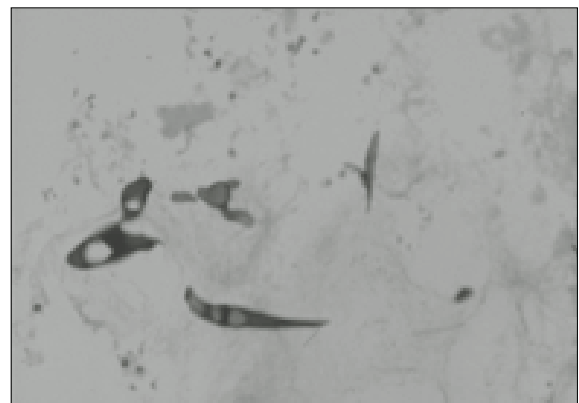



Fig. 6. Section discloses portion of soft tissue and cancellous bony tissue showing pseudoepitheliomatous hyperplasia and bony necrosis with probable *fungal hyphae*.

### III. 총괄 및 고찰

뮤코르 진균증의 원인균은 Mucoraceae군에 속하는 aerobic saprophytic fungus이다. 이들 사상균은 6 $\mu$ m부터 50 $\mu$ m까지 이르는 넓은 범위의 고르지 않은 직경을 가지면서 격벽(septate)이 거의 없는 균사를 갖는다. 뮤코르 진균증의 모든 형태에서 균사에 의한 혈관 침습은 뚜렷하다. 이에 따른 혈전증(thrombosis)은 이환 부위의 경색과 괴사를 유발한다.

뮤코르 진균증은 4가지 임상형태를 가진다. 이중 코와 부비동에서 시작하는 뮤코르 진균증은 다음과 같은 특징적인 임상소견을 나타낸다.

미약한 열, 동(sinus)의 둔한 통증, 때로 비출혈 혹은 맑은 혈성의 콧물 증세가 있다가 2-3일 후에는 복시, 체온증가, 감각둔화가 뒤따른다. 검사는 편측 안구 운동의 전반적인 저하, 결막 부종, 안구 돌출을 보인다. 침범당한 측면의 비갑개들은 거므스름한 적색을 띠거나 괴사가 있다. 선명하게 윤곽을 보이는 괴사부위는 엄격히 중앙선을 넘지 않으면서 경구개 내에 나타난다. 볼의 피부는 염증이 생길 수 있다. 안구나 안동맥의 진균 침입은 실명에 이른다. 의식소실은 전두엽의 직접 침입 때문에 온다. 초기 증세는 세균성 부비동염과 닮았다. 감각의 혼탁(clouding)은 당뇨병성 산증 때문일 수 있다. 해면 정맥동 혈전증은 안구 침입이 일어날 때 고려되어야 한다. 치료하지 않으면 수일에서 수주 안에 사망한다.

폐 뮤코르 진균증은 고열과 독성을 동반하는 심한 진행성 폐렴이다. 커다란 침윤의 괴사 중심부는 공동을 형성할 수 있다. 혈행성 전파는 폐의 다른 부위 뿐만 아니라 뇌와 다른 기관으로도 흔히 일어나며 2주 이상 생존은 드물다.

위장관 침입은 천공되기 쉬운 한 개 또는 그 이상의 궤양으로 나타난다. 혈행성 파종은 위장관, 폐 또는 부비동으로부터 시작될 수 있다.

방사선적으로는 동(sinus) 점막의 결절성 비후(nodular thickening), 유체레벨이 없는 동의 염증(cloudy sinusitis without fluid levels), 부비동벽의 불규칙한 파괴가 나타나며, 전두동의 침범은 드물다.

Schwartz와 Donnelly등은 1977년에 99건의 뮤코르 진균증의 임상증례를 보고하였다. 70명의 환자중에서 39%에서 입천장의 궤양이 발생하였으며, 34%에서는 안면부의 부종이 나타났다. 20%의 환자에서 안면부의 변색과 14% 환자에서 안면부 궤양을 보고하였다. 전체 환자의 80%가 당뇨병이 있었으며, 생후 2달의 신생아에서 76세까지의 연령 분포를 보였다.

1977년 Eisenberg등은 상악과 하악에 동시에 뮤코르 진균증이 발생한 환자에 대해 보고하였으며, 1986년 Brown과 Finn은 하악에 단독으로 발생한 뮤코르 진균증을 보고한 바 있다.

Pillsbury와 Fischer는 1977년에 13명의 뮤코르 진균증 환자 모두에서 안면 종창과 비강내 괴사, 기면증과 두통등의 증상이 나타난 것을 보고하였고, 92%의 환자에서 시력감퇴와 85%에서 탈수 증상, 77%에서 산증과 안면 신경 마비를 보고한 바 있다.

뮤코르 진균증의 성공적인 치료를 위해서는 조기 진단, 기존 질환의 조절, 광범위한 외과적 절제술, 전신적 항균 치료가 요구된다. 비조절성 당뇨병으로 인한 케토산증(ketoacidosis)으로 인하여 면역기능에 장애가 초래되기는 하지만 당뇨와 뮤코르 진균증간의 명확한 병인론적 관계는 불분명하다. 그러나 당뇨병 조절과 면역억제제들의 감량은 치료에 도움이 된다. 두개안면 병소의 광범위한 절제는 매우 중요하다. 비실활되고 괴사된 조직을 가능한 넓게 절제해 내고 포함된 모든 동(sinus)내에서 배농을 시행한다.

Amphotericin B는 뮤코르 진균증의 치료시 가장 믿을 만한 치료제이다. 실험용량(test dose)에서 과민증(anaphylaxis)을 나타내지 않는다면 하루용량이 0.7~1.0mg/kg/day에 도달할 때까지 점차적으로 증량한다. 허용할 수 있는 최대용량을 진행이 멈출 때까지 투여한다. 약제는 총 10-12주간 계속 사용한다. 적절한 처치로 두개안면 감염의 약 반수에서 치료된다.

폐, 위장관, 산재성의 뮤코르 진균증 환자들의 생존은 드물다.

### IV. 요 약

뮤코르 진균증은 드물게 발생하지만 종종 치명적일 수 있으며, Phycomycetes중의 기회 감염에 의해 발생한다. 이 미생물은 부생의 호기성 진균(saprophytic aerobic fungus)이며 구강 점막, 부비동과 목에 통상적으로 존재하며 부패해 가는 식물, 거름, 고당 함 유 음식 등에 나타난다.

뮤코르 진균증은 다양한 유형의 임상 형태로 면역결핍환자들에서 빠른 진행과 높은 치사율로 나타난다. 그러나 건강한 사람에서 두경부 영역에 감염된 예는 거의 없다. 본 교실에서는 58세 당뇨병이 있는 남자 환자에서 상악에 발생한 뮤코르 진균증의 증례에서 외과적 절제술과 amphotericin B의 정맥내 투여로 치료되었으며, 현재까지 특별한 재발 소견 없이 양호한 결과를 얻었기에 이를 문헌 고찰과 함께 보고하는 바이다.

### 참고문헌

1. Topazian RG and Goldberg MH, Hupp JR : Oral and Maxillofacial Infections, 4th ed. Philadelphia, W.B.Saunders Co. 2002 ,p253-254, 428-429.
2. Isselbacher KJ, Braunwald E, Wilson JD, Martin JB, Fauci AS and Kasper DL : Harrison's Principle of Internal Medicine, 13th ed. Singapore, McGraw-Hill Book Co. 1997, p921-930.
3. Abrahams IB : Infectious Disease and Medical Microbiology, 2nd ed., Philadelphia, W.B.Saunders Co., 1986, p743-745.
4. Shafer WG, Hine MK, Levy BM : A Textbook of Oral Pathology, 4th ed., Philadelphia, W.B.Saunders Co. 1983, p397, 518.
5. Robbins SL, Cotran RS, Kumar V : Pathologic Basis of Disease, 3rd ed., Philadelphia, W.B.Saunders Co. 1984 ,p354.
6. John JB : Disease of the Nose, Throat, Ear, Head and Neck, 13th ed., Philadelphia, Lea & Febiger Co. 1985, p323.
6. Charles WC, John MF, Lee AH, Charles JK, Mark AR and David ES : Otolaryngology Head and Neck Surgery : 3rd ed., St Louis, Mosby, 1996, p849-850, 1113-1114.
7. Bruce WJ, Brennan TD. Nasal Obstruction : Bryon JB : Head and Neck Surgery-Otolaryngology, 2nd ed. Philadelphia, Lippincott-Raven Publisher, 1998, p385, 428.

8. David CS : Textbook of Surgery, 13th ed., Philadelphia, W.B.Saunders Co. 1986, p2017.
9. James BW, Lloyd HS : Textbook of Medicine, 16th ed., W.B.Saunders Co. 1982, p1710-1711.
10. Kymizakis DE, Doxas PG, Hajioannou JK, Papadakis CE, Palate ulcer due to mucormycosis, J. Laryngol Otol. 2002 Feb;116(2):146-7.
11. Sykes LM, Sukha A, Potential risk of serious oral infections in the diabetic patient: a clinical report, J. Prosthet Dent. 2001 Dec;86(6):569-73.
12. Nair P, Rao BB, Rawal YB, Mucormycosis : A case report, Indian J Dent Res. 1994 Oct-Dec;5(4):131-4. Review.
13. Economopoulou P, Laskaris G, Ferekidis E, Kanelis N, Rhinocerebral mucormycosis with severe oral lesions: a case report, J. Oral Maxillofac Surg. 1995 Feb;53(2):215-7.
14. Hauman CH, Raubenheimer EJ, Orofacial mucormycosis, Oral Surg Oral Med Oral Pathol. 1989 Nov;68(5):624-7.
15. Piette EM, General review of maxillofacial mycoses, Acta Stomatol Belg. 1989 Aug;86(2):87-140.
16. Miller RD, Steinkuller PG, Naegele D, Nonfatal maxillocerebral mucormycosis with orbital involvement in a dehydrated infant. Ann Ophthalmol. 1980 Sep;12(9):1065-8.
17. Gluskin M, Solomon MP, Gold B, Corrado ML, Berger J, Mucormycotic slough of nasal floor and palate in the anephric patient. J. Am Dent Assoc. 1979 Feb;98(2):224-7.
18. Gosavi DK, Acute necrosis of the maxilla due to mucormycosis, J. Laryngol Otol. 1978 Mar;92(3):365-9.
19. Olivier R, Legrand R, Lefebvre P, Acute facial mucormycosis in a diabetic subject. Successful treatment with Amphotericin B, Diabete Metab. 1975 Dec;1(4):221-5.
20. Daele JJ, De Vos JL, A case of mucormycosis Acta Otorhinolaryngol Belg. 1975;29(7):1030-40.