

## 슬괵건 채취를 위한 변형된 방식 -수술 수기-

김진구 · 문형태 · 김지영

인제대학교 서울백병원 정형외과학교실

슬괵건은 최근 여러 가지 재건술에 흔히 사용되는 자가 건으로 자가 슬괵 건-골에 비해 건 채취 부위의 낮은 이환율과 쉬운 술기 등의 이점으로 그 사용이 늘어나고 있다. 그러나, 건의 부정확한 분리에 의해 두령신경의 슬괵 하 분지 손상, 조기 건 절단, 건 균열 등의 합병증이 알려지고 있어 본 교실에서는 이러한 합병증을 줄이고자 변형된 방식의 슬괵건 채취 방법을 사용하였다. 슬괵건의 거위발 건을 뒤집는 술식으로 신경 손상과 건 균열 등의 합병증이 발생하지 않았다. 변형된 자가 슬괵건 채취 방식은 고식적 방식에 비해 각각의 건의 확인과 분리가 용이하고 봉공근의 보존이 가능하며 신경 손상을 방지할 수 있어 유용한 방법으로 사료된다.

**색인 단어:** 자가 슬괵건 채취, 반전 슬괵건 판 방식

### 서 론

박건과 반건양 건은 최근 전방 십자 인대 재건술시 그 사용이 늘어나고 있으며 기타 재건술의 발달에 따라 슬괵골 탈구, 만성 슬괵관 파열, 아킬레스 건 파열, 후외방 인대 파열 등의 재건술에 많이 사용 되고 있는 자가 건이다. 아직도 자가 슬괵건-골이 전방 십자 인대 재건술시 사용되는 다른 이식건에 비해 그 이용도가 높다 하겠으나, 최근의 연구에 따르면, 자가 슬괵건과 자가 슬괵 건-골을 이용하여 전방 십자 인대 재건술을 시행한 후 기능적 결과를 비교하였을 시 거의 차이가 없는 것으로 밝혀졌고<sup>1,7)</sup>, 자가 박건/반건양 건의 채취는 자가 슬괵건-골의 채취에 비해 낮은 이환율<sup>4)</sup>과 쉬운 술기 등으로 용이하게 알려지고 있다.

그러나, 그 사용이 늘면서 두령신경(saphenous nerve)의 슬괵 하 분지 손상, 조기 건 절단(premature tendon amputation), 박건과 반건양 건의 부정확한 분리에 의한 건 균열(tendon split) 등의 합병증<sup>2,4)</sup>이 알려지고 있어 저자들은 슬괵건 채취의 전통적 방식에서 이러한 합병증을 줄일 수 있는 변형된 방식을 고안하여 문헌 고찰과 함께 보고하는 바이다.

### 재료 및 방법

본 연구는 2003년 9월부터 2004년 7월까지 변형된 방법으

통신저자: 김진구

서울특별시 중구 저동 2가 85

서울백병원 정형외과학교실

TEL: 02) 2270-0025 · FAX: 02) 2270-0023

E-mail: jgkim@seoulpaik.ac.kr

로 자가 슬괵건을 채취하여 재건술을 시행한 38명 38예의 환자를 대상으로 하였고, 채취된 자가 슬괵건은 전방 십자 인대 재건술 29예, 후방 십자 인대 재건술 2예, 슬괵관 재건술 2예, 슬괵골 탈구의 재건 중 내측 슬괵-대퇴 인대 재건술 3예, 내측 측부 인대 재건술 2예에 사용되었다.

### 1. 수술 방법

슬관절을 90도 굴곡 시키고 경골 조면의 2 cm 내측에 4 cm의 피부 종질개를 가한 후 피하 조직과 지방을 박리하여 봉공근 막(sartorius fascia)을 노출시켰다. 봉공근 막의 근위부에서부터 reversed L-shape 절개를 가한 후 거위발 건 전체를 골막하 근위부로부터 박리하여 뒤집었다(Fig. 1). 거위발 건 전체 중 건의 공동 부착부(conjoined tendon) 20 mm 근

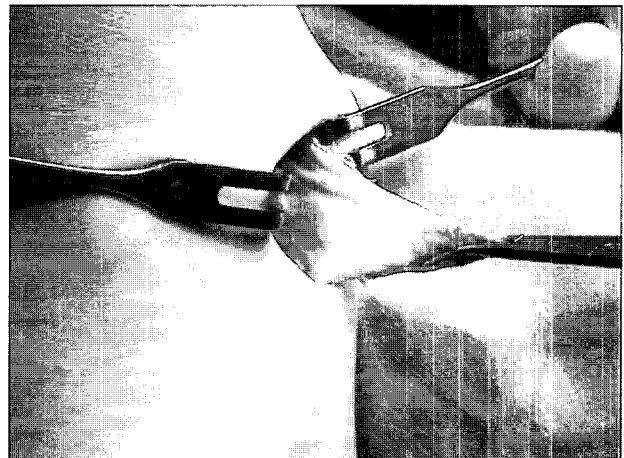


Fig. 1. Reversed L-shape incision to the sartorius fascia was made and the flap was reflected.

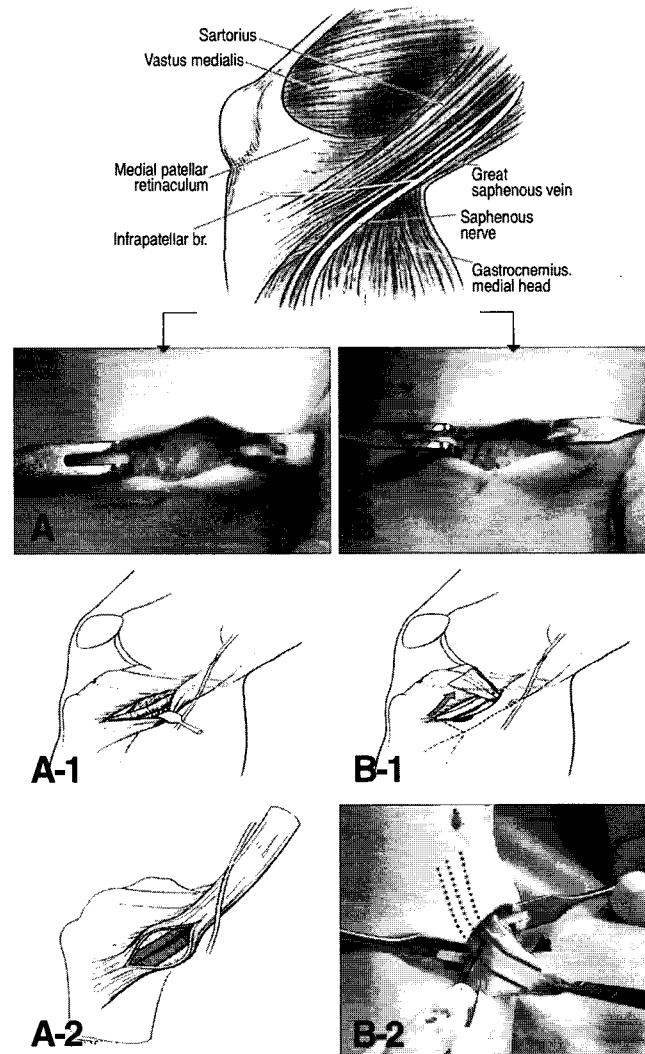
위부에서부터 쉽게 박건과 반건양 건의 분리를 확인할 수 있었고 이곳에서 절개를 하여 박건과 반건양 건을 분리하고 각각의 원위부에 Ethibond #2를 이용하여 4~5 cm 가량 whipstitch를 시행하였다. Whipstitch된 박건의 원위부를 겹자로 잡고 적절한 긴장도를 유지하면서 수지를 이용하여 건 주위 조직과 박리한 후 tendon stripper를 이용하여 박건을 분리하였다. 반건양 건도 같은 방법으로 박리하였으며 반건양 건의 경우에는 주위의 부가 건<sup>5)</sup>을 쉽게 촉진할 수 있었고 또한 쉽게 박리할 수 있었다. 심부에서부터 박건과 반건양 건을 분리한 후 표재층의 봉공근 막은 손상을 주지 않고 분리할 수 있었으며 이보다 표재에 있는 두령 신경의 슬개 하 분지는 손상을 주지 않고 보호할 수 있었다(Fig. 2). 채취 후 전방 십자 인대 재건술의 경우에는 손상을 주지 않고 보존한 봉공근 막을 경골 부위에 해부학적으로 재봉합 하였다.

## 결 과

전예에서 박건과 반건양 건의 자연적 분리를 쉽게 확인할 수 있었고 반건양 건의 부가 건도 확인할 수 있었다. 두령 신경의 슬개 하 분지 손상, 조기 건 절단, 박건과 반건양 건의 부정확한 분리에 의한 건 균열, 내측 측부 인대 손상 등의 합병증은 없었다.

## 고 찰

고식적 방식의 자가 슬괏건 채취는 봉공근 막을 노출시킨 후 박건/반건양 건의 주행 방향을 따라 박건의 위쪽에 절개를



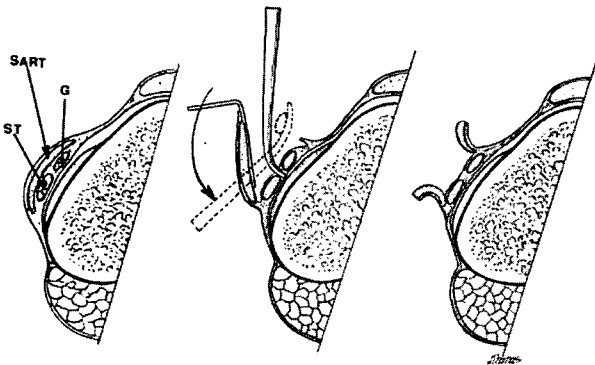
**Fig. 2.** Comparison of classic with modified hamstring tendon harvest. In the classic method (A), saphenous nerve is close to the incision (A-1) and possibility of tendon split is existed (A-2). However, in the modified method (B), nerve damage and tendon split can be avoided (B-1 & B-2) using the reflected flap (Arrow indicates a conjoined tendon).

가하거나 두 건 사이에 절개를 하여 봉공근 막을 당기고 박건과 반건양 건을 노출시키는 술기를 이용한다<sup>2)</sup>. 이 경우 봉공근 막 아래의 박건/반건양 건이 손상 받지 않도록 조심해야 하고 표재 내측 측부 인대의 손상도 조심해야 하며(Fig.3) 이 경우 박건/반건양 건의 손상이나 부정확한 분리 시 건 균열이 발생할 수 있다.

박건/반건양 건은 Warren과 Marshall<sup>9,10)</sup>에 의한 제 1층에 해당하는 구조물로 건 분리시에도 봉공근 막이 다치지 않도록 해야 하는데, 두령 신경은 슬관절의 후내측 관절면에서 봉공근 막의 표층을 가로지르는 신경으로, 피부 절개나 봉공근 막을 당겨 박건/반건양 건막을 노출 시킬 때 손상을 줄 수 있어 하지의 전내측부의 이상 감각을 호소하거나 내측부의 압통 등을 호소하게 되며<sup>9)</sup>, 반사성 교감 신경 이영양증을 나타내기도 한다<sup>6)</sup>.

자가 슬괘건 채취 시 문제점으로 조기 건 절단을 들 수 있는데<sup>2)</sup>, 이는 tendon stripper를 근위부로 전진시킬 때 일어날 수 있는 과정으로, 박건과 반건양 건막은 근막성 띠로 된 구조물이며 부가 건을 가지고 있어 부정확한 건 박리시 tendon stripper를 전진시킬 때 조기 건 절단이 일어날 수 있다. 이를 예방하기 위해서는 해부학적 지식과 함께 정확한 건의 확인과 박리가 중요하다 하겠다.

본 교실에서 시행한 변형된 자가 슬괘건 채취 방법은 노출된 봉공근 막을 공동 부착부 20 mm 근위부에서 절개를 하고 거위발 건 전체를 박리하여 뒤집는 술기로서 이 방법은 뒤집어진 거위발 건에서 직접 박건과 반건양건을 확인할 수 있어 봉공근 막만 절개하여 당기는 기존의 술식에서 일어날 수 있는 건 균열, 두령 신경의 슬개 하 분지 손상, 조기 건 절단 및 내측 측부 인대 손상 등은 드물다 하겠다.



**Fig. 3.** Cross-sectional illustration demonstrating the relationship between the sartorius and the semitendinosus and gracilis tendons before dissection (left). Incision along the superior border of the gracilis tendon and passage of a clamp around the gracilis tendon (center). Alternative incision of the sartorius between the underlying semitendinosus and gracilis tendons (right).

G, Gracilis; SART, sartorius; ST, semitendinosus.

## 결론

봉공근 막의 근위부에서부터 reversed L-shape 절개를 가한 후 거위발 건 전체를 골막하로부터 박리하여 뒤집은 후 심부에서부터 박건과 반건양 건을 확인하는 변형된 자가 슬괘건 채취 방식은 고식적 방식에 비해 각각의 건의 확인과 분리가 용이하고 봉공근의 보존이 가능하며 신경 손상을 방지할 수 있어 유용한 방법으로 사료된다.

## 참고문헌

1. Aglietti P, Buzzi R, Zaccherotti G, et al.: Patellar tendon versus doubled semitendinosus and gracilis tendons for anterior cruciate ligament reconstruction. *Am J Sports Med*, 22:211-217, 1994.
2. Solman CG, Jr, Pagnani MJ: Hamstring tendon harvesting: Reviewing anatomic relationships and avoiding pitfalls. *Orthop Clin N Am*, 34:1-8, 2003.
3. Glen Vardi: Sciatic nerve injury following hamstring harvest. *The Knee*, 11:37-39, 2004.
4. Kartus J, Movin Y, Karlsson J: Donor-site morbidity and anterior knee problems after anterior cruciate ligament reconstruction using autografts. *Arthroscopy*, 17: 971-980, 2001.
5. Lee KW, Sakane M, Fu FH: The pitfalls in harvesting the hamstring tendons: anatomic considerations. *J Korean Orthop Assoc*, 33:1585-1592, 1998.
6. O'Brien SJ, Ngeow J, Gibney MA, et al.: Reflex sympathetic dystrophy of the knee: causes, diagnosis, and treatment. *Am J Sports Med*, 23:655-659, 1995.
7. O'Neill DB: Arthroscopically assisted reconstruction of the anterior cruciate ligament: a prospective randomized analysis of three techniques. *J Bone Joint Surg*, 78-A: 803-813, 1996.
8. Mochizuki T, Akita K, Muneta T, Sato T: Anatomical bases for minimizing sensory disturbance after arthroscopically-assisted anterior cruciate ligament reconstruction using medical hamstring tendons. *Surg Radiol Anat*, 25:192-199, 2003.
9. Warren RF, Arnoczky SP, Wickiewicz TL: Anatomy of the knee. In: Nicholas JA, Herschman EB. *The lower extremity and spine in sports medicine*, vol. 1, St. Louis: CV Mosby; 657-694, 1986.
10. Warren RF, Marshall JL: The supporting structures and layers on the medial side of the knee: an anatomical analysis. *J Bone Joint Surg*, 61-A:56-62, 1979.

= ABSTRACT =

## Modified technique for harvesting the hamstring tendons -Technical note-

Jin-Goo Kim, M.D., Hyung-Tae Moon, M.D., Ji-Yeong Kim, M.D.

*Department of Orthopedic Surgery, Seoul Paik Hospital of Inje University*

---

The hamstring tendons are popular for autografts in a variety of reconstructive procedures. The hamstring autografts are used widely for its potential advantages over the patella bone-tendon-bone(BTB) autograft, including lower graft site morbidity and easier harvesting technique. However, the use of hamstrings has potential disadvantages such as the damage of infrapatellar branches of the saphenous nerve, premature tendon amputation, and tendon split following inadequate hamstring identifications. In our studies, we used modified technique for harvesting the hamstring to decrease potential disadvantages. Reflected hamstring flap method seems to be easy and safe in avoiding nerve damage and tendon splitting. We recommend the reflected hamstring flap method for harvesting hamstring tendons.

**Key Words:** Hamstring tendons harvest, Reflected hamstring flap method

---

Address reprint requests to **Jin Goo Kim, M.D.**

Department of Orthopedic Surgery, Seoul Paik Hospital, Inje University

85 2Ka Jur Dong Chung Gu. Seoul 100-032, Korea

TEL: 82-2-2270-0025, FAX: 82-2-2270-0023, E-mail: jgkim@seoulpaik.ac.kr