

# 치주재생에서 rhBMP의 역할

연세대학교 치과대학 치주과학교실, 치주조직재생연구소  
교수 조 규 성

## 서 론

조직 공학에서는 공학과 생명과학의 주원칙을 상실된 기능의 창조, 보존, 혹은 수복을 목표로 하여 생체 대체재의 산물에 적용되는 여러 분야로 정의하였다.

골격, 두개 안면, 치조골, 치주조직 결손 부의 재건은 조직공학의 개념을 적용하는 신개념을 포함하여 몇가지 기술적 발전이 있었다. 여기에서는 치조골과 치주부착의 재건에 초점을 맞추어 좀더 광범위한 평가와 실제 술식에 대해 논의하겠다. 그중 두개 안면, 치조, 임플란트 주위 결손에 대해 rhBMP-2(recombinant human bone morphogenetic protein-2)를 적용한 실험과 초기 임상 연구에 관한 토론에 초점을 맞출 것이다.

## BMP 조직공학의 역사적 배경

Urist는 1965년에 토끼와 쥐의 근육낭 내에 탈회골 기질을 매식한 후 얻은 표본에서 신생연골과 신생골이 형성됨을 보고하였다. Urist는, 자신이 후에 BMP(Bone Morphogenetic Protein)라 명명한 골유도 물질이 이 관찰 결과의 원인이 된다는 가설을 세웠다. 그는 그 후 단백 추출물이 탈회골로부터 분리 가능하며 이 단백질이 신생골 형성의 원인이 됨을

밝혔다(Urist 등 1982, Mizutani와 Urist 1982).

BMP 연구에 있어 중요한 발달은 전기영동법을 이용하여 소 골에서 30kD의 단백질군을 식별해 낸 것이었다(Wang 등 1988). Wozney 등(1988)은 최초로 재조합 BMP(BMP-1, BMP-2, BMP-3)를 만들어냈으며 그 생화학적, 생물학적 특성과 아미노산 배열을 알아냈다. BMP-4에서 BMP-8까지의 5종류 BMP가 분리되었고 그 특성도 파악됐다. 현재 20종류 이상의 BMP가 알려져 있다.

## rhBMP-2 와 골유도능력

골유도능 평가에는 원래 골이 존재하는 곳과 멀리 떨어진 전위(ectopic site)에서의 골형성 여부가 포함된다. 전통적으로, BMP 추출물의 골형성능은 생쥐의 근육 내 매식이나 쥐의 피하 매식으로 평가해 왔다(Urist 1965, Sampath와 Reddi 1981). rhBMP-2에 의한 골유도는 일련의 복합적 과정으로 이루어진다. 이 과정은 미분화 간엽 세포(undifferentiated mesenchymal cell)가 연골모세포(chondroblast)로의 분화로 이루어진다. 연골모세포는 연골조직이 제거될 때까지 증식과 광물화(endochondral ossification)를 계속한다(그림 1). 이 일련의 과정은 연골성 광물화를 통해 골유도가 일어남을 암시한다. 그러나, 골형성은 고농도

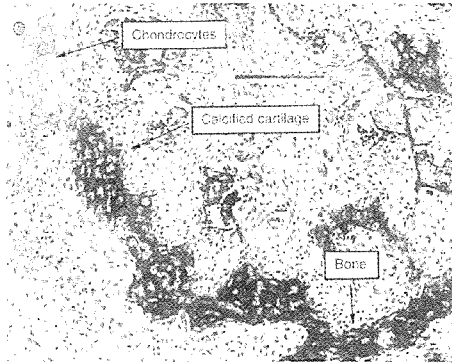


그림 1. endochondral ossification

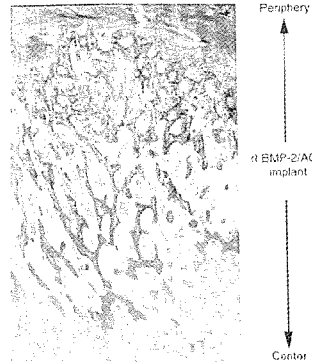


그림 2. intramembranous ossification

rhBMP-2 매식시 빠르게는 5일 후부터도 관찰될 수 있으며 이는 중간의 연골 단계 없이 간엽에서 직접 골형성이 일어남을 암시한다(Li 등 1996). 충분히 높은 농도의 rhBMP-2는 막성 골화(intramembranous ossification)를 통해 골형성을 유도할 수 있는 것 같다(그림 2).

재조합 기술은 많은 BMP들의 생물학적 활성 측정을 가능케 했다. BMP-2, 4, 5, 6, 7은 쥐의 전위 모형(ectopic model)에서 비슷한 수준의 골유도를 보이는 골유도성 물질임을 많은 연구들이 보여주었다(Sampath 등 1992, Gitelman 등 1994). 예외적으로 BMP-5는 비슷한 정도의 골형성을 유도하기 위해 상당히 더 높은 농도로 사용되어야 하는 것 같다. 대부분의 BMP들이 동물 모형에서 연골 혹은 골의 형성을 유도한다고 하지만 모든 BMP가 그런 양상을 보이는 것은 아니다. 예를 들어, BMP-6과 7은 힘줄, 인대와 비슷한 치밀 결합 조직 형성을 유도함이 관찰되었다(Wolfman 등 1997).

### rhBMP-2의 생산

BMP는 간엽세포와 같은 원시 중립 간세포(primitive, uncommitted stem cell)가 골형성에 기여하는 연골모세포나 골모세포 등과 같은 특별한 세포로 분화되는 것을 촉진시키는 인자로 작용한다

는 특성을 가진다. BMP 연구에서 초기에 해결할 수 없었던 문제는 충분한 양의 BMP를 얻을 수 없다는 것이었다. 사체의 뼈로부터 얻어지는 BMP는 골 중량에 비해 매우 적은 양이었으나(골 1kg당 0.1 $\mu$ g의 BMP) 이제는 곧 약리학의 발달로 인해 대량의 재조합 BMP(recombinant BMP)를 생산할 수 있게 되었다.

rhBMP-2 등의 재조합 BMP는 유전공학을 이용해 제조된다. 그 과정은 원하는 단백질을 표시할 유전자의 복제(cloning)로부터 시작된다. 단백질 합성기에 복제된 messenger ribonucleic acid(mRNA) 식별로 유전자를 분리한다.

일단 mRNA가 분리되고 나면 역전사 효소(reverse transcriptase)로 알려진 효소를 이용해 DNA를 역전사하는 것이 가능하다. 이렇게 역전사된 것이 바로 단백질 합성 시 이용될 상보적 DNA(complementary DNA; cDNA)이다.

BMP-2 코딩 배열을 포함한 cDNA를, 숙주세포에 접종하기 전에 플라스미드(plasmid)에 주입한다. 재조합 플라스미드는 숙주세포의 대량 배양 가능성과 생산될 단백질의 특수한 성질에 따라 각기 다른 많은 숙주 세포(세균, 진균, 포유류) 내로 주입될 수 있다. BMP-2생산에 적합한 숙주세포는 차이나시 햄스터(Chinese hamster)의 난소세포(ovary cell)이다. 재조합 플라스미드가 숙주세포

내에 주입되고 나면, 세포내에서 계속 복제된다. 동시에 숙주세포 자신도 분열하면서 다수의 유전자를 생산하게 된다. 많은 세포들이 만들어지고 고농도의 BMP-2를 함유한 세포들이 분리된다. 이렇게 선택된 세포들은 BMP-2 코딩 배열의 정확성 확인 등 일련의 입증 절차를 거친다. 숙주세포 내에서의 플라즈미드의 복제와 숙주세포 자체 복제를 통해 대량의 rhBMP-2가 얻어진다. 재조합 단백질의 약리학적 대량 생산을 위해서는 rhBMP-2를 생산할 세포의 증대 및 그것을 정제된 형태로 저장(master cell bank)하는 것이 필요하다.

### 임상전 모형의 역할

골재건 치료 효과의 안정성에 대한 지속적 연구를 위해 임상 적용과 도입 전에 생물학적 잠재성, 효용, 안정성을 평가하는 임상전 연구가 필요하다. 생물학적 잠재력을 가지며 안전하다고 보여지는 치료에 대해서는 개과 동물이나 인간의 영장류 등 중형 동물에서의 임계크기결손 모형(Critical-size defect model)을 임상전 모형으로 선택하여 임상적 잠재력과 효용을 평가한다. 임계크기결손이란 부가적 처치 없이 재건수술만 했을 때는 자발적으로 재생될 수 없는 결손을 말한다(Schmitz와 Hollinger 1986). 치주재건 치료에 대한 임계크기의 치조골연상 치주결손(Critical-size supraalveolar periodontal defect model)을 개발하고 그 특성을 규정했다(Wikesjo 등 1994). 그 후 치조골연상 치주결손 모형을 변형시켜 치조골 재생과 치과 임플란트 골유착을 연구하고 임계크기의 치조골 연상 임플란트 주위 결손 모형(Critical-size supraalveolar peri-implant defect model)의 특성을 규정했다(Caplanis 등 1997, Wikesjo 등 1999a).

어린 수컷의 beagle dog 이 이러한 모형동물로 사용되었다. 적절한 동물을 준비한 후 골연상 치주낭을 만들었는데 치조골은 외과적으로 하악 제 3,4 소구치 주위의 백악 법랑 경계에서 5-6mm 낮추었고 노출된 백악질을 제거하였다. 제 1,2 소구치와




그림 3. supra-alveolar defect model

제 1 대구치는 발치하였다. 결과적으로 형성된 치조골 연상 치주결손부는 즉시 재건 술식에 사용되었다(그림 3).

치조골 연상 치주낭은 임계크기를 가진 결손부이다. 이 모형에서 치은 판막 수술만을 시행하고, 4주간의 치유 간격 후 치조골과 백악질의 재생은 결손부 높이의 25%를 초과하지 않았다. 치유 기간을 8주로 늘려도 더 이상의 재생은 일어나지 않았고 치은을 통과하면서 최대로 덮거나(transgingival) 단정히 덮어두는(submerged)등의 창상 폐쇄 모형도 어떤 영향을 주지 못했다.

요약하면, 임계크기의 치조골 연상 치주결손 모형은 생물학적 환경의 최적상태에서 치조골과 치주부착의 재생 능력을 평가하는, 재건치료에 대한 판별용으로 고려되어야 한다. 이 모형에서 재생을 상당히 유도하는 치료는 임상적으로 연구해볼 만하다. 제한된 재생만이 이루어지는 치료는 별로 주목할 필요가 없다. 치조골 연상 치주결손에서와 같이 치조골 연상 임플란트 주위 결손 모형은 임상 적용 전 치조골 재생과 치과 임플란트 골유착 치료에 대한 평가 시험으로 고려되어질 수 있다.

### rhBMP-2 송달 체계

운반체의 이용은 결손부에서 BMP의 송달, 유지, 점진적 유리를 위해 필수적인 것 같다. 성공적인 운반체는 혈관과 세포 내로 침윤되어 BMP가 분화

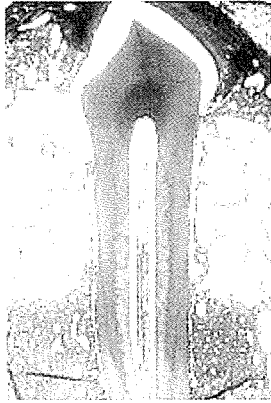
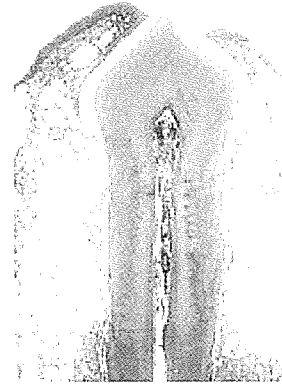


그림 4. Bio-Oss를 전달체로 사용시의 치유형태



5-1



5-2

그림 5. DBM을 전달체로 사용시의 치유형태

인자로 작용하도록 해야 한다. 이상적인 운반체는 재생 가능해야 하며, 면역 반응을 유발해서는 안되며 결손부 내로 적용이 용이해야 하고 공간을 제공하여 형성될 골의 형을 유지할 수 있도록 해야 한다. 또한, 골유도가 시작되어 확실히 골형성이 이루어지고 나면 완전히 흡수되어야 한다.

치조골 연상 치주결손모형에서 rhBMP-2의 몇 가지 운반체를 평가해 왔다(Sigurðsson 등 1996). 운반체에는 동종 동결 건조 탈회골기질(decalcified bone matrix: DBM)과 자가 혈액, 소의 탈유기화 골기질(Bio-Oss, Osteohealth)과 자가 혈액, 흡수성 I형 소 교원질 해면(absorbable collagen sponge: ACS, Integra Life Sciences), 자가 혈액과 DL-poly-lactic acid 과 텀 (PLA; Drilac, THM Biomedical), 50:50 polyglactic acid-polyglycolic acid(PLGA) 공중합체 미세 절편(BEP, Genetics Institute)과 수성 글리세롤 내 6% carboxymethyl cellulose 등이 있다. 요약하여, 6마리 beagle dog에서 대측성(contralateral) 악결손을 무작위로 선정하여 각 결손부에 rhBMP-2/DBM, rhBMP-2/ACS, rhBMP-2/Bio-Oss, rhBMP-2/PLA, rhBMP-2/BEP, DBM 단독으로(대조군) 매식했다. 8주의 치유 기간 후에 매식부의 블록 절편을 조직학적으로 평가하여 양적, 질적으로 분석했다.

rhBMP-2 복합체 매식 후 치료결과는 운반체에

따라 달라진다. Bio-Oss 매개체는 임상적으로 다루기 쉽지만 그 절편이 8주 후까지 대부분 흡수되지 않고 남아 확실히 골형성을 억제한다(그림 4). 골생성은 오히려 Bio-Oss가 매식된 바깥쪽에서 달걀 껍질처럼 관찰되었다. 흡수되지 않은 Bio-Oss 기질이 골질을 저하시키고 매식 부위의 부피를 예측할 수 없다는 점으로 인해 운반체로는 적당하지가 않다.

PLA와 PLGA 두 가지 중합체는 임상적으로 다루기가 어렵다. PLGA 매개체는 수용 가능한 골질을 보이지만 골의 양은 다양하며 이는 아마 이 재료가 공간을 잘 유지하지 못하기 때문인 듯 하다. PLA 매개체는 골의 질과 양 두 가지 면에서 모두 양호하지 못하다. PLA 매식 후에는 골소주 형성이 거의 없어 쉽게 흡수된다. 거품형 대식세포가 매식 부위에 집중적으로 축적되어 PLA는 분절화(fragmentation)되고 결국 생체 분해된다. 이런 특성으로 인해 이들 중합체는 BMP 운반체로나 골형성을 지지해 주는 용도로 바람직하지 못하다.

DBM/혈액 운반체 조합은 임상적으로 다루기 쉽다. 형태 부여가 쉽고 그 형태가 잘 유지된다. 그러나 조직학적 평가 시 골형성이 과도해서 원래의 매식부위 바깥으로까지 확장되는 것이 보였다(그림 5). 신생골의 질은 인접한 고유의 골과 비슷하다. 따라서 DBM 매개체는 Bio-Oss, PLGA, PLA보다

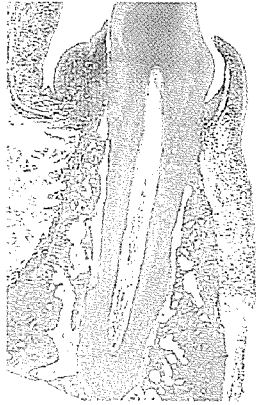

그림 6. ACS를 전달체로 사용시의 치유형상



그림 7. ACS를 전달체로 사용시의 X-ray 소견 치조골의 재생이 보임

더 많은 장점을 가진다. 그러나 충분한 양을 공급하기 어렵고 감염원을 전파할 수 있다는 점 때문에 그 임상적 적용은 제한될 수 있다.

교원질 기질이 원래 BMP 운반체인 하나, ACS는 이 모형에서 이상적인 매개체의 요구조건을 충족시킬 수 없다. 임상적으로 다루기는 쉽지만 공간 유지 능력이 부족하여 골형성 시 제한 요소가 된다(그림 6, 7).

평가된 어떤 운반체도 모든 면에서 만족스럽지는 못하며 운반체에 대한 요구 조건이 적응증별로 다를 수 있으므로 더 나은 운반체를 찾고자 하는 연구가 계속되어야 한다.

### 치조용선 결손

rhBMP-2로 골형성을 유도할 때는 공간 유지가 매우 중요함을 알 수 있다. 공간 유지가 안되는 치조골 연상 결손, 3급 치조용선 결손부에는 공간 유지를 위해 rhBMP-2와 다른 재료와의 혼합이 필요하다. 안장형 결손, 골연하 임플란트 주위 결손처럼 공간 유지가 쉬운 치조용선 결손부에서는 rhBMP-2를 운반체와 혼합하는 것이 생체역학적 관점에서 더 좋지 못하다. rhBMP-2에 기존의 GBR 술식을 함께 하는 것도 더 나은 결과를 얻는 데 도움이 안 된다. GBR은 창상 실패 위험성을 증가시키고

rhBMP-2의 재생능을 저하시킨다(Linde와 Hedner 1995, Jovanovic 등 1999, Cochran 등 1999).

### 임플란트 주위 결손

원인 인자의 존재 뿐 아니라, 임플란트 주위 결손의 크기와 형태가 재생 술식의 결과에 상당한 영향을 미친다. 치주 결손과 비슷한 면도 있지만 임플란트 주위 결손은 치조골보다 재생 잠재력이 더 적은 것 같고, 치주 결손부보다 더 잘 이환되는 것 같다(Wikesjo 등 1999a).

5마리의 beagle dog에 만들어진 임계 크기의 치조골연상 임플란트 주위 결손 모형에서 rhBMP-2가 골형성에 어떤 영향을 미치는지 평가했다(Sigurðsson 등 1997). 10mm 길이의 골 내 치과 임플란트를 감소된 무치악 하악 용선에 5mm까지만 식립하고 5mm는 치조골 연상 부위에 노출되도록 했다. 그런 다음 rhBMP-2/ACS(rhBMP-2 0.4mg/ml)와 buffer/ACS를 대측성으로 임플란트 주위 결손부에 매식했다. 4개월의 치유 기간이 주어졌다. rhBMP-2를 넣은 임플란트 주위 결손부에서는 대조군(0.5±0.3mm)에 비해 노출된 임플란트 표면을 따라 상당량의 골 형성 증가(4.2±1.0mm)를 보였다. 그러나 골-임플란트 접촉은 기존의 고유 치조골 부위와 비교했을 때 rhBMP-2로 처치한 결손부에서

더 적었다.

Cochran 등(1999)은 환상형 골연하 임플란트 주위 결손에 rhBMP-2만 매식하거나 거기에 추가로 GBR을 시행했을 때 골형성을 시험했다. 6마리의 개에서 무치악인 하악에 골 내 치과 임플란트 주변으로 골내 결손(4mm)을 만들었다. rhBMP-2/ACS(rhBMP-2 0.2mg/ml)나 buffer/ACS를 결손부에 매식했다. 그 중 절반에는 ePTFE 차단막을 이용한 GBR을 추가로 시술했다. GBR 여부에 관계없이 매개체만으로 처치한 결손부를 대조군으로 했다. 술 후 4주와 12주 째에 개를 희생했다. rhBMP-2 매식 부위에서는 제한적이기는 하나 골 충전(47% 대 34%), 골-임플란트 접촉(32% 대 16%), 골 면적(8% 대 5%) 등이 대조군에 비해 증가했다. 4주 째에는 GBR 시행 부위에서만 신생골 형성이 관찰되었다. 그러나 12주 째에는 골 면적과 골-임플란트 접촉 등에서 GBR 시행 부위와 시행하지 않은 부위 사이에 유의한 차이가 없었다. GBR 대조군은 GBR 비시행 대조군과 비교 시 골 면적과 골-임플란트 접촉면 등에서 차이가 없었다.

이상의 결과로 보아 rhBMP-2는 치조골연상 및 골내 임플란트 주위 결손부에서 임상적으로 타당한 정도로 골형성을 자극하는 것 같다. 그러나, 결손 재건은 불완전하며 그 정도 또한 다양하여 임상 적용 전에 더 많은 개발이 필요하리라 여겨진다. 주목할 만한 것은, GBR은 rhBMP-2 처치 부위에서 확실히 창상 성숙을 지연시킨다는 것이며 rhBMP-2를 처치하지 않은 대조군에서 덜 효과적인 것 같다는 것이다.

## 임플란트 주위염에 의한 결손

Hanish 등(1997b)은 인간 외 영장류를 이용한 임상모형상에서 임플란트 주위염 결손부에 rhBMP-2/ACS를 매식하였을 때 골 충전과 치과 임플란트의 골유착이 다시 일어남을 관찰했다. 4마리의 어른 붉은털 원숭이에서 상, 하악 구치부에 식립한 지 11개월 이상된, HA 코팅된 치과 임플란

트에 그 주변을 결찰하여 임플란트 주위염 병소를 만들었다. 유도된 임플란트 주위염 병소는 인간에서의 진행된 임플란트 주위염이나 복합, 환상형, 수직-수평 결손 형태에서와 그 미생물 조성이 비슷했다(Hanisch 등 1997a). 외과적으로 결손부의 피사 조직을 제거하고 임플란트 표면을 깨끗하게 만든 후 rhBMP-2/ACS를 매식하고 창상 봉합했다. 상하악 각각 1/4부위별로 대측성으로 대조군을 선정하여 buffer/ACS를 매식했다. rhBMP-2 처치부에서의 수직적 골재생은 대조군에 비해 3배나 많았다. rhBMP-2 처치한 결손은 확실히 골유착이 다시 이루어졌으나 그 백분율은 기존의 고유골에서의 골유착 백분율보다는 분명히 낮았다.

이상의 결과로 보아, 임플란트 주위 결손의 재건과, 별로 복잡하지 않은 치조 결손부 재건에 rhBMP-2의 외과적 매식은 임상적으로 유용하다(그림 8).




그림 8. 임플란트 주위염 치료시의 치유형태

## 상악동 골증강술

상악동골 증강에 이용할 골 유도제 연구 시에는 모형 선택이 중요한 것 같다. 임상전 모형과 실제 인간의 상악동하 공간과의 형태학적 차이-상악동벽의 근접도, 상악동과 치조용선 관계 등으로 인해 임상전 모형에서의 관찰 내용을 그대로 임상적으로

적용할 수는 없다.

우리는 인간 외 영장류 모형을 이용하여 rhBMP-2 매식 후 상악동하 공간에서의 골형성과 치과 임플란트 골유착을 평가했다(Hanisch 1997a). 원숭이(Cynomolgus monkey)의 상악동 해부학적 구조와 골형성 속도가 인간과 유사하여 임상전 모형으로 선택하였다. 원숭이 4마리에서 양측성으로 상악동골 증강술을 시행하고 한 쪽에는 rhBMP-2/ACS(rhBMP-2 0.4mg/ml), 다른 쪽에는 buffer/ACS를 상악동하 공간에 외과적으로 매식하였다. 3달의 치유 기간 후 증강된 상악동하 공간과 상악동 전방 고유골(대조군)에 치과 임플란트를 식립하였다. 3달의 치유 기간 후 조직학적으로 분석했을 때 대조군에 비해 rhBMP-2 처치 부위에서 더 높은 골 높이를 보였다( $6.0 \pm 0.3\text{mm}$  대  $2.6 \pm 0.3\text{mm}$ ). 골 밀도와 골-임플란트 접촉은 rhBMP-2 증강부위, 대조군 부위, 기존의 고유골 모두 비슷했다. 이 연구를 통해, rhBMP-2의 외과적 매식 후 상악동하 공간에는 상당한 수직적 골 획득이 이루어져 치과 임플란트 매식 및 골유착을 가능하게 한다는 것을 알 수 있었다(그림 9).




그림 9. 상악동 증강술시의 대조군과 실험군의 X-ray 소견

비슷한 종류의 연구로, Nevins 등(1996)은 스위스 자넨(Alpine-Saenen) 염소 6마리에서 rhBMP-2가 상악동 부위의 골 성장을 자극함을 증명하였다. 양측성으로 상악동저 거상술을 하고 한 쪽에는 rhBMP-2/ACS (rhBMP-2 1.7mg 함유), 다른 한

쪽에는 buffer/ACS(대조군)를 매식했다. 술 후 4, 8, 12주에 각각 동물을 희생했다. 3개월 후의 CT에서 대조군은 방사선 불투과성이 변하지 않거나 감소한 데 비해 rhBMP-2 매식부에서는 방사선 불투과성이 증가한 것으로 보였다. 조직학적 관찰 시 대조군에 비해 유의성있는 양의 신생골이 보였으며 정상적인 골형성 과정을 보였다. 임상적으로는 독성, 면역 반응 등 rhBMP-2/ACS 매식에 대해 어떤 심각한 부작용도 관찰되지 않았다. 이 탐험적 연구는 상악동 증강술 시 골 형성을 자극하는 데 rhBMP-2가 안전하게 사용될 수 있음을 암시하였다.

## rhBMP-2를 이용한 임상적 연구들

### 현재의 조망

현재 2가지 재조합 BMP 분자가 임상적 시도로 시험되고 있다: rhBMP-2(Genetics Institute, Sofamor-Danek Group, Yamanouchi Pharmaceutical)와 rhOP-1(Creative BioMolecules, Stryker Biotech). 초기 연구의 목적은 rhBMP-2 매식의 안전성 확립, 이 매식술의 임상적 조작성 평가, 가장 적절한 평가 기술을 결정하여 임상적으로 보다 널리 적용될 수 있게 하는 것이다.

### 상악동 골 증강술

상악동저의 골 증강에 대한 rhBMP-2/ACS(rhBMP-2 0.4mg/ml) 사용을 평가한 한 최근 논문이 있다(Boyne등 1997). 12명의 환자에서 rhBMP-2의 국소적, 전신적 안전성을 평가하고 rhBMP-2/ACS 혼합의 조작성을 검사하며 상악동내 유도된 골을 가장 정확하게 평가할 수 있는 방사선학적 방법을 결정하는 것이었다.

이 연구에서 rhBMP-2/ACS 혼합은 임상적으로 다루기 쉬우며 어떤 부작용도 없다고 보고했다. 술 후 16주 후에 12명의 환자 모두 상악동내 방사선학적으로 밀도 높은 골이 채워져 있는 것이 보였다. rhBMP-2를 이용한 상악동 증강술 후에 그 부위에 치과 임플란트를 식립했다. Core biopsy하여 매식

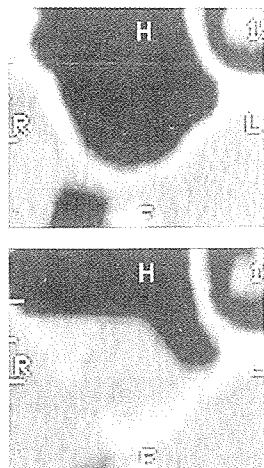


그림 10. 임상연구시 CT소견 상악동 증강술시 골재생이 보임

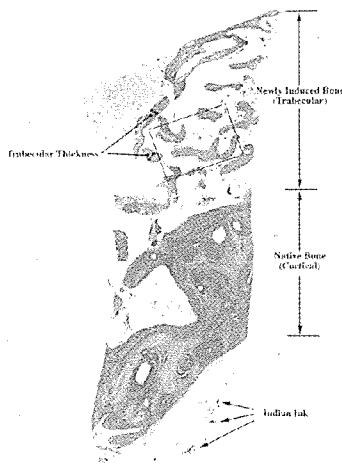


그림 11. 상악동 증강술시 골을 biopsy한 후의 조직소견

부위를 조직학적으로 평가할 수 있었다. 생검은 16 주의 치유 기간이 지나고 각기 다른 시점에서 골 내 임플란트가 매식될 때 행해졌다. 극성 광학 현미경 (polarized light microscopy) 관찰 시 미성숙 층판골 부분에서 활발한 골 재형성이 관찰되었다. 더 늦게 얻어진 시편일수록 대체로 더 많은 층판골이 보였으며 더 많은 골모세포와 골수 성분들이 보였다. 어떤 치료에서도 잔존 ACS는 없었다(그림 10,11).

#### 치조용선 보존 (Alveolar Ridge Preservation)

rhBMP-2/ACS 혼합을 발치 후 치조용선 증강이나 보존에 사용했다(Howell 등 1997). 총 12명의 환자에서 6명에는 발치 부위의 치조용선 보존을 위해 rhBMP-2/ACS를 사용하고, 6명에서는 용선 증강 술식에 rhBMP-2/ACS를 이용했다. rhBMP-2 농도는 0.4mg/ml 였지만 부위별, 환자별로 사용된 양이 달라 총 rhBMP-2 용량은 환자마다 달랐다. 발치 후 용선 보존술에 rhBMP-2를 사용한 경우 rhBMP-2 용량과 골 높이 사이에는 통계학적으로 유의한 선형 용량-반응 관계가 있었다(Fig 11). 이 연구에서는 방사선학적으로 변화를 평가하는 데 몇 가지 어려움이 있음을 알아냈으며 CT가 골 높이, 폭, 밀도 평가에 가장 믿을 수 있는 방법이라고 결

론내렸다.

저자는 rhBMP-2/ACS는 임상적 사용시 기술적 용이성과 안전성을 가지며 인간의 발치와 골 치유에 좋은 효과를 가진다고 결론내렸다.

이 연구들은 임상적 시도에 대한 토대를 제공하고 있다. rhBMP-2/ACS의 임상적 사용에 대한 초기 결과는 꽤 유망하며 편리한 사용법과 rhBMP-2/ACS 적용 후 생물학적 변화를 가장 잘 평가할 수 있는 상태에 대한 임상적 연구가 이루어지면 임플란트 치과학에 새로운 시대가 열릴 것이다. rhBMP-2 기술을 이용한 골형성 촉진능은 임상적으로 곧 실현될 것이며 치과계에 큰 반향을 일으킬 것이다.

#### 결론

임상전 및 임상 연구에 의한 검토를 통하여 rhBMP-2가 두개안면 골격 결손부에서 정상 생리학적 골형성을 유도함을 알게 되었다. 신생골은 주위 인접 고유골과 그 특성이 유사하여 치과 임플란트 식립과 골유착도 허용할 수 있다. 명백히 rhBMP-2의 골형성 능력은 운반체의 선택과 부위에 따라 좌우된다. 흡수성 교원질 해면



(Absorbable collagen sponge: ACS)을 이용한 rhBMP-2 매식은 공간 유지가 어려운 곳에서도 그 효과를 나타낸다. 현재의 연구로는 도재 및 중

합체로 이루어진 생체 재료는 rhBMP-2의 골형성 유도를 방해하는 것 같으며 송달체에 대한 연구가 더 필요하다고 본다.

## 참고 문헌

- Boyne PJ, Marx RE, Nevins M, Triplett G, Lazaro E, Lilly LC, Alder M, Nummikoski P. A feasibility study evaluating rhBMP-2/absorbable collagen sponge for maxillary sinus floor augmentation. *Int J Periodontics Restorative Dent* 1997; 17:11-25.
- Caplanis N, Sigurdsson TJ, Rohrer MD, Wikesjo UME. Effect of allogeneic, freeze-dried, demineralized bone matrix on guided bone regeneration in supra-alveolar peri-implant defects in dogs. *Int J Oral Maxillofac Implants* 1997; 12:634-642.
- Cochran DL, Schenk R, Buser D, Wozney JM, Jones AA. Recombinant human bone morphogenetic protein-2 stimulation of bone formation around endosseous dental implants. *J Periodontol* 1999; 70:139-150.
- Gitelman SE, Kobrin MS, Ye JQ, Lopez AR, Lee A, Derynck R. Recombinant Vgr-1/BMP-6 expressing tumors induce fibrosis and endochondral bone formation in vivo. *J Cell Biol* 1994; 126:1595-1609.
- Hanisch O, Tatakis DN, Rohrer MD, Wohrle PS, Wozney JM, Wikesjo UME. Bone formation and osseointegration stimulated by rhBMP-2 following subantral augmentation procedures in nonhuman primates. *Int J Oral Maxillofac Implants* 1997a; 12:785-792.
- Hanisch O, Tatakis DN, Boskovic MM, Rohrer MD, Wikesjo UME. Bone formation and reosseointegration in peri-implantitis defects following surgical implantation of rhBMP-2. *Int J Oral Maxillofac Implants* 1997b; 12:604-610.
- Hanisch O, Cortella CA, Boskovic MM, James RA, Slots J, Wikesjo UME. Experimental peri-implant tissue breakdown around hydroxyapatite-coated implants. *J Periodontol* 1997c; 68:59-66.
- Howell TH, Fiorellini J, Jones A, Alder M, Nummikoski P, Lazaro M, Lilly L, Cochran D. A feasibility study evaluating rhBMP-2/absorbable collagen sponge device for local alveolar ridge preservation or augmentation. *Int J Periodontics Restorative Dent* 1997; 17:124-139.
- Jovanovic SA, Hunt DR, Bernard GW, Spiekermann H, Wozney JM, Wikesjo UME. Bone reconstruction following implantation of rhBMP-2 with guided bone regeneration membranes in canine alveolar ridge defects. *Clin Oral Implants Res* 1999; submitted.
- Li XJ, Toriumi D, Turek TJ, Seeherman H, Francois C, Desai D, O'Grady K, Wozney JM. Healing of a canine critical sized mandibular defect with an rhBMP-2/collagen implant involves de novo bone formation without chondrogenesis. *J Bone Min Res* 1996; 11:Abstract #T319 (page S379).
- Linde A, Hedner E. Recombinant bone morphogenetic protein-2 enhances bone healing, guided by osteopromotive e-PTFE membranes: an experimental study in rats. *Calcif Tissue Int* 1995; 56:549-553.
- Mizutani H, Urist MR. The nature of bone morphogenetic protein (BMP) fractions derived from bovine bone matrix gelatin. *Clin Orthop* 1982; 171:213-223.
- Nevins M, Kirker-Head C, Nevins M, Wozney JM, Palmer R, Graham D. Bone formation in the goat maxillary sinus induced by absorbable collagen sponge implants impregnated with recombinant human bone morphogenetic protein-2. *Int J Periodontics Restorative Dent* 1996; 16:8-19.
- Sampath TK, Reddi AH. Dissociative extraction and reconstitution of extracellular matrix components involved in local bone differentiation. *Proc Natl Acad Sci USA* 1981; 78:7599-7603.
- Sampath TK, Maliakal JC, Hauschka PV, Jones WK, Sasak H, Tucker RF, White KH, Coughlin JE, Tucker MM, Pang RH, et al. Recombinant human osteogenic protein-1 (hOP-1) induces new bone formation in vivo with a specific activity comparable

## 참고 문헌

- with natural bovine osteogenic protein and stimulates osteoblast proliferation and differentiation in vitro. *J Biol Chem* 1992; 267:20352-20362.
- Schmitz JP, Hollinger JO. The critical size defect as an experimental model for craniomandibulofacial nonunions. *Clin Orthop* 1986; 205:299-308.
  - Sigurdsson TJ, Nygaard L, Tatakis DN, Fu E, Turek TJ, Jin L, Wozney JM, Wikesjo UME. Periodontal repair in dogs: Evaluation of rhBMP-2 carriers. *Int J Periodontics Restorative Dent* 1996; 16:525-537.
  - Sigurdsson TJ, Fu E, Tatakis DN, Rohrer MD, Wikesjo UME. Bone morphogenetic protein-2 enhances peri-implant bone regeneration and osseointegration. *Clin Oral Implants Res* 1997; 8:367-374.
  - Urist MR. Bone: formation by autoinduction. *Science* 1965; 150:893-899.
  - Urist MR, Lietze A, Mizutani H, Takagi K, Triffitt JT, Amstutz J, DeLange R, Termine J, Finerman GA. A bovine low molecular weight bone morphogenetic protein (BMP) fraction. *Clin Orthop* 1982; 162:219-232.
  - Wang EA, Rosen V, Cordes P, Hewick RM, Kriz MJ, Luxenberg DP, Sibley BS, Wozney JM. Purification and characterization of other distinct bone-inducing factors. *Proc Natl Acad Sci USA* 1988; 85:9484-9488.
  - Wang EA, Rosen V, D'Alessandro JS, Bauduy M, Cordes P, Harada T, Israel DI, Hewick RM, Kerns KM, LaPan P, Luxenburg DP, McQuaid D, Moutsatos IK, Nove J, Wozney JM. Recombinant human bone morphogenetic protein induces bone formation. *Proc Natl Acad Sci USA* 1990; 87:2220-2224.
  - Wikesjo UME, Kean CJC, Zimmerman GJ. Periodontal repair in dogs: Supraalveolar defect models for evaluation of safety and efficacy of periodontal reconstructive therapy. *J Periodontol* 1994; 65:1151-1157.
  - Wikesjo UME, Hanisch O, Sigurdsson TJ, Caplanis N. Application of rhBMP-2 to alveolar and periodontal defects. In Lynch SE, Genco RJ, Marx RE (eds) *Tissue Engineering: Applications in Maxillofacial Surgery and Periodontics*. Chicago: Quintessence Publishing Company 1999a:269-286.
  - Wikesjo UME, Guglielmoni PG, Promsudthi A, Cho K-S, Trombelli L, Selvig KA, Jin L, Wozney JM. Periodontal repair in dogs: Effect of rhBMP-2 concentration on regeneration of alveolar bone and periodontal attachment. *J Clin Periodontol* 1999b; 26:392-400.
  - Wolfman NM, Hattersley G, Cox K, Celeste AJ, Nelson R, Yamaji N, Dube JL, DiBlasio-Smith E, Nove J, Song JJ, Wozney JM, Rosen V. Ectopic induction of tendon and ligament in rats by growth and differentiation factors 5, 6, and 7, members of the TGF-beta gene family. *J Clin Invest* 1997; 100:321-330.
  - Wozney JM, Rosen V, Celeste AJ, Mitscock LM, Whitters MJ, Kriz RW, Hewick RM, Wang EA. Novel regulators of bone formation: molecular clones and activities. *Science* 1988; 242: 1528-1534.