대퇴골두 부위에 발생한 양성 골 종양에 대한 경피적 고주파치료 (증례보고)

성균관대학교 의과대학 정형외과학교실

서재곤 · 김응수

서론: 대퇴골 근위부에 발생하는 종양은 양성일지라도 수술적 병변의 제거시 관절내 도달이 필요하거나 대퇴골 경부에 손상을 줄 수 있는 등 주위 고관절의 구조 및 기능을 위협할 수 있어 그 예후가 좋지 않을 수 있고 치료에 어려움이 있으나 고관절부의 동통을 유발하는 양성 골종양의 치료는 비관혈적 수술이 현재로는 거의 불가능하다. 최근 CT등을 이용한 경피적 절제술, 경피적 고주파 열치료등 비교적 덜 침습적인 치료법에 대한 관심과 연구가 증가하고 있으나, 아직까지는 대퇴골 근위부 종양중 비교적 흔한 유골골종(osteoid osteoma)에 국한된 연구가 대부분이다.

이에 저자는 대퇴골두내 발생한 내연골종 및 피질골내 연골종을 경피적 고주파 열치료를 통해 치료한 후 이를 보고하는 바이다.

증례:

-증례1-

31세 여자환자로 1년 전부터 시작된 우측 둔부 및 서혜부 외측의 통증을 주소로 내원하였다. 사무직 여성으로 과거력 및 가족력 상 특이 소견 없었으며 통증의 양상은 간헐적으로 야간에 심해지는 양상으로 통증 발현 시에는 체중 부하하기 힘든 정도였다. 통증에 대해 수개월간 대증적 치료를 시행하였으나 수일에서 수주 후 재발되는 양상이었으며 비스테로이드성 소염 진통제에 비교적 효과가 있었으나 내원 시에는 증상이 점차 심해지며 지속적인 양상으로 소염진통제가 계속적으로 필요하였다. 이학적 소견상 우측 고관절의 운동제한은 없었으나 Patrick 검사 양성이었으며 내회전시 불쾌감을 호소하였다. 단순 방사선 검사상 우측 대퇴 골두 부위에 주변으로 경화상을 보이는 방사선 투과성 병변이 관찰되었으며, MRI상 T1WI와 T2WI에서 낮은 신호강도를 보이면서 1.5×1 cm 크기로 경계가 비교적 분명하였고 주변에 반응성 부종이 관찰되어. 유골골종의 가능성이 큰 것으로 보아 고주파열치료를 시행하기로 하였으며 전신마취하에서 먼저 CT시행 하에 세침 생검을 실시한 후 Radionics® 고주파침을 삽입하여 병변 중앙에 위치시킨 후 80℃ 평균모드으로 6분간 고주파 열 치료 시행하였으며 시행 중 다른 합병증은 발생하지 않았다. 환자는 마취에서 의식이 돌아온 직후와 술 후 14시간 후에 통증 전혀 호소하지 않았으며 술후 1일째 체중 부하시 통증 없는 것 확인 후 퇴원 조치하였으며 술 후 3주 뒤 MRI로 병변 부위 관찰하였으며, 이때 병변부위 소실된 것 확인할 수

※통신저자: 서 재 곤
서울특별시 강남구 일원동 50번지 135-710
삼성서울병원 정형외과학교실
Tel: 02) 3410-3509, Fax: 02) 3410-0061, E-mail: seo@smc.samsung.co.kr

있었다. 술 후 15개월째 환자는 일상 생활에 지장없었으며 통증 호소하지 않았다. 조직 검사 결과는 피질골내 연골종으로 확인되었다.

-증례 2-

56세 여자환자로 3개월 전부터 시작된 좌측 둔부 및 대퇴부 외측의 통증을 주소로 내원하였다. 통증은 주로 밤에 악화되었으며 1달 전부터 통증 심해지고 지속되는 양상으로 타 병원에서 아스피린으로 통증 조절되었고 유골 골종 의심 하에 본원으로 전원되었다. 과거력이나 가족력상 특이사항 없었으며 이학적 검사상 고관절 운동 범위 제한은 없었으나 외전과 내회전시 좌측 서혜부에 통증을 호소하였다. 단순 방사선 소견상 좌측 대퇴골두 하방 내측으로 석회화를 동반하고 주변 경화상을 보이는 방사선 투과성 병변이 관찰되었으며 MRI상 T1WI와 T2WI에서 비교적 낮은 신호강도를 보이는 양상으로, 유골골종의 가능성이 높은 것으로 보아 고주파 열치료를 시행하기로 하였으며 전신 마취 후 CT시행 하에 먼저 세침 조직 검사를 실시한 후 Radionics® 고주파침 삽입 후에 평균 모드 80℃로 6분간 열 치료 시행하였고 환자는 마취에서 회복 후 즉시 통증 감소 보였으며 시술 후 1일째 이학적 검사 및 체중 부하 시행하였을 때 통증이 없는 것을 확인한 후 퇴원 조치 할 수 있었으며 술 후 1달째 MRI검사를 통해 병변이 사라지고 성공적으로 시술을 시행하였음을 확인할 수 있었으며 이후 시술 3개월째로 통증호소없었고 이학적소견상 정상이었다. 조직검사결과는 내연골종으로 확인되었다.

결론: 저자들은 수술적으로 치료가 비교적 어려운 대퇴 골두 부위에 발생한 피질골내 연골종과 내연골종에 대해 경피적 고주파열치료를 시행한 후 이를 보고하는 바이며 동통을 유발하는 유골 골종 이외의 다른 양성골 종양에 대해 치료 계획시 그 도달이 어렵거나 술 후 주위 구조물과 관절의 불안정성등의 합병증이 유발될 수 있는 경우 그 적응증의 확대를 신중히 고려해야 할 것이다.

색인 단어: 대퇴골두, 피질내 연골종, 내연골종, 경피적 고주파열치료

서 론

대퇴골 근위부에 발생하는 종양은 양성일지라도 수술적으로 병변의 제거 시 관절내 도달이 필요하거나 대퇴골 경부에 손상을 줄 수 있는 등 주위 고관절의 구조 및 기능을 위협할 수 있어 그 예후가 좋지 않거나 치료에 어려움이 있고 고관절부의 동통을 유발하는 양성 골종양의 치료는 비관혈적 수술이 현재로는 거의 불가능하다. 최근 CT등을 이용한 경피적 절제술, 경피적 고주파 열치료등 비교적 덜 침습적인 치료법에 대한 관심과 연구가 증가하고 있으나 아직까지는 대퇴골 근위부 종양중 비교적 흔한 유골골종(osteoid osteoma)에 국한된 연구가 대부분이다. 이에 저자들은 대퇴 골두 내 발생한 내연골종 및 피질골내 연골종을 경피적 고주파 열치료를 통해 치료 한 후 이를 보고하는 바이다.

증 례

-증례1-

31세 여자환자로 1년 전부터 시작된 우측 둔부 및 서혜부 외측의 통증을 주소로 내원하였다. 사무직 직장 여성으로 과거력 및 가족력 상 특이소견 없었으며 통증의 양상은 간헐적으로 야간에 심해지는 양상으로 통증 발현 시에는 체중을 부하하기 힘든 정도였다. 통증에 대해 수개월간 대증적 치료를 시행하였으나 수일에서 수주 후 재발되는 양상이었으며, 비스테로이드성 소염진통제에 비교적 효과가 있었으나 내원 시에는 증상이 점차 심해지며 지속적인 양상으로 소염 진통제가 계속 필요하였다. 이학적 소견상 우측 고관절의 운동제한은 없었으나 Patrick

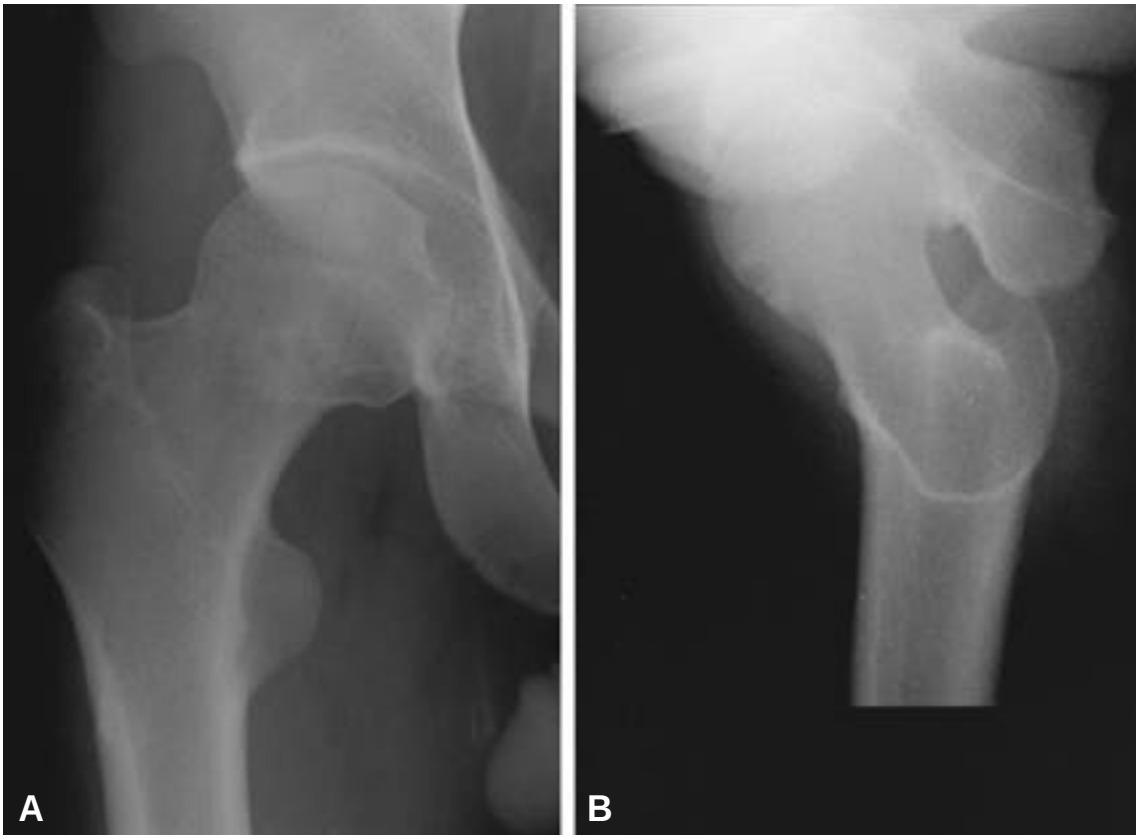

Fig. 1. Radiolucent area surrounded by scherotic rim mimicked osteoid osteoma. That was proven to be an intracortical chondroma pathologically (**A**: AP view, **B**: Latetal view).

검사 양성이었으며 내회전 시 불쾌감을 호소하였다. 단순 방사선 검사상 우측 대퇴 골두 부위에 주변으로 경화상을 보이는 방사선 투과성 병변이 관찰되었으며(Fig. 1), MRI상 T1WI와 T2WI에서 낮은 신호강도를 보이면서 1.5×1 cm크기로 경계가 비교적 분명하였고 주변에 반응성 부종이 관찰되어(Fig. 2). 유골 골종의 가능성이 큰 것으로 보아 고주파 열치료를 시행하기로 하였으며 전신 마취 하에서 먼저 CT시행 하에 세침 생검을 실시한 후 Radionics® 고주파침을 삽입하여 병변 중앙에 위치시킨 후 80℃ 평균 모드으로 6분간 고주파 열 치료 시행하였으며 시행 중 다른 합병증은 발생하지 않았다(Fig. 3). 환자는 마취에서 의식이 돌아온 직후와 술 후 14시간 후에 통증을 전혀 호소하지 않았으며 술 후 1일째 체중 부하시 통증 없는 것 확인 후 퇴원 조치하였으며 술 후 3주뒤 MRI로 병변 부위 관찰하였으며(Fig. 4) 이때 병변 부위 소실된 것 확인할 수 있었다. 술 후 15개월째 환자는 일상생활에 지장없었으며 통증호소하지 않았다. 조직검사결과는 피질골내 연골종으로 확인되었다(Fig. 5).

-증례 2-

56세 여자환자로 3개월 전부터 시작된 좌측 둔부 및 대퇴부 외측의 통증을 주소로 내원하였다. 통증은 주로 밤에 악화되었으며 1달 전부터 통증이 심해지고 지속되는 양상으로 타 병원에서 아스피린으로 증상이 조절되었고 유골골종 의심 하에 본원으로 전원되었다. 과거력이나 가족력상 특이 사항 없었으며 이학적 검사상 고관절 운동 범위 제한은 없었으나 외전과 내회전시 좌측 서혜부에 통증 호소하였다. 단순 방사선 소견상 좌측 대퇴 골두 하방 내측으로 석회화를 동반하고 주변 경화상을 보이는 방사선투과성 병변이 관찰되었으며(Fig. 6) CT상 병변 중심의 공동과 이를 둘러싸는 석회화 소견이 명확하여,

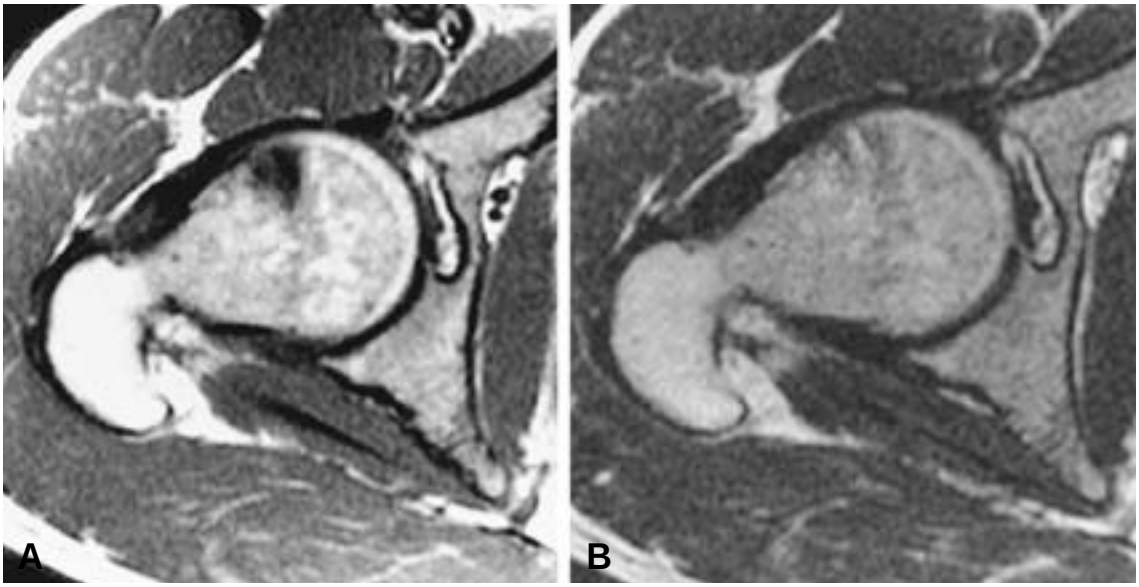

Fig. 2. T1,T2WI shows a lesion having low and mixed signal in the anterior aspect of the femoral head mimicking osteoid osteoma (**A**:T1WI, **B**:T2WI).

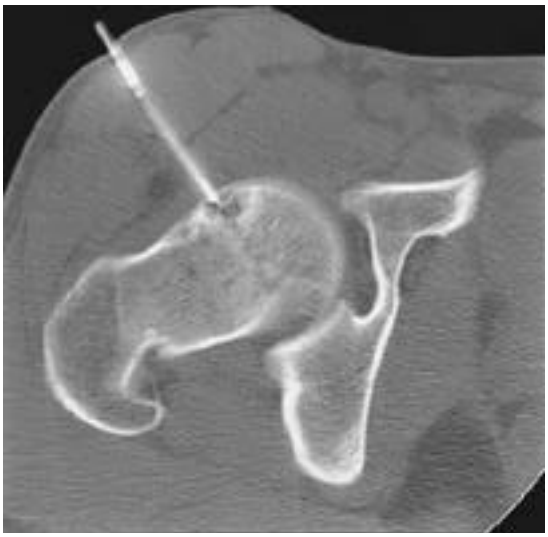

Fig. 3. Radionics® probe is positioned in the center of the lesion. 80℃ heat was applied for 6 minutes on average mode.

유골 골종의 가능성이 높은 것으로 보아 고주파 열치료를 시행하기로 하였으며 전신 마취 후 CT시행하에 먼저 세침 조직 검사를 실시한 후 Radionics® 고주파침 삽입 후에 평균 모드 80℃로 6분간 열치료를 시행하였고(Fig. 7) 환자는 마취에서 회복 후 즉시 통증 감소 보였으며 시술 후 1일째 이학적 검사 및 체중 부하 시행하였을 때 통증없는 것 확인 후 퇴원조치할수 있었으며 술후 1달째 MRI검사를 통해 병변이 사라지고 성공적으로 시술을 시행하였음을 확인할 수 있었으며(Fig. 8) 이후 시술 3개월째로 통증호소없었고 이학적소견상 정상이었다. 조직검사 결과는 내연골종으로 확인되었다(Fig. 9).

고 찰

대퇴골 근위부에 발생한 종양은 그 위치나 주위 구조물에 의해 그 제거가 용이하지 않으며 제거시 관절내 조작이 필요한 경우가 많으며, 대퇴경부에 손상이 야기될 수 있으므로 골 이식이나 내고정등의 추가 시술이 고려되어야 하고 술 후 화농성관절염, 대퇴 골두 무혈성괴사, 관절운동장애, 이소성 석회화등의 심각한 합병증을 일으킬 수 있다. 특히 대퇴골두에 근접해 있을 경우 이를 피하기 위한 우회적 술기가 보고되고 있으나[1] 이역시 위의 합병증으로부터 자유롭지 않다. 이에 Muscolo 등[2]은 대퇴 근위부 유골 골종등 일부 종양에 대해 CT를 이용한 경피적 절제술이 효과적임을 보여주었고 수술적 기법에 비해 훨씬 비 침습적 치료임을 강조하였는데 시술 후 제거된 골 범위에 따라 최대 5주까지 완전 체중 부하를 제한하는 것이 필요하였다. 이후 고주파

Fig. 4. MRI was taken 3 weeks after the ablation procedure indicating the lesion had been destroyed accompanying fibrosis and edema (A:T1WI, B:T2WI).



Fig. 5. Microscopically this lesion contains benign appearing chondrocyte under cortical bone area (H&E, X400)

열치료와 수술적 치료의 비교문헌이 보고되고 있으며 Campanacci 등[3]에 의하면 일차 치료율(primary cure rate)이 경피적 방법(percutaneous technique)과 병소주위 제거방법(unroofing technique)을 비교시 각각 83%와 100%라고 보고 하고 경피적 방법(percutaneous technique)의 경우 골반과 근위대퇴부에 발생한 유골골종 치료에 좋은 방법이라고 하였다. Rosenthal[4] 등에 의한 외과적 절제와 경피적 고주파 절제술을 비교한 바에 의하면 외과적 절제술의 경우 9년 추적관찰 동안 9%의 재발을 관찰할 수 있었으며, 경피적 고주파 절제술의 경우 3.4년 추적관찰동안 12%의 재발이 발생하였으나 양군간에 통계적 유의성은 없다고 보고하였다. 그러나 이러한 문헌들은 그 대상이 유골 골종에 국한되어 있으며 유골 골종이외의 종양 병변에 대한 경피적 고주파 열치료를 시행한 예는 국내외의 문헌고찰상 찾아볼 수가 없었다.

내연골종과 피질골내 연골종은 골간단에 남겨진 전위된 골단 성장판 연골 세포가 골이 성장함에 따라 이 연골 세포의 이상 성장으로 발생되는 것으로 생각된다[5]. 발생 빈도에 있어서 남녀 차이는 없으며 호발 연령은 10~50세로, 평균 발생연령은 35세이며[6], 주로 수부에 발생하는 것으로 되어있다. 치료의 목적은 조직학적 진단을 얻고 골절의 가능성을 제거하며, 진행되는 병변을 제거하고 통증등 증상의 소멸에 있다. 치료방법으로는 단순 소파술, 화학적 소작술, 소파술 후 공간을 골 형성단백(bone morphogenic protein)으로 충진하는 방법, 소파술 후 동종골 이식, 자가골 이식등이 있을 수 있으며 지금까지는 소파술 후 골이식을 하는 것이 골결손의 치유를 신속히 하며 골의 안정성을 얻을 수 있는 방법이 되겠다[7]. 그러나 대퇴골 근위부에 발생한 연골종의 경우에 있어서는 수술적 접근방법에 따른 여러 부작용이 우려되므로 최근 그 유효성이 부각되고 있

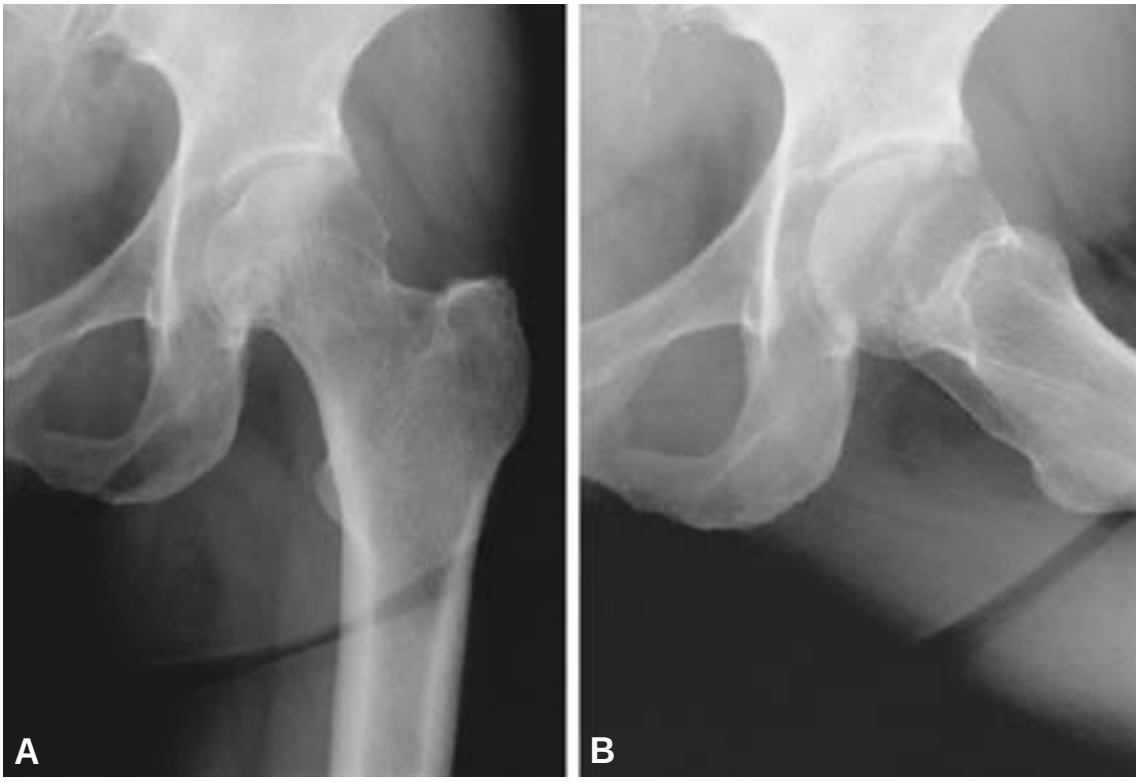

Fig. 6.A. Surrounded by sclerotic margin is the lesion around the femur head. **B**. Frog-leg lateral view also shows a radiolucent lesion with peripheral sclerosis.

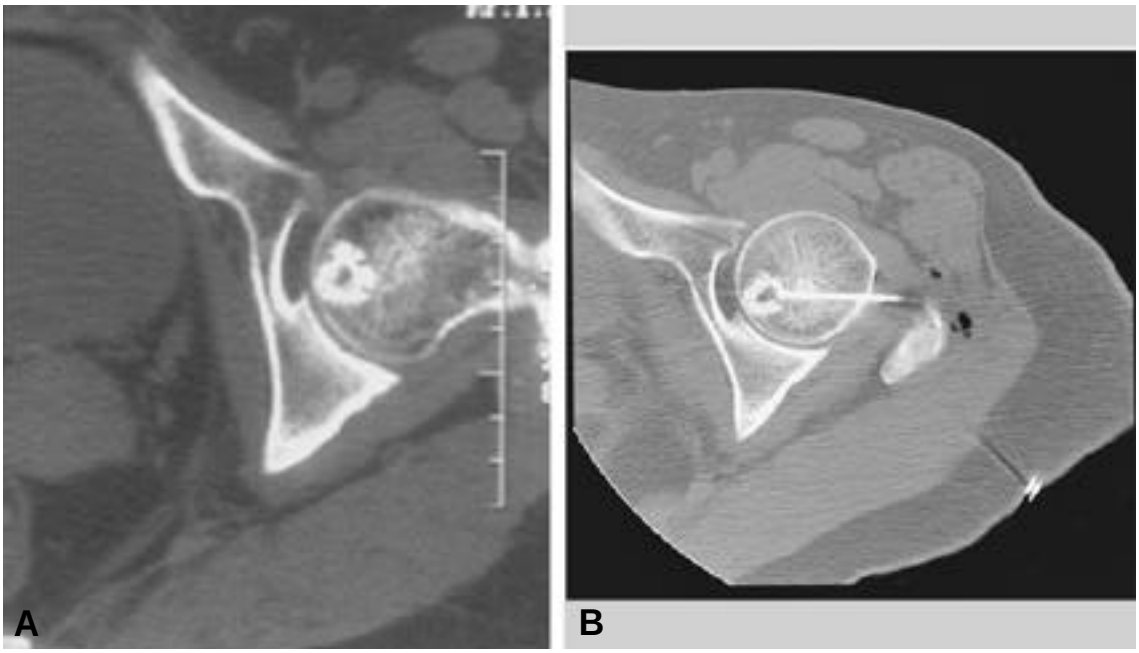

Fig. 7.A. Densely calcified lesion was observed in the left femoral head adjacent to the articular surface. **B**. Radionics® probe was inserted via greater trochanteric area through femoral neck.

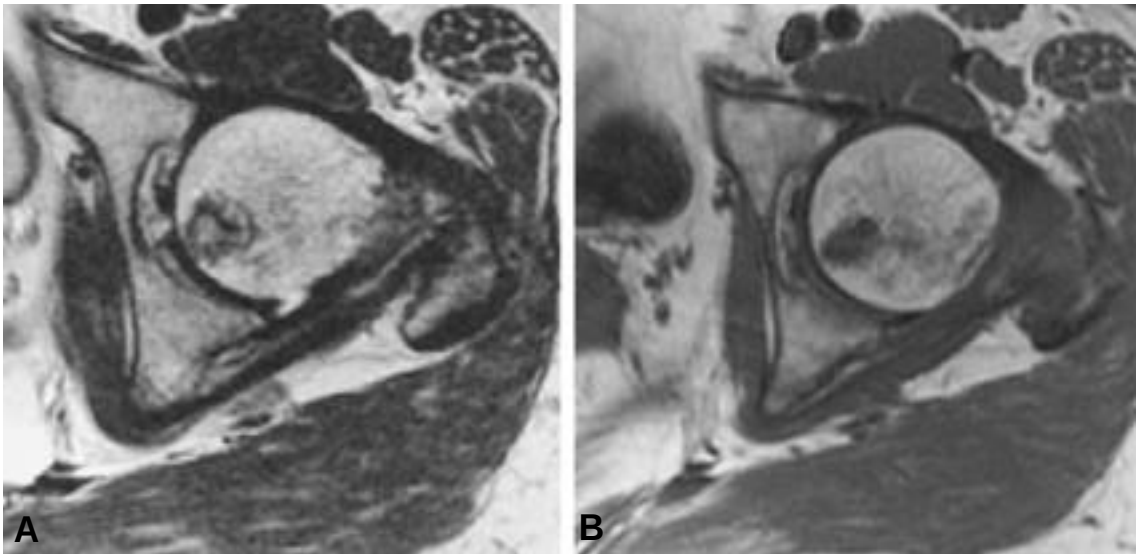

Fig. 8. MRI images were taken 3 weeks after therapy, indicating destruction of the previous lesion (**A**:T1WI, **B**:T2WI).

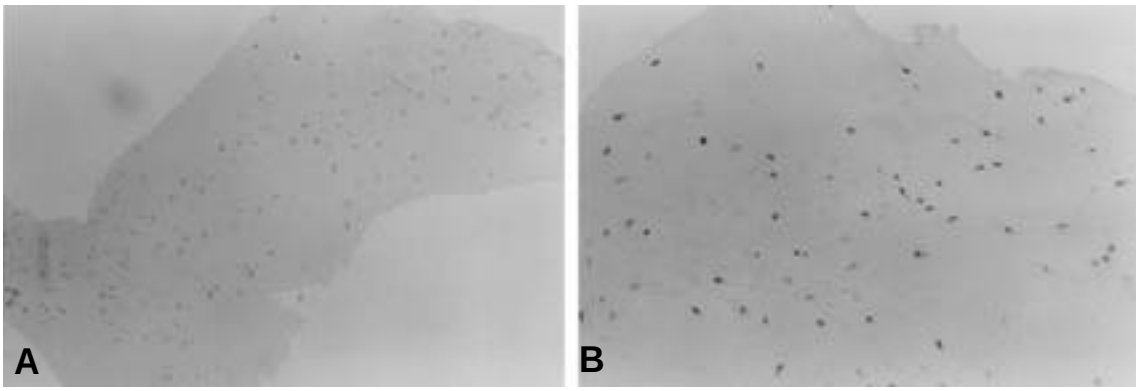

Fig. 9. Microscopic examination reveals scattered chondrocytes in the lesion compatible with enchondroma (**A**:H&E, X40, **B**:H&E, X400)

는 경피적 고주파 열치료의 적용이 조심스럽게 시도될 수 있겠으며 본 예에서는 유골골종에서의 적용과 마찬가지로 탁월한 임상적 효과를 관찰할 수 있었으며 이후 병변과 증상의 재발 및 추가 질환 발생에 대한 가능성을 간과하지 않고 추시 관찰 중에 있다.

결 론

저자들은 수술적으로 치료가 어려운 대퇴골두 부위에 발생한 피질골내 연골종과 내연골종에 대해 경피적 고주파 열치료를 시행한 후 이를 보고하는 바이며 동통을 유발하는 유골 골종이외의 다른 양성골종양에 대해 치료 계획시 그 도달이 어렵거나 술 후 주위 구조물의 손상과 관절 불안정성등의 합병증이 유발될 수 있는 경우 그 적응증의 확대를 신중히 고려해야 할 것이다.

REFERENCES

1) **Robin GC, Margulies JY, Sucher E**.: An extra-articular approach to intracapsular lesions of the femoral neck. *J Orthop Surg Tech*, 2-2:137-45, 1986.
2) **Muscolo DL, Velan O, Pineda Acero G**: Osteoid osteoma of the hip. Percutaneous resection guided

by computed tomography. *Clin Orthop*, Jan;(310):170-5, 1995

3) **Campanacci M, Ruggieri P, Gasbarrini A, et al**.: Osteoid osteoma: direct visual identification and intralesional excision of the nidus with minimal removal of bone. *J Bone Joint Surg Br*. 81-B: 814-20, 1996.
4) **Daniel I. Rosenthal, Francis J. Hornicek**: Percutaneous radiofrequency coagulation of osteoid osteoma compared with operative treatment. *J.Bone Joint Surg Br*. Apr;83(3):391-6, 2001.
5) **Milgram JW**: The origins of osteochondromas and enchondromas. *Clin Orthop*, 174:264-284, 1983.
6) **Ennecking WF**.: Cartilagenous lesion in bone. In Ennecking WF, Musculoskeletal tumor surgery, New York, *Churchill Livingstone*, 875-892,1983.
7) **Bouer RD, Lewis MM, Posner MA**: Treatment of enchondroma of the hand with allograft. *J Hand Surg*, 13A:908-915,1988.

Abstract

Percutaneous Radiofrequency Therapy of Benign Bone Tumors in the Femoral Head

Jai-Gon Seo, M.D., Eung-Soo Kim, M.D.

Department of Orthopedic Surgery, Samsung Medical Center Sungkyunkwan University School of Medicine, Seoul, Korea

Purpose: To report two cases of bone tumors other than osteoid osteoma in the proximal femur and treated with percutaneous high frequency radioablation method.

Cases: We reviewed two cases with intracortical chondroma and enchondroma in the femoral head retrospectively. The patient with intracortical chondroma was a thirty one year old woman and had suffered right hip pain of 1 year duration. The lesion was located in the head of right femur and treated with CT guided percutaneous high frequency radioablation after needle biopsy under general anesthesia. The symptom was gone immediately after the procedure and was discharged postop. 1 day. 15 months has passed without symptom recurrence. Second case having enchondroma, was 56 year old woman complaining of gluteal area pain for 3 months. Radiologic evaluation showed osteolytic lesion with sclerotic rim on the inferior portion of the left femoral head. She received a same therapy with CT guided radiofrequency ablation following needle biopsy. She reported dramatic pain relief after the procedure and was discharged postop. 1 day. No symptom has occurred for 3 months until now.

Conclusion: We present 2 cases of bone tumor occurred in the hip joint area other than osteoid osteoma which were treated with CT guided radiofrequency ablation.

Key Words: Femoral head,, Intracortical chondroma, Enchondroma, High frequency radioablation

Address reprint requests to
Jai-Gon Seo, M.D.
Department of Orthopedic Surgery, Samsung Medical Center Sungkyunkwan University School of Medicine
50 Ilwon-dong, Kangnam-gu, Seoul 135-710, Korea
TEL : 82-2-3410-3509, FAX : 82-2-3410-0061, E-mail : seo@smc.samsung.co.kr