

□ 증 례 □

Cyclosporin 치료로 호전된 비특이성 간질성 폐렴 1예

아주대학교 의과대학 호흡기 내과학교실

안상미, 조숙경, 임승관, 송영준, 최준혁
신승수, 오윤정, 최영화, 박광주, 황성철

=Abstract=

A Case of Nonspecific Interstitial Pneumonitis Improved After Cyclosporin Therapy

Sang Mi Ahn, M.D., Suk Kyoung Jo, M.D., Seung Kwan Lim, M.D.,
Young Jun Song, M.D., Jun Hyuk Choi, M.D., Seung Soo Sheen, M.D.,
Yun Joung Oh, M.D., Young Hwa Choi, M.D.,
Kwang Ju Park, M.D., Sung Chul Hwang, M.D.

Department of Pulmonary and Critical care, Ajou University School of Medicine

Idiopathic interstitial pneumonia is a group of lung disease classified by clinical, radiological and pathologic findings. Steroid is described in many reports as an effective treatment for the idiopathic interstitial pneumonitis. For the treatment of steroid non-responders, immuno-suppressive or cytotoxic agents are used as second line drug of choice. We experienced a case of nonspecific interstitial pneumonitis who was treated initially with glucocorticoid and antibiotics without effects, but later did respond to cyclosporin treatment.

This 63 year-old patient was admitted due to dyspnea, cough, and sputum production. He was started on glucocorticoid and antibiotics after he was diagnosed as having nonspecific interstitial pneumonitis by open lung biopsy. The initial steroid treatment was not effective, however, after cyclosporin treatment, the patient showed clinical and radiologic improvements. (*Tuberculosis and Respiratory Diseases* 2003, 55:631-635)

Key words : nonspecific interstitial pneumonitis, steroid, cyclosporin.

Address of correspondence :

Sung Chul Hwang, M.D.

Department of Pulmonary and Critical care,

Ajou University School of Medicine, Suwon, 442-721, Korea

Phone : 031-219-5123 Fax : 031-219-5124 E-mail : schwang@ajou.ac.kr

서 론

간질성 폐질환은 다양한 임상양상, 방사선적 및 병리적 소견을 바탕으로 구분되어지는 비 균일적인 질환 군으로, 최선의 치료에 대해 공통된 의견 일치기가 아직 확립되어 있지 않은 상태이다¹⁻⁴. glucocorticoid는 간질성 폐질환의 폐포염의 치료에 있어서 주 치료제로 여겨지고 있으나 치료 효과는 높지 않다. glucocorticoid를 치료제로 사용 중임에도 불구하고 환자의 임상적 증상의 악화가 진행되는 경우 이차 치료제로서 cyclophosphamide 또는 azathioprine등의 면역 억제제가 추가로 사용되며 이 외에도 methotrexate, cyclosporin, penicillamine, colchicine등이 시도되고 있다^{1,4}. 저자 등은 개흉 폐 생검을 통해 비특이성 간질성 폐렴(nonspecific interstitial pneumonitis)이 확진된 환자에서 glucocorticoid 치료에 반응을 보이지 않아 cyclosporin 치료 후, 환자의 임상적 증상 및 방사선학적 소견이 호전된 예를 경험하여 보고하는 바이다.

증 례

환 자 : 63세, 남자, 라○○

주 소 : 내원 10일 전부터 지속된 호흡곤란과 기침, 객담

현 병력 : 상기 남환은 내원 10일 전부터 기침, 객담, 열감, 오한 증상과 동반된 호흡곤란 증상이 있어 폐렴 의심 하에 개인 의원에서 입원치료 하였으나 증상이 호전되지 않았으며 흉부 방사선 검사상 간질성 폐질환이 의심되어 본원으로 전원 되었다.

과거력 및 가족력 : 10년 전 당뇨병을 진단받고 경구 혈당 저하제(Glimepiride 2mg qd) 복용 중이었다. 환자는 30갑년의 흡연력과 월 1회 소주 한 병 정도 마시는 음주력 인연이며 10년 전부터 급역

및 금주 하였다.

이학적 소견 : 내원 시 혈압 140/64 mmHg, 맥박수 분당 107회, 호흡수 분당 22회, 체온 37.5°C 였고 급성 병색을 보였으나 의식은 명료하였다. 피부는 따뜻하고 건조하였으며 이상 발진 또는 청색증은 관찰 되지 않았다. 흉부 청진 상 전 폐야에서 탁음 청진되었고 양 폐하부의 건성 수포음이 청진되었으며 천명음이나 통음은 들리지 않았다. 심음은 규칙적이었으며 심잡음은 들리지 않았다. 복부 소견 상 정상 장음에 압통은 없었으며 간이나 비장은 촉지 되지 않았다. 경정맥 확장 소견은 없었다.

검사실 소견 : 내원 당시 말초 혈액 검사 상 혈색소 10.2 g/dl, 적혈구 용적율 30.7 %, 백혈구 8,310/mm³ (호중구 82.3 %), 혈소판 467,000 / μ l 였다. 혈액 화학 검사 상 혈청 요소 질소 10.8 mg/dl, 크레아티닌 1.1 mg/dl, 혈청 AST 48 U/L, ALT 29 U/L, 총단백 5.7 g/dl, 알부민 2.6 g/dl, 이었고 혈액 응고 검사 및 전해질 검사는 정상이었다. 동맥혈 가스 검사 상 pH 7.488, PaCO₂ 26.5 mmHg, PaO₂ 60.5 mmHg, HCO₃ 19.7 mmol/L, 산소포화도 93.6 % 였다. 내원 시 시행한 혈액 배양 검사 및 요 배양 검사 상 동정된 균은 없었다.

면역학적 검사 상 항 핵 항체 음성, anti double strand DNA antibody 음성, rheumatoid factor < 20.0 U/ml, C3 125 mg/dl, C4 31 mg/dl IgG 1200 mg/dl, IgM 57 mg/dl 로 정상 소견 보였으나 IgA 609 mg/dl (93-365)로 증가되어 있었다.

방사선 소견 : 흉부 방사선 검사 상 간유리 혼탁 및 폐 경화 소견이 주로 양 폐하부에서 관찰되는 소견 보였고(Fig. 1.) 흉부 전산화 단층 촬영상 주로 양측 폐 하 엽의 주변부에서 벌집 양 소견(honeycombing appearance)이 관찰되었다.

치료 및 임상경과 : 내원 당일부터 폐렴 의심 하에 cefoperazone/ sulbactam(2g bid), Netilmicin sulfate(300mg qd), clindamycin(0.6g tid)로 항생제

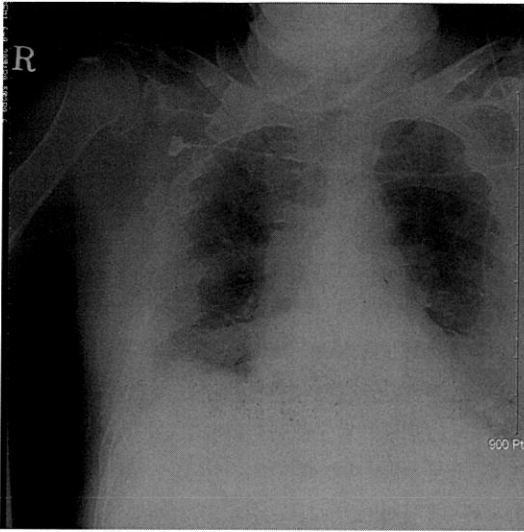


Fig. 1. Initial Chest X ray : ground glass opacity and consolidation in both lower lung zone

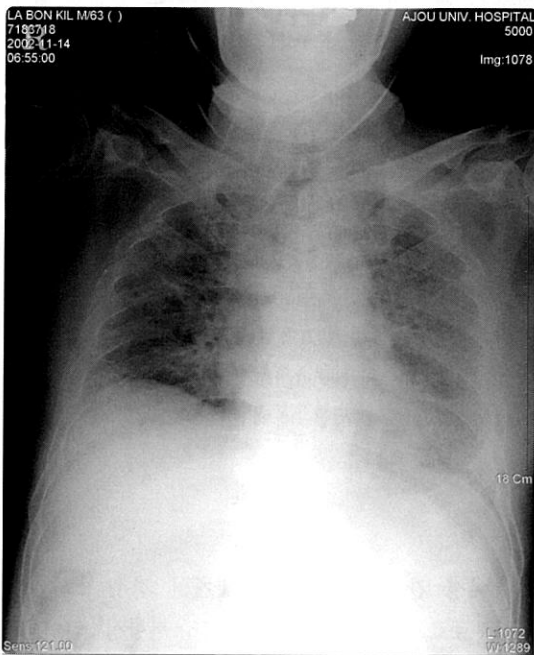


Fig. 2. after steroid therapy

치료를 시작하였다. 그러나 임상 경과 상 빈 호흡과 동맥혈 가스검사에서 저산소증이(PaO_2 60.5 mmHg) 지속되었고, 방사선학적 소견 상 폐렴성 결절소견 보

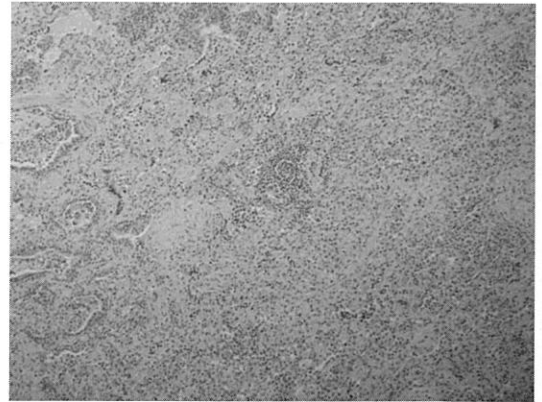


Fig. 3. pathologic finding : nonspecific interstitial pneumonia, transitional phase containing cellular and fibrotic phase

다는 간질성 폐 침윤으로 보이는 소견이 진행되어 간질성 폐질환의 급성 악화가 동반된 것으로 판단 하에 내원 2일째부터 methylprednisolone 250mg bid로 스테로이드 치료를 시작하였다.

스테로이드 치료에 반응 없이 악화 소견 진행되어(Fig. 2) 정확한 진단을 위해 내원 22일째 전신 마취 하에 개흉 폐 생검을 시행하였고 병리 소견 상 비특이성 간질성 폐렴 소견을 보였다(Fig. 3).

항생제 및 스테로이드 치료를 지속하였으나 임상 증상 및 흉부 방사선 검사 상 호전 소견 보이지 않아 이차 약제로 cyclosporin을 추가하였다. 내원 27일째 cyclosporin 1g qd 를 주입하였고 6주간격으로 2차 cyclosporin 치료 후, 환자의 노작성 호흡곤란은 지속되었으나 휴식 시 호흡곤란은 완화되었고 동맥혈 가스 검사 상 산소 포화도는 증가(휴식 시 96%~98%) 하였으며 흉부 방사선 상 간질성 폐 침윤 소견이 감소하는 소견을 보였다(Fig. 4).

3차 cyclosporin 치료 후 노작성 호흡곤란 완화 및 전신 증상의 호전 보이면서 추적 관찰한 흉부 방사선 검사상 호전소견 보이고 있었으나 흑색 변 등의 증상이 있어 시행한 상부 위. 장관 내시경 검사 및 조직 검사 결과 진행성 위암으로 진단되었

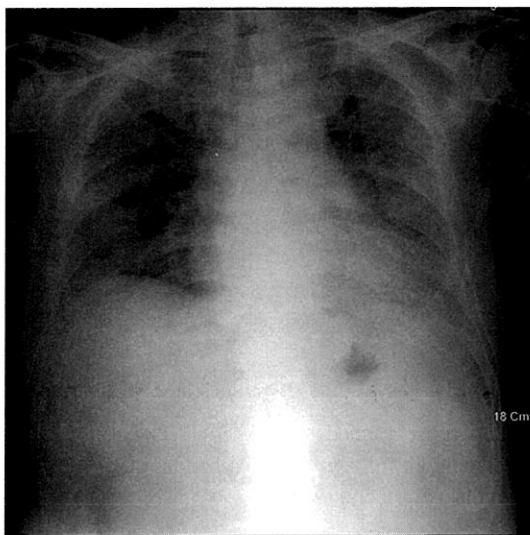


Fig. 4. after cyclosporin therapy : improved reticular interstitial opacities in both lungs

고, 수술 불가능한 상태로 확인되어 보호자 원하여 타 병원으로 전원 되었으며 위암에 대하여 수술을 시도 하였으나 open & closure 후 한달 여 동안 보전적 치료 후 사망하였다.

고 찰

많은 보고에서 보통형 간질성 폐렴(Usual interstitial pneumonitis)과 비교할 때, corticosteroid 치료가 비특이성 간질성 폐질환에 있어서 효과적이라고 밝히고 있으며²⁶ 약 50%에서는 완전 관해를 보인다고 한다⁵. 초기 corticosteroid 치료에도 불구하고 호전소견을 보이지 않는 경우 면역 억제제 등이 이차 약제로 시도되고 있으나 이의 치료 효과 및 유용성에 대한 평가는 확립되어 있지 않다²⁴. 이러한 예로 Nobuki 등은 이차 약제로서 cyclophosphamide을 사용하여 스테로이드 치료에 반응이 없었던 비특이성 간질성 폐렴이 호전되었던 사례를 보고한 예가 있다⁶. 또한 Sjogrene's syndrome 과 동반된 스테로이드 저항성 간질성 폐렴에서 저

용량(1mg/kg/day) cyclosporine 투여 시 성공적 치료 효과가 있었음이 Ogsawara 등에 의해 보고된 바 있으며⁷ 스테로이드 및 azathioprine에 의해 치료 효과를 보지 못한 특발성 폐 섬유화증 환자에서 cyclosporin을 추가 함으로써 호전된 예가 M. Fukasawa등에 의해 보고되기도 하였다⁸.

cyclosporin은 간질성 폐질환에서 성공적 치료 효과를 보이는 것으로 보고되고 있으며^{7,8} 이는 cyclosporin이 helper T cell의 lymphokine(interleukin-2) 생산에 대해 간접적 억제작용을 통해 항염증 효과를 일으키는 결과로 보고되고 있다⁹. 또한 폐포 대식세포에서의 cytokine 생산 및 분비 작용에 직접적으로 작용하여 저하시킴으로써 간질성 폐질환의 첫 단계인 폐포염 발생을 억제하고 간질성 폐질환에서 지속적인 염증반응을 통해 발생하는 폐 실질의 손상을 감소시키는 효과를 보이는 것으로 생각된다¹⁰.

본 증례에서는 병리적 진단 결과 비특이성 간질성 폐렴으로 진단된 환자에서 일차 약제로 corticosteroid 사용 후 호전소견을 보이지 않았던 환자가 이차 약제로 cyclosporin을 선택하여 치료 후 임상적, 방사선학적으로 호전된 소견을 관찰 할 수 있었다. 다만 corticosteroid 와 cyclosporin을 연속하여 사용하였으므로 cyclosporin의 치료 효과 뿐 아니라 corticosteroid 의 지연성 효과가 같이 나타났을 가능성을 배제 할 수 없다.

요 약

비특이성 간질성 폐렴에서 대개의 경우 스테로이드 치료로 호전지만 스테로이드 저항성 인 경우 여러 가지 면역 억제제가 이차 약제로 치료에 시도되고 있으며 본 증례에서는 cyclosporin을 이차 약제로 사용해서 좋은 치료 효과를 얻었기에 문헌 고찰과 함께 보고 하는 바이다.

참 고 문 헌

1. American Thoracic Society. Idiopathic pulmonary fibrosis: Diagnosis and treatment: international consensus statement . Am J Respir Crit Care Med 2000;161:646-64
2. J. Fujita, I. Yamadori, I. Suemitsu, T. Yoshinouchi, Y. Ohtsuki, Y. Yamaji et al. Clinical features of non-specific interstitial pneumonia. Respiratory Med 1999;93:113-8
3. R.L. Riha, E.E.Duhig, B.E. Clarke, R.H. Steele, R.E.Slaughter, P.V. Zimmerman. Survival of patients with biopsy-proven usual interstitial pneumonia and nonspecific interstitial pneumonia. Eur Respir J 2002;19:1114-8
4. Ronald H. Goldstein, Alan Fine. Potential Therapeutic initiatives for fibrogenic lung diseases. Chest 1995;108:848-55
5. Katzenstein A, Fiorelli RF. Nonspecific interstitial pneumonia/fibrosis. Histologic features and clinical significance. Am J Surg Pathol 1994;18:136-47
6. Nobuki Nanki, Jiro Fujita, Yasufumi Yamaji, Hiroya Maeda, Taichi Kurose, Mitsumasa Kaji et al. Nonspecific interstitial pneumonia/fibrosis completely recovered by adding cyclophosphamide to corticosteroids. Internal Medicine 2002;41:867-70
7. Ogasawara H, Sakiya M. Very low-dose cyclosporin treatment of steroid resistant interstitial pneumonitis associated with Sjogren's syndrome. Clin Rheumatol 1998;17:160-2
8. M.Fukazawa, M.kawano, S.Hisano, K.Ueda, K. Matsuba. Efficacy of cyclosporin A for idiopathic pulmonary fibrosis. Eur J Pediatr 1990;149:441-2
9. Hess AD, Colombani PM, Esa AH. Cyclosporine and the immune response: basic aspects. Crit Rev Immunol 1986;6:123-49
10. J.E. Losa Garcia, F. mateo Rodriguez, A. Jimenez Lopez, M. J. Garcia Salgado, M. R. Martin De Cabo. J. Perez Losada et al. Effect of cyclosporin A on inflammatory cytokine production by human alveolar macrophages. Respiratory Medicine 1998;92:722-8