

## 시스틴증(Cystinosis) 1례

가톨릭대학교 의과대학 소아과학교실

정민호 · 근승언 · 이순주 · 이병철

### A Case of Cystinosis

Min Ho Jung, M.D., Seung On Keun, M.D., Soon Ju Lee, M.D. and Byung Churl Lee, M.D.

Department of Pediatrics, College of Medicine, The Catholic University of Korea, Seoul, Korea

Cystinosis, an autosomal recessively inherited lysosomal storage disease, results from impaired transport of the amino acid cystine out of cellular lysosomes. The consequent accumulation and crystallization of cystine destroys tissues, causing growth retardation, Fanconi syndrome, renal failure, eye problems, and endocrinopathies. The gene for cystinosis, *CTNS*, was mapped to chromosome 17p13. The diagnosis of cystinosis was made by measuring the leukocyte cystine content. The presence of typical corneal crystals on slit-lamp examination is also diagnostic. Since treatment with cysteamine has proved extremely effective, early diagnosis and treatment are critical aspects. We experienced a typical case of cystinosis in a 12-year-old boy with growth retardation. (*J Korean Pediatr Soc* 2003;46:615-619)

**Key Words :** Cystinosis, Cystine, Lysosomal storage disease, Growth retardation

#### 서    론

시스틴증(cystinosis)은 이황화(disulfide) 아미노산인 시스틴(cystine)의 용해소체 막(lysosomal membrane)을 통한 운반(transport) 장애에 의해 발생하는 상염색체 열성 유전 질환으로 그 발생 빈도가 미국과 유럽 등에서도 약 10-20만명에 한 명꼴로 보고되고 있는 매우 드문 질환이다<sup>1,2)</sup>. 용해소체 내 시스틴의 축적과 결정화로 인해 전신 여러 조직의 파괴가 진행되어 성장 장애, Fanconi 증후군, 신부전, 눈의 이상, 내분비 질환 등이 나타난다. 1995년에 염색체 17p13 상에서 원인 유전자(*CTNS*)가 확인되었고<sup>3)</sup>, 1998년에는 유전자의 분리에 성공하였다<sup>4)</sup>.

이 질환의 확진은 백혈구 시스틴 함량의 측정과 안과 slit-lamp 검사에서 각막에 특이한 시스틴 결정 침착 소견이 있을 때 가능하다. 한편, 문헌 상 우리나라에서는 이러한 검사로 확진된 시스틴증의 증례는 보고된 바 없다. 이에 저자들은 성장 장애를 주소로 내원한 소아에서 높은 백혈구 시스틴 함량과 각막의 시스틴 결정 침착 소견을 보이는 전형적 시스틴증을 경험하였기에 문헌 고찰과 함께 보고하고자 한다.

접수 : 2003년 3월 12일, 승인 : 2003년 4월 30일  
 책임저자 : 이병철, 가톨릭대 성모병원 소아과  
 Tel : 02)3779-1138 Fax : 02)783-2589  
 E-mail : byungcl@catholic.ac.kr

#### 증    례

**환 아 :** 이○○, 남아, 12년 8개월

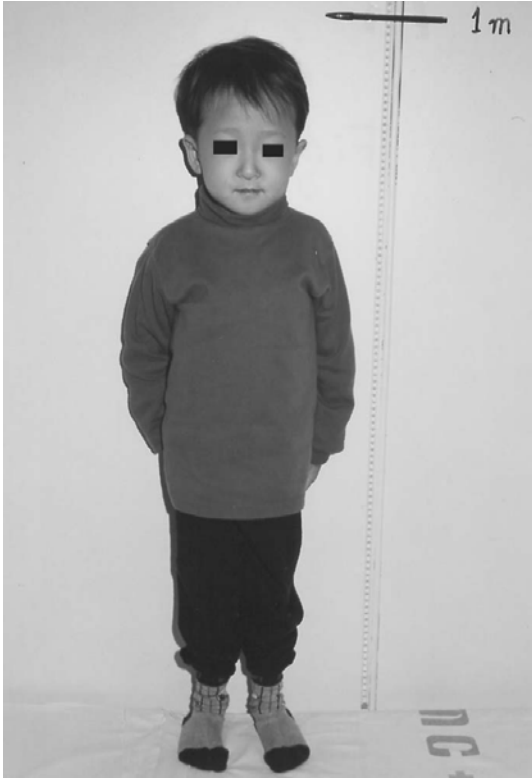**주 소 :** 성장 장애

**현병력 :** 12년 8개월 된 남아가 성장 장애를 주소로 내원하였다. 만삭에 3.9 kg으로 출생한 환아는 생후 12개월경부터 성장 속도가 느리고 허약함과 함께 운동의 제한이 관찰되었다. 다음과 같았다.

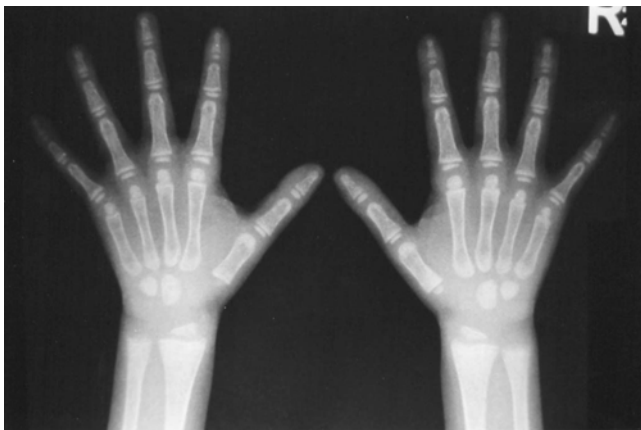
**과거력 및 가족력 :** 운동과 언어 발달 지체는 없었다. 환아는 2남 중 장남이었고, 가계 내에 특이한 병력은 없었다.

**진찰 소견 :** 환아의 키는 100 cm(-6.3 표준편차), 체중은 13 kg(-3.2 표준편차)이었고, 두위는 51 cm(3-10 백분위수)이었다. 환아는 만성 병색을 보였고 안면과 공막이 심하게 창백하였으며, 앞이마가 돌출되어 있었다(Fig. 1). 복부 팽만을 보였으나 간비종대나 복부 종괴는 없었다. 양쪽 손목이 약간 두꺼워져 있었는데, 흉부에서 구룟병염주는 만져지지 않았다. 인지 능력을 포함한 신경학적 진찰 소견은 정상이었다.

**검사 소견 :** 혈액 검사 소견으로는 혈색소 4.8 g/dL, 백혈구 6,300/ $\mu$ L, 혈소판 186,000/ $\mu$ L이었고, 혈청 BUN 51.3 mg/dL, 크레아티닌 2.5 mg/dL, 나트륨 133 mEq/L, 칼륨 2.6 mEq/L, chloride 111 mEq/L, ferritin 254 ng/mL, 칼슘 6.9 mg/dL, 인 4.2 mg/dL, alkaline phosphatase 2,635 U/L이었다. 동맥혈 가

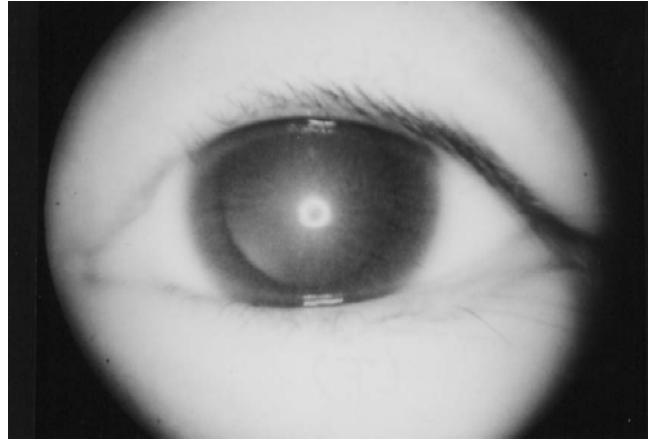

**Fig. 1.** A 12-year-old boy with short stature, poor muscle development, and protuberant abdomen.

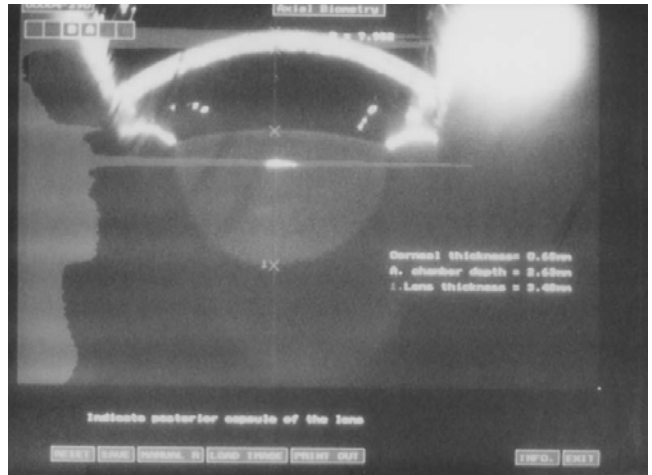

**Fig. 2.** Wrist and hand radiograph reveals rachitic changes and osteoporosis. Bone age is markedly delayed.

스분석은 pH 7.23, pCO<sub>2</sub> 19.7 mmHg, pO<sub>2</sub> 98 mmHg, bicarbonate 8.1 mmol/L이었다. 요검사에서 비중 1.010, 당 trace이었고, 단백뇨와 혈뇨는 없었다. 24시간 요량은 2,050 mL, 크레아티닌 청소율은 11.0 mL/min/1.73m<sup>2</sup>이었고, 요세관 인 재흡수율(tubular reabsorption of phosphate)은 80.4%이었다. 갑상선 기능 검사에서 유리 T<sub>4</sub> 0.54 ng/dL, T<sub>3</sub> 124 ng/dL, TSH 24.2 IU/L이었고, 1,25-(OH)<sub>2</sub> vitamin D<sub>3</sub> 27 pg/mL이었다. 골연령



**Fig. 3.** An eye with abundant crystals in cornea and iris.



**Fig. 4.** Slit-lamp examination shows packed corneal cystine crystals.

은 2.5세였으며, 손목 방사선 검사에서는 활동성 구루병의 소견이 관찰되었다(Fig. 2). 심초음파에서는 좌심방과 좌심실의 확장, 좌심실의 확장기 기능 감소가 관찰되었다. 안과 slit-lamp 검사에서 각막과 홍채 표면에 결정의 침착 소견이 관찰되었다(Fig. 3, 4). 시스틴-결합 단백질을 이용하여 측정한 환자의 혈액 백혈구 시스틴 함량은 8.4 nmol half-cystine/mg protein(정상:0.2 이하)이었다.

**치료 및 경과:** 환자는 신부전, 빈혈, 구루병, 갑상선기능저하증에 대한 치료와 함께 cysteamine을 투여하며 경과 추적 중이다.

## 고 찰

시스틴증은 시스틴의 운반 장애에 의하여 발생하는 용해소체 축적병(lysosomal storage disease)이다. 단백질 분해로 생성된 시스틴은 정상적으로 용해소체로부터 세포질로 이송된다. 용해소

체 막의 시스틴 이송에 관여하는 시스템은 포화성 역동학(saturation kinetics), 역방향 이송(counter-transport), 유전자-용량 효과(gene-dosage effect), 입체특이성, 고도의 배위자특이성(ligand specificity) 등을 특징으로 하는데<sup>5)</sup>, 이러한 특징들은 사람의 다형핵백혈구에서 가장 전형적으로 관찰된다.

1967년 이온교환 크로마토그래피(ion exchange chromatography)로 조직 내 미량의 시스틴을 측정할 수 있게 되어 시스틴 중에서는 혈장 시스틴 농도는 정상이지만 세포내 유리(비단백) 시스틴은 매우 증가되어 있다는 사실을 확인하게 되었고<sup>7)</sup>, 이후 특이적인 시스틴-결합 단백을 이용한 신속하고 예민한 검사 방법<sup>8)</sup>과 정상 세포에 시스틴을 주입하는 기술<sup>9)</sup>로 시스틴증의 원인이 용해소체의 막 운반 장애라는 것을 밝혀지게 되었다<sup>10)</sup>. 시스틴증의 유전자인 CTNS는 단백질 시스티노신(cystinosin)을 부호화하고 염색체 17p13 상에 위치하는데<sup>3)</sup>, 거의 모든 시스틴증 환자들에서 CTNS 유전자의 돌연변이가 확인된다. 시스티노신은 367개의 아미노산으로 구성되며, 7개의 막통과 영역(transmembrane domain)과 8개의 당화 부위(glycosylation site)를 가진다. 현재까지 50종류의 CTNS 돌연변이가 밝혀졌는데, 57,257-bp 결손이 가장 흔하다<sup>11)</sup>.

다른 용해소체 축적병과 같이 시스틴증의 임상 소견들은 보통 생후 수개월 경부터 처음 발현한다. 증상과 징후는 다양한 양상으로 나타나는데, 임상적으로 가장 특징적인 것은 신장 침범 소견이다<sup>12, 13)</sup>.

시스틴증은 소아에서 발견되는 유전성 Fanconi 증후군의 가장 흔한 원인으로 알려져 있다<sup>11)</sup>. Fanconi 증후군은 신장을 통한 저분자량 단백질, 포도당, 아미노산, 인산염, 칼슘, 마그네슘, 나트륨, 칼륨, 중탄산염, 카르니틴, 수분 등의 극심한 손실을 특징으로 한다. 시스틴증 환아는 Bartter 증후군, 당뇨병, 신성 요붕증 등으로 오진될 수 있다. 당뇨병으로 지속적인 야뇨증을 보일 수 있으며, 시스틴증을 가진 영아가 급성 위장관염에 걸릴 경우 탈수와 전해질 이상으로 사망에 이를 수도 있다. 인산뇨증에 의하여 저인산혈성 구루병(hypophosphatemic rickets)이 발생되면 특징적으로 골간단의 확장(metaphyseal widening), 구루병염주, 앞이마의 돌출, 외반슬, 보행 장애, alkaline phosphatase의 상승 등이 관찰된다. 요 시스틴 농도는 다른 아미노산과 마찬가지로 정상의 10배 정도로 증가되는데, 소변이 희석되고 알칼리화되기 때문에 시스틴 결석이 형성되지는 않는다<sup>14)</sup>.

영아기나 소아기 초기에 진단되어 치료받은 환아들은 사구체 여과율의 감소에 비하여 혈청 크레아티닌 농도의 상승은 심하지 않은 것이 보통이어서 5세 이전에 혈청 크레아티닌 농도가 1 mg/dL 이상인 경우는 거의 없다. 치료하지 않으면 영아기부터 크레아티닌 청소율의 감소가 거의 예외 없이 나타난다. 약물 치료가 도입되기 전에 유럽의 환아들을 대상으로 시행된 연구에 의하면 말기 신부전 상태에 이르는 평균 연령은 9.2세였다<sup>15)</sup>. 시스틴증 환아들의 키는 출생 시에는 정상이지만 1세 이전에 3 백분위수까지 떨어지며, 이후 성장속도는 정상의 60% 정도에 머

무는 것으로 보고되고 있다<sup>16)</sup>.

또 소아기 중반과 청소년기 사이에 각막 시스틴 결정 축적에 의하여 광과민성(photophobia)을 나타낸다. 갑상선 내에 시스틴이 축적되면 결정 형성과 섬유화를 초래하여 평균 10세 경에 갑상선기능저하증이 나타난다<sup>17)</sup>. 그리고 발한, 타액 분비, 누액 분비 등에 이상이 생기며, 연하장애가 나타날 수 있다. 이 밖에 소아기 이후 나타날 수 있는 임상 소견으로는 근병증, 실명, 당뇨병, 성선기능저하증, 폐기능 장애 등이 있다.

본 증례의 환아는 시스틴증으로 인한 심한 성장 장애와 만성 신부전, 구루병, 그리고 갑상선기능저하증을 가지고 있었다. 인산뇨증과 당뇨병 외의 다른 전형적인 Fanconi 증후군의 소견은 관찰되지 않았는데, 이는 신기능이 저하되면서 Fanconi 증후군이 어느 정도 호전된 결과로 추정된다. Slit-lamp 검사에서는 전형적인 각막의 결정이 확인되었으며 이것이 진단의 중요한 단서가 되었다. 환아는 광과민성은 뚜렷하지 않았으며 망막의 이상 소견도 없었다. 보고에 의하면 광과민성은 8-12세 환자의 50%, 망막맹은 13-40세 환자의 10-15% 정도에서 관찰될 수 있다.

시스틴증의 주된 병리학적 소견은 결막, 각막, 간, 림프절, 신장, 갑상선, 장관, 직장 점막, 근육, 뇌, 대식세포, 골수 등 거의 모든 세포와 조직에서 시스틴 결정이 관찰되는 것이다<sup>12)</sup>. 시스틴 결정은 육각형, 사방육면체(rhombohedral), 또는 여러 가지 형태를 취하며, 편광 프리즘을 통해 확인할 수 있다. 각막에 형성되는 결정은 연령과 함께 증가한다. 신장은 특징적으로 근위 요세관의 협착, 또는 백조목변형(swallow-neck deformity)의 소견을 보인다. 요세관병증(tubulopathy)과 함께 만성 간질성 신염, 요세관 손상의 심화, 사구체 내피의 증식, 사구체 괴사와 유리질화, 다핵 거대세포의 출현 등이 나타난다. 이러한 변화들은 신장 내에서 뚜렷하게 발견되는 시스틴 결정 없이도 관찰될 수 있다.

시스틴증의 확진 방법은 백혈구 시스틴 함량을 측정하는 것인데, 예민도와 특이도가 높은 측정 방법은 시스틴-결합 단백질과 등장성 희석(isotonic dilution)을 이용하는 방법이다<sup>18)</sup>. 정상인에서 백혈구 분리검체에 포함된 시스틴 함량은 0.2 nmol half-cystine/mg protein 이하인데, 시스틴증 환자는 이 값이 2.0 이상이다(시스틴 함량은 half-cystine 단위로 표시되는데, 이것은 처음에 도입된 시스틴 정량 방법이 시스틴을 환원시킨 후 cysteine을 측정하는 방식이었기 때문이다). 또 Slit-lamp 검사에서 전형적인 각막의 결정이 확인되면 역시 시스틴증으로 진단할 수 있다. 1세 이전에는 각막 결정이 관찰되지 않을 수 있다. 섬유모세포 내 시스틴을 측정하기 위한 피부생검이나 시스틴 결정을 확인하기 위한 조직생검은 과거에 사용되던 침습적인 방법으로 현재는 사용되고 있지 않다.

본 증례에서는 혈액 백혈구 시스틴 함량이 8.4 nmol half-cystine/mg protein으로 정상보다 아주 높았다. 백혈구 내 시스틴 함량의 측정은 특별한 결합 단백질과 장비를 필요로 하기 때문에 국내에서는 시행할 수 없었고 미국의 Cystine Determination Laboratory(University of California, San Diego, La

Jolla, CA)에 의뢰하여 시행하였다.

시스틴증은 조기 진단과 조기 치료가 매우 중요하다. 영아기에 발견하여 적절한 치료를 시행하지 못하면 만성 신부전이 일찍 발생하여 투석과 신이식이 필요하게 된다. 치료는 크게 보충요법과 특이적인 치료로 나눌 수 있다.

보충요법은 신장 요세관에서 재흡수되지 못하고 소실되는 많은 양의 수분과 용질을 공급하는 것이다. 환자의 갈증과 염분-감지 기전은 정상이기 때문에, 수분과 염분 섭취를 제한하지 않는 것이 중요하다. 전해질 보충으로는 보통 중탄산 나트륨(sodium bicarbonate)이나 구연산 나트륨-칼륨(sodium-potassium citrate) 경구 용액을 투여한다. 경구용 칼슘 투여가 필요할 수 있으며, 구루병을 예방하기 위해서 인산 나트륨(sodium phosphate)과 1,25-dihydroxycholesterol 투여가 필요하다. 시스틴증 환자에서 성장호르몬 결핍증은 동반되지 않지만, 성장호르몬 치료의 효과로 일부 환자에서 성장속도가 급격히 증가하고 그 결과로 해당 연령의 정상적인 키에 도달하는 것이 관찰되었다<sup>19)</sup>.

시스틴증에 대한 특이적인 치료제는 cysteamine으로서, 이 경구용 약제는 장기적으로 용해소체 내 시스틴을 제거하는 효과가 있다. cysteamine은 특이적인 운반체(transporter)에 의해서 용해소체 내로 들어간 후 시스틴과 반응하여 cysteamine-cysteine 이황화 화합물을 형성하게 되고, 이렇게 형성된 화합물은 정상적인 기능을 가진 lysine 운반체를 통하여 용해소체로부터 배출되어<sup>7)</sup> 세포질 내에서 cysteamine과 cysteine으로 환원된다. cysteamine 치료를 일찍 시작하면 사구체의 손상을 늦출 수 있고 키에 대한 예후를 호전시킬 수 있다<sup>16, 20)</sup>. Cysteamine의 일일 용량은 10 mg/kg/일로 시작해서 점차 증량하며 통상 60-90 mg/kg/일(1.3-1.95 g/m<sup>2</sup>/일) 정도 투여한다. 치료 목표는 백혈구 시스틴 함량을 1.0 nmol half-cystine/mg protein 미만으로 유지하는 것이다. 부작용으로 문제가 되는 것은 주로 구역과 구토이며, 드물게 발진, 경련, 중성구감소증 등이 나타날 수 있다. 각막 시스틴 결정은 경구용 cysteamine 치료에는 반응하지 않고 cysteamine 안용액 투여에 의해 용해될 수 있다<sup>21)</sup>.

결론적으로, 시스틴증은 매우 드문 질환이지만 조기 진단과 치료에 의해서 확실하게 예후를 좋게 할 수 있으므로, 성장 장애, Fanconi 증후군, 신부전, 각막의 특징적인 결정, 내분비 질환 등을 가진 소아의 경우 이 질환을 의심해 보는 것이 필요하다고 생각된다.

## 요 약

시스틴증은 상염색체 열성으로 발생하는 매우 드문 용해소체 축적병으로서, 용해소체 막을 통한 시스틴 운반의 장애로 발생한다. 용해소체 내 시스틴의 축적과 결정화에 의해 전신의 여러 조직에 파괴가 진행되어 성장 장애, Fanconi 증후군, 신부전, 눈의 이상, 내분비 질환 등이 나타난다. 치료제인 cysteamine의 투여가 예후를 향상시킬 수 있으므로 조기 진단과 치료가 중요

하다. 저자들은 성장 장애를 주소로 내원한 12세 남아에서 slit-lamp 검사와 혈액 백혈구 시스틴 농도 측정을 통하여 시스틴증을 확진하고 cysteamine 치료를 시행하면서 추적 관찰 중이다.

## 참 고 문 헌

- 1) Manz F, Gretz N. Cystinosis in the Federal Republic of Germany. Coordination and analysis of the data. *J Inherit Metab Dis* 1985;8:2-4.
- 2) Bois E, Feingold J, Frenay P, Briard ML. Infantile cystinosis in France: genetics, incidence, geographic distribution. *J Med Genet* 1976;13:434-8.
- 3) The Cystinosis Collaborative Research Group. Linkage of the gene for cystinosis to markers on the short arm of chromosome 17. *Nat Genet* 1995;10:246-8.
- 4) Town M, Jean G, Cherqui S, Attard M, Forestier L, Whitmore SA, et al. A novel gene encoding an integral membrane protein is mutated in nephropathic cystinosis. *Nat Genet* 1998;18:319-24.
- 5) Gahl WA, Tietze F, Bashan N, Bernardini I, Raiford D, Schulman JD. Characteristics of cystine counter-transport in normal and cystinotic lysosome-rich leucocyte granular fractions. *Biochem J* 1983;216:393-400.
- 6) Schneider JA, Bradley K, Seegmiller JE. Increased cystine in leukocytes from individuals homozygous and heterozygous for cystinosis. *Science* 1967;157:1321-2.
- 7) Oshima RG, Willis RC, Furlong CE, Schneider JA. Binding assays for amino acids: the utilization of a cystine binding protein from *Escherichia coli* for the determination of acid-soluble cystine in small physiological samples. *J Biol Chem* 1974;249:6033-9.
- 8) Gahl WA, Bashan M, Tietze F, Bernardini I, Schulman JD. Cystine transport is defective in isolated leukocyte lysosomes from patients with cystinosis. *Science* 1982;217:1263-5.
- 9) Jonas AJ, Smith ML, Schneider JA. ATP-dependent lysosomal cystine efflux is defective in cystinosis. *J Biol Chem* 1982;257:13185-8.
- 10) Touchman JW, Anikster Y, Dietrich NL, Maduro VV, McDowell G, Shotelersuk V, et al. The genomic region encompassing the nephropathic cystinosis gene(CTNS): complete sequencing of a 200-kb segment and discovery of a novel gene within the common cystinosis-causing deletion. *Genome Res* 2000;10:165-73.
- 11) Gahl WA, Thoene JG, Schneider JA. Cystinosis: a disorder of lysosome membrane transport. In: Scriver CR, Beaudet AL, Sly WS, Valle D, editors. *The metabolic and molecular bases of inherited disease*. 8th ed. Vol 3. New York: McGraw-Hill, 2001:5085-108.
- 12) Gahl WA. Cystinosis coming of age. *Adv Pediatr* 1986;33:95-126.
- 13) Schneider JA, Katz B, Melles RB. Cystinosis. *AKF Nephrol Lett* 1990;7:22-31.
- 14) Gretz N, Manz F, Augustin R, Barrat TM, Bender-Gotze C, Brandis M, et al. Survival time in cystinosis: a collaborative study. *Proc Eur Dial Transplant Assoc* 1983;19:582-9.

- 15) Gahl WA, Reed GF, Thoene JG, Schulman JD, Rizzo WB, Jonas AJ, et al. Cysteamine therapy for children with nephropathic cystinosis. *N Engl J Med* 1987;316:971-7.
- 16) Gahl WA, Schneider J, Thoene JG, Chesney R. The course of nephropathic cystinosis after age 10 years. *J Pediatr* 1986;109:605-8.
- 17) Smith ML, Furlong CE, Greene AA, Schneider JA. Cystine : binding protein assay. *Methods Enzymol* 1987;143:144-8.
- 18) Wuhl E, Haffner D, Gretz N, Offner G, van't Hoff WG, Broyer M, et al. Treatment with recombinant human growth hormone in short children with nephropathic cystinosis : no evidence for increased deterioration rate of renal function. *Pediatr Res* 1998;43:484-8.
- 19) Markello TC, Bernardini IM, Gahl WA. Improved renal function in children with cystinosis treated with cysteamine. *N Engl J Med* 1993;328:1157-62.
- 20) Kaiser-Kupfer MI, Gazzo MA, Datiles MB, Caruso RC, Kuehl EM, Gahl WA. A randomized placebo-controlled trial of cysteamine eye drops in nephropathic cystinosis. *Arch Ophthalmol* 1990;108:689-93.