Klippel-Trenaunay 증후군과 Sturge-Weber 증후군이 동반된 1례

동국대학교 의과대학 소아과학교실

김미영 · 이소영 · 김나연 · 이선주 · 김원덕 · 조성민 · 이동석 · 김두권 · 최성민

A Case of Klippel-Trenaunay Syndrome Combinded with Sturge-Weber Syndrome

Mi Young Kim, M.D., So Young Lee, M.D., Na Yeon Kim, M.D.
Sun Ju Lee, M.D., Won Duck Kim, M.D., Sung Min Cho, M.D.
Dong Seok Lee, M.D., Doo Kwun Kim, M.D. and Sung Min Choi, M.D.

Department of Pediatrics, College of Medicine, Dongguk University, Kyongju, Korea

Klippel-Trenaunay syndrome is a rare mesodermal phakomatosis characterized by cutaneous haemangiomata(usually unilateral and involving an extremity), venous varicosities and osseous and soft tissue hypertrophy, of the affected limb. Sturge-Weber syndrome, also a mesodermal pharkomatosis, is characterized by a port-wine nevus, which is present from birth and covers the face and cranium in the territory of the first division of the trigeminal nerve. Homolateral to the skin lesion, there is atrophy and calcification of the cerebral hemisphere. We experienced an unusual 26-months-old female, who had features of both Klippel-Trenaunay syndrome and Sturge-Weber syndrome. She had an extensive nevus flammeus which extended primarily over both sides of her face and the right side of the trunk and extremities, hypertrophy of the right extremity without evidence of arterovenous fistula, right glaucoma, choroidal hemangioma and leptomeningeal hemangioma, which combined Klippel-Trenaunay syndrome and Sturge-Weber syndrome. We reported this rare case with a brief review of some related literatures. (J Korean Pediatr Soc 2003;46:909-912)

Key Words : Klippel-Trenaunay syndrome, Sturge-Weber syndrome

서 론

Klippel-Trenaunay 증후군(KTS)은 화염상 모반증, 골조직 및 연부조직 이상비대, 정맥류를 특징으로 하는 증후군으로 발생기전은 잘 알려져 있지 않으나 결체조직과 혈관조직의 취약성 소인설[1)]이 가장 유력시 되고 있다. Sturge-Weber 증후군(SWS)은 뇌피질과 뇌막의 정맥성 혈관종, 동측으로 삼차신경이 분포한 피부면의 화염상혈관종, 국소 혹은 전신성 경련, 반대측의 부전마비, 정신박약 및 행동이상, 맥락막의 혈관종과 녹내장 등을 특징으로 하는 증후군으로서 태생 초기에 뇌 혹은 뇌막 가까운 중배엽성 혹은 외배엽성 성분의 발육이상으로 야기되는 질환이다[2)]. 이 두 증후군은 각각의 분류라기보다는 모반증에 근원을 둔 하나의 질환으로 보려는 의견(Fig. 1)이 제시되고 있다.

저자들은 양측 안면과 우측 상, 하지에 화염상 모반, 골조직 및 연부조직의 이상비대 소견과 우안의 녹내장 및 맥락막 혈관종, 연수막 혈관종, 전신성 경련, 발달 지연을 보이는 KTS과 SWS의 소견이 동시에 관찰된 1례를 경험하였기에 보고하는 바이다.

접수 : 2003년 3월 25일, 승인 : 2003년 6월 9일
책임저자 : 김미영, 동국의대 경주병원 소아과
Tel : 054) 770-8453 Fax : 054)741-2093
Email : just2my@hanmail.net

증 례

환 아 : 김○○, 여아, 26개월

주 소 : 경련

출생력 : 두번째 아이로 만삭아, 정상질식분만으로 태어났으며 주산기에 특별한 문제는 없었다.

가족력 : 가족 중에는 특이할 만한 질환이나 유전적인 소인은 없었다.

과거력 : 환아는 22개월경 구토, 경련으로 본원 응급실에 내원한 적이 있으며 당시 발열이 없어 뇌파 등의 검사를 권유하였으나 보호자가 검사를 거부하여 퇴원하였다.

현병력 : 출생시부터 양측 안면과 우측 상, 하지 및 회음부에 암적색의 화염상 모반이 발견되었고, 생후 22개월경 첫 경련 발

작 후 더 이상의 경련은 없었으나 내원 전일 저녁부터 고열이 나면서 수 차례의 구토 증상과 1차례의 전신성 강직-간대 발작형의 경련을 보여 본원 응급실을 통하여 입원하였다.

진찰 소견 : 입원 당시 환아는 호흡수 30회/분, 맥박수 120회/분, 체온 37℃, 무기력한 전신 상태를 보였다. 머리의 모양은 정상이었으나 양측 안면에 암적색의 화염상 모반이 있었고 우측 상, 하지 및 회음부에도 화염상 모반이 관찰되었다(Fig. 2). 안소견은 우안의 맥락막 혈관종이 관찰되었으며 안압은 우안 36 mmHg, 좌안 26 mmHg으로 녹내장 소견을 보였다. 흉부 청진 소견은 정상이었고 복부내에 압통이나 종괴는 없었으며, 간은 늑골밑으로 2횡지 촉지되었다. 하지 계측에서 우측 대퇴부 및 종아리의 둘레가 좌측에 비해 비대해져 있었으나 길이의 차이는 없었고(Table 1), 보행 장애도 없었다.

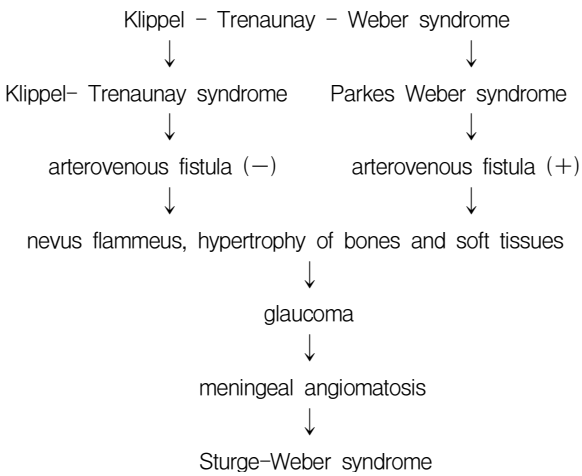

Fig. 1. Relationship of Kippel-Trenaunay Syndrome and Struge-Weber Syndromes(From Schnyder et al)[16].

검사 소견 : 말초혈액소견은 Hb 11.3 g/dL, WBC 10,840/mm^3이었다. 뇌척수액 검사와 염색체 검사도 이상이 없었으며 간기능 검사, 혈청 전해질, 혈당 및 BUN, creatinine은 정상 범위내에 속했다.

X선 검사 : 흉부 X선 및 두개골 단순 X선 검사에서 이상 소견이 없었고, 상하지 X선 소견에서 골조직 및 연부 조직의 비대를 볼 수 있었다.

뇌파 소견 : 오른쪽 측후두부에서 고전압 서파를 보였다.

피부생검 : 우측 둔부에서 시행한 생검에서 경한 혈관 확장 소견을 보였다.

뇌자기공명영상 : 우측 측후두부의 연수막 혈관종과 뇌위축이 관찰되었다(Fig. 3).

복부초음파 : 경미한 간비종대 소견을 보였고 그 외 다른 이상 소견은 없었다.

임상 경과 및 치료 : 입원 후 경련은 더 이상 없었으며 carbamazepine을 계속 복용하고 베타차단제, 탄산탈수소효소 저해제 등의 안약으로 안압 조절하며 본원 외래 통원 치료하던 중, 3세 때 5일간 자가 투약 중단 이후 간질 지속 상태로 본원에 다시 입원하여 치료하였다. 환아는 현재 녹내장과 경련에 대한 치료를 병행하고 있으며 추적 관찰 중이다.

Fig. 2. The portwine nevus extends over both sides of her face (A) and the right side of the trunk and extremities (B).

Table 1. Somatometry of Lower Extremities

	Right(cm)	Left(cm)
Circumference		
Mid-thigh	25.0	23.7
Calf	17.3	17.0
5th toe	3.5	3.0
Length		
ASIS* to heel	41.0	41.0
Heel to toe	12.0	12.0

*ASIS : anterior superior iliac spine

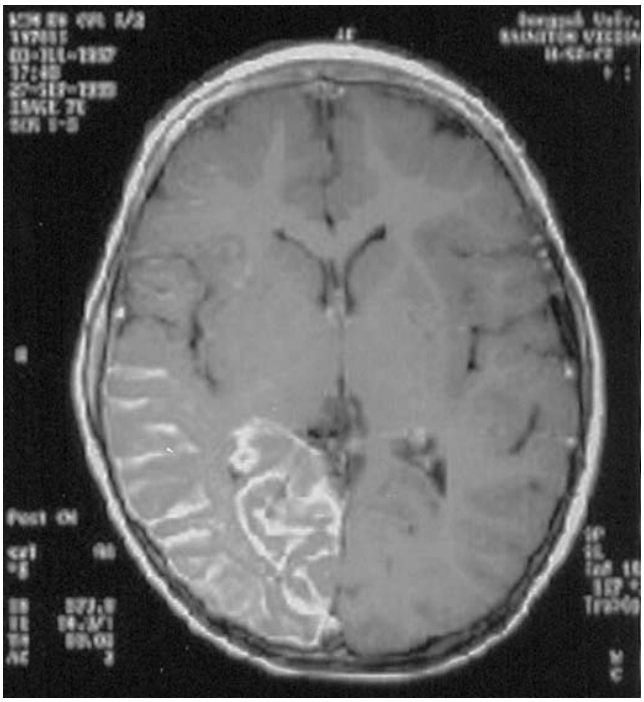

Fig. 3. Brain MRI(T1) shows thickened and hypervascularized leptomeninges with brain atropy affecting the parietal and occipital lobes.

고 찰

KTS는 '골조직 및 연부조직의 이상 비대, 화염상모반증, 정맥류'로 정의된다. 1900년에 Klippel과 Trenaunay[3]가 naevus variqueua osteoh-hyperphique라는 이름으로 처음 기술하였고 1907년 Parkers-Weber[4]는 혈관계 이상이 골조직과 연조직 변화를 동반한 예를 들어 'hemangiectatic hypertrophy of limb'이라고 칭하였고 사지의 선천성 동정맥루를 포함시켰다. 그 이후 Mullins 등[5]을 비롯한 영미학자들은 두 질환을 분리하는 것이 예후나 치료에 큰 의미를 갖지 못하므로 이들을 동일한 질환으로 보는 것이 타당하다고 하여 Klippel-Trenaunay-Weber syndrome이라고 명명하고 독일계에서는 'naevus variqueua osteoh-hyperphique'이라고 명명하는 경향이 있다.

SWS는 뇌피질과 뇌막의 정맥성 혈관종, 동측으로 삼차신경이 분포한 피부면의 화염상혈관종, 국소 혹은 전신성 경련, 반대측의 부전마비, 정신박약 및 행동이상, 맥락막의 혈관종과 녹내장 등을 특징으로 하는 증후군으로 1960년 Schirmer[6]가 화염상 혈관종이 있으면서 우안이 있는 경우를 처음 보고 하였고, 1879년 Sturge[7]가 우측두부의 portwine vascular nevus가 있고 우측 맥락막의 혈관 변화와 우측 안구의 증대를 야기시킨 젊은 소녀의 간질 증례를 보고하면서 좌측 국소 경련은 뇌우반구의 혈관 변화에 기인한 것이라고 제시하였다. 1920년대에 와서 Weber[8]와 Dimitr[9]는 두개골 X-선상 후두 및 측두위의 뇌회선을 따라 double-contoured calcification을 보임을 보고하였고 이는 혈관벽의 칼슘 침착이라고 주장하였다. 1936년 Greenwald와 Koota[10]가 진단기준을 제시하였는데 안면모반, 경련, 강직성 반신마비, 지능 박약, 특징적인 X-선 이상으로써 이중 2가지 이상이 나타나면 진단이 가능하다고 하였다.

각 질환에 대한 원인은 확실히 밝혀진 바 없으나, KTS의 경우 trisomy 21[11], 합지증, 다지증 등이 동반되는 경우 등이 보고되고 있고, SWS의 경우 한 가계의 조사에서 일부의 사람은 단지 안면 혈관종만을, 또 일부의 사람은 다양한 중추신경계 증상을 나타냄을 보아 유전적 원인의 가능성을 보고한 바 있으나 유전적 소인은 명확하지 않은 상태이며 앞으로 좀 더 연구되어야 할 부분이다. 본 증례에서도 특이할만한 유전질환의 가족력은 없었으며 염색체 검사도 정상이였다.

호발부위는 Fegeler 등[12]과 藤澤 등[13]은 하지에 많다고 하였고, 환측은 우측이 2/3 정도로 많다고 하였다. 본 증례에서는 양측 얼굴과 우측의 상, 하지 및 회음부에서 화염상모반증이 관찰되고 우측 하지의 비대 소견이 관찰되었으나 정맥류의 소견은 관찰되지 않았다. SWS의 경우에 뇌피질과 뇌막의 정맥성 혈관종, 동측으로 삼차신경이 분포한 피부면의 화염상혈관종, 국소 혹은 전신성 경련, 반대측의 부전마비, 정신박약 및 행동이상, 맥락막의 혈관종과 녹내장 등을 특징으로 한다. 본 증례에서는 뇌자기공명영상에서 측후두부의 연수막 혈관종과 뇌위축이 관찰되었으나, 두개골 X-선상 석회화 음영은 관찰되지 않았다. 경련은 SWS에서 가장 흔히 볼 수 있는 증상이며 전신성 혹은 혈관종 반대측에서 국소적으로 발생하며 연령이 증가함에 따라 조절하기가 힘들게 된다고 한다[2]. 본 증례에서도 생후 22개월 때부터 전신성 경련이 발생하였으나 지속적인 항경련제 복용으로 잘 조절되고 있는 상태이다. 안증상으로는 녹내장, 맥락막 혈관종과 결막, 상공막, 홍채 및 망막의 비정상적인 혈관 확장 등을 보이는데 Peterman 등[2]은 37%에서 안증상을 보고하였고, Chalhub[14]는 25%에서 녹내장을 보고하였으며 본 증례에서도 우안의 맥락막 혈관종과 녹내장 소견을 보였다.

각 증후군에 대한 특별한 치료법은 없으며 증상에 대한 대증요법과 동정맥류가 동반되거나 난치성 간질을 가진 경우 외과적 수술을 고려할 수 있다.

본 증례에서는 양측 안면과 우측 상, 하지 및 회음부의 화염상모반증과 우측 하지의 비대소견을 보이고 동시에 전신성 경련, 우안의 녹내장, 맥락막 혈관종 소견을 보이고 있어서 KTS과 SWS이 동반된 경우로 생각되어진다. 이들 두 증후군은 각각의 분류라기 보다는 모반증에 근원을 둔 하나의 질환으로 보려는 의견이 제시되고 있으며(Fig. 1), 이러한 보고는 국외에 40여건의 보고[15-17]가 있었으나 국내에는 아직 보고된 예가 없다.

요 약

저자들은 26개월된 여아에서 양측 안면과 우측 상, 하지에 화염상모반증, 골조직 및 연부조직의 이상 비대 소견을 보이면서 우안의 녹내장 및 맥락막 혈관종, 연수막 혈관종, 전신성 경련, 발달지연을 동반한 Klippel-Trenaunay 증후군과 Sturge-Weber 증후군의 특성이 동시에 관찰된 드문 1례를 경험하였기에 문헌 고찰과 함께 보고하는 바이다.

참 고 문 헌

1) Geimer R. Klippel-Trenaunay-Webersches Syndrome. Hautarzt 1952;3:342-5.
2) Peterman AF, Hayles AB, Dockerty MB, Love JG. Encephalotrigeminal angiomatosis(Sturge-Weber disease). Clinical study of 35 cases. JAMA 1958;167:1269.
3) Klippel M, Trenaunay P. Naevus variquex osteohypertrophique. Arch Gen Med 1900;185:641-5.
4) Parkes-Weber F. Angioma-formation in connection with hypertrophy of limbs and hemihypertrophy. Brit J Derm 1907;19:231-5.
5) Mullins JF, Naylor D, Redetski J. The Klippel-Trenaunay-Weber syndrome. Arch Derm 1962;86:202-6.
6) Schirmer R. Ein fall von teleangiektasie. Arch Opth(von-graefes) 1960;7:119-212.
7) Sturge WA. A case of partial epilepsy due to a lesion of the of the vaseomoter centers of the brain. Tr Clini Soc London 1879;12:162.
8) Weber PF. Right-sided hemihypertrophy resulting from right sided congenital spastic hemiplegia with a morbid condition of the left side of the brain, revealed by radiograms J Neurol & Psychipath 1922;3:134.
9) Dimitr V. Tumor cerebral congenito(Angioma cavernosa). Rev Asso Med Argent 1923;36:1029.
10) Greenwald HM, Koota J. Associated facial and intracranial hemagioma. Am J Dis Child 1936;51:868.
11) Riehm H, Dressler F, Bcahmann D. Klippel-Trenaunay-Weber Syndrome and Trisome 21. Beizwei Jungendlichen Mschr Kindelheilk 1968;116:24-8.
12) Fegeler F, Hortschmidt J, Kohrs S. Klippel-Weber syndrome. Arch F Derm Syph 1953;195:402-7.
13) 藤澤龍一, 龍口都三, 大西泰人, 大栗茂樹, 末廷淸志. Klippel-Trenaunay-Weber syndromeの症例. 皮膚科の臨床 1966;8:142.
14) Chalhub FG. Neurocutaneous syndrome in children. Pedia Clin N Ameri 1976;23:469.
15) Deutsch J, Weissenbacher G, Widhalm K, Wlof G, Barsegar B. Combination of the syndrome of the Sturge-Weber and the syndrome of Klippel-Trenaunay. Klin Padiatr 1976;188:464-71.
16) Furukawa T, Igata A, Toyokura Y, Ikeda S. Sturge-Weber and Klippel-Ternaunay syndrome with nevus of Ota and Ito. Arch Derm 1970;102:640-5.
17) Kramer W. Syndrome of Klippel-Trenaunay and Sturge-Weber in the same patient. Psychiat Neurol Neurochir 1963;66:362-70.