□증 례□

출생시 진단된 Craniofrontonasal Dysplasia 1례

조선대학교 의과대학 소아과학교실

노정아 · 노영일 · 문경래 · 박영봉 · 박상기 · 김은영

A Case of Craniofrontonasal Dysplasia Diagnosed at Birth

Jeong A Rho, M.D., Young Il Rho, M.D., Kyung Rye Moon, M.D., Young Bong Park, M.D. Sang Kee Park, M.D. and Eun Young Kim, M.D.

Department of Pediatrics, College of Medicine, Chosun University, Gwangju, Korea

Craniofrontonasal dysplasia(CFND), a rare congenital syndrome, is characterized by varying degrees of frontonasal dysplasia, craniosynostosis, and variable extracranial abnormalities. It was first reported by Cohen in 1979. The inheritance pattern is not straightforward. Although all modes of Mendelian inheritance have been suggested, the most plausible explanation is that this is an X-linked condition with the unusual situation of complete expression in females, and minimal to no expression in males. In our case, CFND was diagnosed in a female neonate who had unilateral coronal craniosynostosis, frontal bossing, orbital hypertelorism, broad nasal root, clefting nasal tip, corpus callosum agenesis and mild extremity abnormalities. (J Korean Pediatr Soc 2003;46:1044-1046)

Key Words : Craniofrontonasal dysplasia

서 론

Craniofrontonasal dysplasia는 frontonasal dysplasia(양안 격리증, 정중 안면열, 넓은 비근 및 비첨부의 분열, 간혹 뇌량 무형성증), 관상 봉합의 조기 융합증, 비특이적인 다양한 사지의 병변을 동반하는 극히 드문 증후군이다. 유전 양식은 아직 명확하지는 않으나 X 연관성 우성 유전으로 알려져 있고, 대부분의 경우와 다르게 여자에서 더 심한 증상을 나타낸다[1]. 성장 및 발달, 지능은 대체적으로 정상이며, 치료는 두개 안면부의 교정 및 재건술을 시행한다[2]. 저자들은 출생 직후 비대칭적 얼굴을 주소로 입원한 craniofrontonasal dysplasia 1례를 경험하였기에 문헌 고찰과 함께 보고하는 바이다.

증 례

환 아 : 원○○ 아기, 1일, 여아

주 소 : 전두부와 안면부 기형

가족력 : 양친과 양쪽 가계 모두에서 외형상의 기형이나 정신 박약 등 특이사항은 없었다.

임신력 : 임신 중 산모는 특이할 만한 병력이나 약물 복용 또는 방사선에 노출된 기왕력은 없었다.

현병력 : 환아는 재태연령 36주 1일에 정상 질식 분만한 미숙아로 개인 산부인과에서 출생 후 눈에 띄는 전두부 기형과 안면부 기형으로 전원 되었다.

진찰 소견 : 출생 당시 체중 2,830 g(3-10 백분위수), 신장 47.0 cm(3-10 백분위수), 두위 32.5 cm(25백분위수) 이었으며, 전신 소견은 양호하였다. 두개 안면부는 사두증, 좌측 전두부의 돌출, 우측 전두부의 후퇴, 양안 격리증, 넓은 비근과 비첨부의 분열을 가진 비대칭적 얼굴을 보였다(Fig. 1). 구개열이나 구순은 관찰되지 않았고, 흉부나 복부 소견에서도 특이한 소견은 없었다. 사지에서는 왼쪽 2번째와 3번째, 4번째와 5번째 발가락이 겹쳐진 모양을 보인 것 외에는 손가락의 기형이나 관절의 이상 등은 보이지 않았다(Fig. 2).

검사 소견 : 입원 당시 시행한 혈액 검사에서 혈색소 15.2 g/dL, 헤마토크리트 44.3%, 백혈구 18,120/mm^3, 혈소판 238,000/mm^3이었고, 생화학적 검사에서 Na 143 mEq/L, K 4.1 mEq/L, BUN 6.57 mg/dL, creatinine 0.83 mg/dL, AST 63.1 IU/L, ALT 11.8 IU/L이었으며, 면역 혈청 검사에서 CRP는 0.336 mg/dL, TORCH는 음성이었다. 신생아 선천성 대사 이상 검사는 정상이었다. 말초 혈액의 염색체 검사에서 46, XX, inv(9)(p12q13) 소견을 보였으나 정상 변이형이었다.

본 논문은 2002년 제52차 대한소아과학회 추계학술대회에서 포스터 발표한 내용임.
접수 : 2003년 6월 5일, 승인 : 2003년 8월 14일
책임저자 : 김은영, 조선대학교 의과대학 소아과학교실
Tel : 062)220-3040 Fax : 062)227-2904
E-mail : sskey@mail.chosun.ac.kr

Fig. 1. The patient shows facial asymmetry, hypertelorism, broad nasal root and bifid nasal tip.

Fig. 2. The left foot of patient shows the overlapping of 1st and 2nd toes, 4th and 5th toes.

Fig. 3. Skull AP film shows elevation of the orbit on the right side.

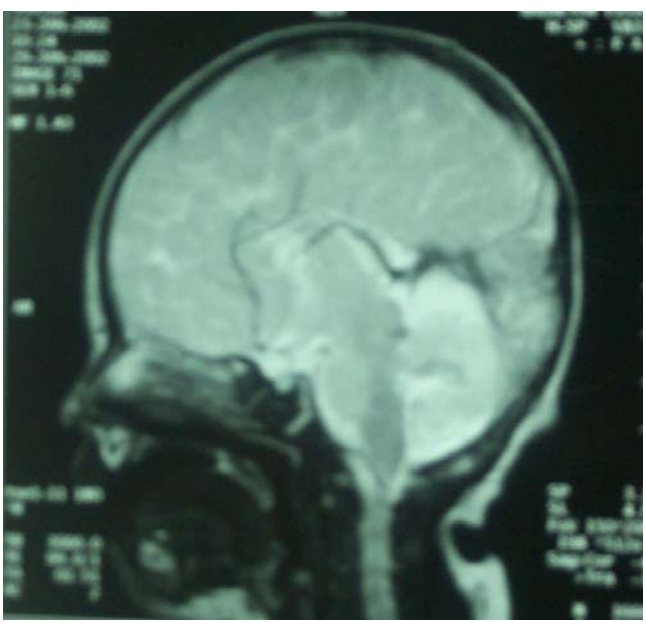

Fig. 4. Brain MR midsagittal study shows absence of the corpus callosum.

방사선 소견 : 두부 단순 방사선 촬영에서 우측 안와의 상외측 거상과 함께 우측 관상 봉합의 융합을 보였으며(Fig. 3), 뇌자기 공명 영상 촬영에서는 뇌량 무형성증을 보였다(Fig. 4). 복부 초음파에서는 정상 소견을 보였다.

치료 및 경과 : 환아 외형상의 기형 외에 특별한 문제가 없어 퇴원하였고, 현재 생후 4개월로 정상 발달을 보이고 있다.

고 찰

Craniofrontonasal dysplasia는 frontonasal dysplasia와 일측 혹은 양측 관상 봉합의 조기 융합증, 그리고 비특이성의 다양한 사지의 병변을 동반하는 증후군으로 국외에서는 약 100례[3], 국내에서는 1례[4]만이 보고되었으며 신생아기에 진단된 경우는 거의 없다. Frontonasal dysplasia는 중안면부(midfacial) 발달 장

애로 인하여 양안 격리증과 정중 안면열(median facial cleft), 넓은 비근(nasal root) 및 비익(alar nasi)의 절흔(notching), 전두골의 돌출(frontal bossing)이 주증상으로 나타난다[5, 6]. 1977년 Reich 등[7]은 두개외 기형을 동반하는 frontonasal dysplasia 5명을 한 가족내에서 발견하여 보고 하였으며, Slover와 Sujansky[6]도 3대에 걸쳐 발생한 frontonasal dysplasia 환자를 보고하였다. Cohen[8]이 관상 봉합의 조기 융합증, 양안 격리증, 어깨 운동의 제한, 그리고 손가락의 기형을 가진 14세 여아를 기술하면서 craniofrontonasal dysplasia를 처음으로 명명하였고, 환아의 엄마에서도 같은 기형을 발견하였다.

유전 양식은 아직까지 명확하지는 않다. 질환을 가진 여자에게서 태어난 아들과 딸 모두에게 이환되며, 남자에게서 태어난 딸은 모두 다 이환된다. Male-to-male transmission이 보고된 바가 없어 X-연관성 우성 유전이 제안되고 있으나, 여자에서 더 심하고 더 자주 나타난다는 점이 설명되지 않고 있다[1]. 최근 세포 유전학적 검사에서 유전자는 Xp22의 13-cM 지점에 위치하고 있다는 보고도 있다[9]. Craniofrontonasal dysplasia는 진찰 소견에서 단두증 혹은 사두증, 전두골의 돌출, 양안 격리증, 넓은 비근 혹은 이분된 비첨부를 나타내며, 간혹 구순이나 구개열, 높게 위치한 구개, 사시, 견관절이나 고관절의 운동 이상, 피하 합지증, 수지의 만곡증, 손톱의 종단적 절흔 등[1, 10]이 나타날 수도 있다. 관상 봉합의 조기 융합증은 일측성이 더 흔하여 대부분 사두증을 나타내며, 이환된 쪽의 안와가 다양한 경사로 올라가 있으며 전두부가 평평하다. 특징적인 frontonasal dysplasia와 관상 봉합 조기 융합증이 있는 환아라면 감별해 내는데 그리 어렵지는 않다. 이 질환은 거의 대부분 수직 이환이 되므로 유전 상담이 중요하다. 치료는 두개골 조기 봉합증에 대한 치료와 미용에 따른 문제가 있다. 성장하는 동안 서서히 두개 내압이 높아져 신경학적 발달에 장애가 초래될 수 있고, 안면부, 특히 용이하게 전두부의 비대칭적인 부분을 교정하기 위해 수술은 가능한 한 12개월에서 18개월 이내에 시행하는 것이 좋다. 지능은 거의 정상이며 생식 능력도 정상이고 수명의 제한도 없다[11-14].

요 약

저자들은 신생아에서 사두증, 좌측 전두부의 돌출, 우측 전두부의 후퇴, 양안 격리증, 넓은 비근과 비첨부의 분열, 경한 발가락의 기형과 뇌량 무형성증을 보인 craniofrontonasal dysplasia 1례를 경험하였기에 보고하는 바이다.

참 고 문 헌

1) Grutzner E, Gorlin RJ. Craniofrontonasal dysplasia : phenotypic expression in females and males and genetic considerations. Oral Surg Oral Med Oral Path 1988;65:436-44.
2) Schaefer GB, Olney AH, Kolodziej P. Craniofrontonasal dysplasia. Ear Nose Throat J 1998;77:90.
3) Orr DJ, Slaney S, Ashworth GJ, Poole MD. Craniofrontonasal dysplasia. Br J Plast Surg 1997;50:153-61.
4) 박병윤, 유대현, 유재덕. Craniofrontonasal dysplasia의 치험례. 대한성형외과학회지 1991;18:301-5.
5) Mazzloa RF. Congenital malformations in the frontonasal area. Clinics in Plast Surg 1976;3:573.
6) Slover R, Sujansky E. Frontonasal dysplasia with coronal craniosynostosis in three sibs. Birth defects : Original Article Series 1979;15:75-83.
7) Reich EW, Cox RP, Macarthy JG, Becker MH, Genieser NB, Converse JM. A new heritable syndrome with frontnasal dysplasia and associated extracranial anomalies. Abstract 103. In : Littlefield JW, ed. 5th International Conference, Birth Defects. Amsterdam : Excerpta Medica 1977: 46.
8) Cohen MM. Craniofrontonasal dysplasia. Birth Defects 1979; 15:85-9.
9) Pulleyn LJ, Winter RM, Reardon W, McKeown C, Jones B, Hayward R, et al. Further evidence from two families that craniofrontonasal dysplasia maps to Xp22. Clin Genet 1999; 55:473-7.
10) Sedano HO, Gorlin RJ. Frontonasal malformation as a field defect and in syndromic associations. Oral Surg Oral Med Oral Pathol 1988;65:704-10.
11) Renier D, Sainte-Rose C, Marchac D, Hirsch JF. Intracranial pressure in craniosynostosis. J Neurosurg 1982;57:370-7.
12) Wall SA, Goldin JH, Hockley AD, Wake MJ, Poole MD, Briggs M. Fronto-orbital re-operation in craniosynostosis. Br J Plast Surg 1994;47:180-4.
13) McCarthy JG, Glasberg SB, Cutting CB, Epstein FJ, Grayson BH, Ruff G, et al. Twenty year experience with early surgery for craniosynostosis : II. The craniofacial synostosis syndromes and pansynostosis-results and unsolved problems. Plast Reconstr Surg 1995;96:284-95.
14) Marchac D, Renier D, Broumand S. Timing of treatment for craniosynostosis and facio-craniosynostosis : a 20-year experience. Br J Plast Surg 1994;47:211-22.