Sandifer 증후군 1례

한양대학교 의과대학 소아과학교실

이미라 · 김수현 · 김용주 · 설인준

A Case of Sandifer Syndrome

Mira Lee, M.D., Soo Hyun Kim, M.D., Yong Joo Kim, M.D. and In Joon Seol, M.D.

Department of Pediatrics, College of Medicine, Hanyang University, Seoul, Korea

Sandifer syndrome is a rare manifestation of gastroesophageal reflux in children, occurring in association with abnormal movement of the head and neck and recurrent episodes of seizure after feeding. This syndrome may be misdiagnosed as infantile seizure and musculoskeletal disorder and may be associated with failure to thrive, anemia, aspiration pneumonia, and esophagitis. In this paper, Sandifer syndrome in a four months old male with recurrent aspiration pneumonia, apnea, and seizure after feeding is presented. (J Korean Pediatr Soc 2003;46:1036-1039)

Key Words : Sandifer syndrome, Gastroesophaeal reflux, Seizure

서 론

Sandifer 증후군은 식도의 역류와 관련되어 음식 섭취 후 사경, 경련과 후궁반장자세 등이 나타나는 증후군으로서 구토, 식도염, 빈혈, 폐흡인, 성장지연 등과 연관될 수 있으며 식도공 탈장이 동반될 수 있다. 특히, 이는 강직성 경련으로 오인될 수 있으며 신경학적, 또는 근골격계의 이상과 감별되어야 한다[1]. 저자들은 흡인성 폐렴과 수유 후 무호흡, 비전형적인 경련을 주소로 한 환아에서 Sandifer 증후군을 의심하고 과도한 신경학적 검사 없이 조기에 진단하여 적절한 치료를 할 수 있었기에 이를 보고하고자 한다.

증 례

환 아 : 4개월, 남아

주 소 : 내원 당일 2회의 비전형적인 경련

현병력 : 출생 후 잦은 사래걸림과 기침, 가래 증상이 있었으며 생후 3개월 이후부터 2-3분 가량 지속되는 수차례 몸이 뻣뻣해지는 듯한 증상이 있었다.

가족력 : 특이소견 없음.

진찰 소견 : 입원 당시 환아는 다소 아파 보였으나 정신은 각성 상태였고 기침과 함께 청진상 우폐야에서 수포음이 들렸다. 사지기형이나 그 외 신경학적 검사상 특이 소견은 보이지 않았다.

경과와 검사 소견 : 입원시 시행한 흉부 단순 촬영에서 우측 상엽의 폐침윤으로 흡인성 폐렴의 소견(Fig. 1)보였고 뇌 전산화단층 촬영과 뇌파검사(Fig. 2)에서는 특이 소견 보이지 않았으며 신경학적 검사는 정상이었다.

입원 후 1-2분 가량 수회의 전신성 경련 있었고 입원 6일째 수유 후 2분여간 근긴장 이상자세를 보이며 호흡곤란을 보이다

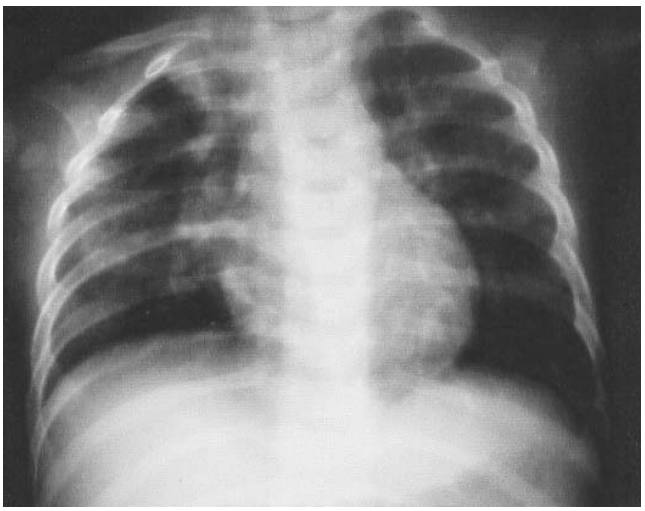

Fig. 1. Chest PA shows the infiltration on right upper and middle lobe.

본 증례는 2001년도 제51차 대한소아과학회 추계학술대회에서 포스터 발표되었던 것임.
접수 : 2003년 5월 12일, 승인 : 2003년 7월 14일
책임저자 : 설인준, 한양대학교병원 소아과
Tel : 02)2290-8386 Fax : 02)2297-2380
E-mail : injoon@hmc.hanyang.ac.kr

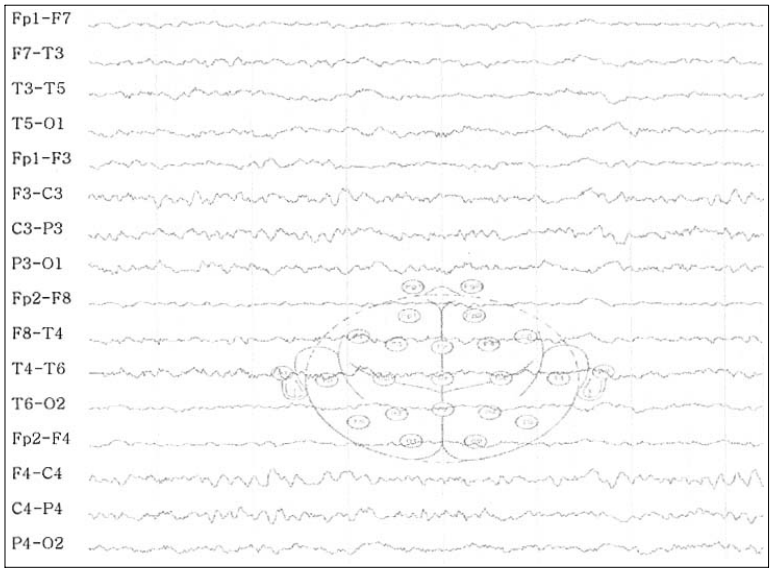

Fig. 2. Electroencephalography is within normal limit.

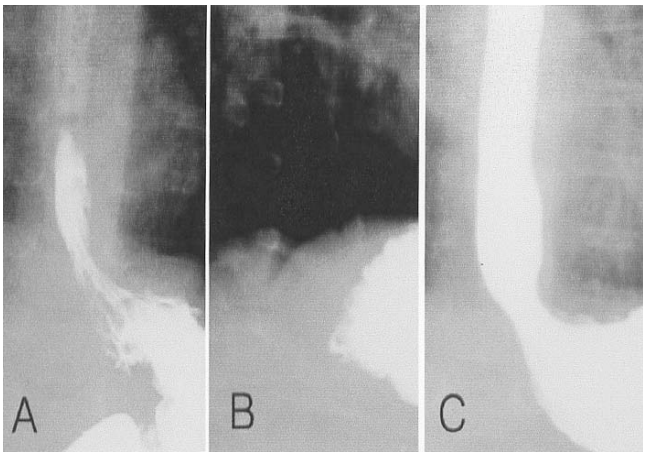

Fig. 3. (A-C) Barium esophagogram demonstrates free gastroesophageal reflux in **(C)**.

무호흡 증세 있어 기관삽관을 시행하였다. 10여분 뒤 호흡이 정상화 되어 기관내 관을 제거하였으나 400 cc의 분유 수유 후 다시 근이상 자세를 취하였다. 이상으로 저자들은 환아의 흡인성 폐렴과 수유 후 반복되는 비전형적인 경련에 대해 위식도 역류와 관련된 Sandifer 증후군을 의심하여 위식도 조영술을 통해 위식도역류(Fig. 3)를 확인하였다

치 료 : 폐렴에 대해 항생제 치료와 함께 위식도역류에 대해 수유시 자세교정, 고형식을 소량씩 자주 먹이기 등 고식적인 방법으로 치료하였으며 이후 항경련제의 투여없이 더 이상 경련발작 없어 퇴원하였다. 외래에서 추적 관찰 중 역시 경련발작은 없었다.

고 찰

Kinsbourne에 의해 1964년 처음으로 5명의 환아에서 위식도 역류(gastroesophageal reflux)와 연관된 두경부의 이상운동에 대해 보고되었다[2]. 이중 두 명의 환아는 신경학자인 Paul Sandifer가 치료하였고 이후 1969년 Sutcliffe[3]에 의해 Sandifer 증후군이라고 명명되었다. 이는 위식도 역류와 관련하여 음식섭취 후 비특이적인 경련과 머리와 목의 이상자세를 취하게 되는 것으로 구토, 식도염, 빈혈, 폐흡인, 성장지연 등과 연관될 수 있으며 식도공 탈장이 동반될 수 있다. 초기에는 식도공 탈장과 연관되어 있음이 보고되었으나[4] 이후 반드시 탈장이 동반되지는 않는다고 하였다[5, 6]. 증상은 신생아기부터 3세까지 다양한 시기에 발생할 수 있으며 초기 비특이적인 증상들로 인해 진단이 지연되거나 과도한 신경학적인 검사를 유도하기도 한다[7].

위식도 역류 후에 발생하는 이런 비특이적 자세와 경련을 일으키는 기전은 위식도 역류의 치료 후 그런 증상들이 극적으로 사라지는 것으로 역류와 관련이 있음을 알 수 있지만 아직 정확하게 밝혀지지는 않았다. 위식도 역류와 연관하여 산도의 측정을 통해 Corrado 등[8]은 이런 비특이적인 자세와 산도는 밀접한 관련이 있다고 하였으나 반면 Brukheimer 등[9]은 관련이 없다고 발표하였다. 또한 Puntis 등[10]이 위식도 운동을 통해 연구한 바에 따르면 이런 자세가 식도의 연동운동을 증가시키고 운동파를 증폭시켜 산의 제거를 증가시킨다고 하였다. 1970년 Webb와 Sutcliffe[11]는 신경학적으로 그 원인에 대해 설명하였는데 횡경막의 자극을 통해 같은 신경의 지배를 받는 근육의 반응으로 설명하였다. 즉 식도의 상부 1/3의 부교감신경은 되돌이 후두신경(recurrent laryngeal nerve)에서 기인한 미주신경에서, 교감신경계는 두번째 경추 신경절에서 지배를 받으며, 하부 2/3의 부교

감신경은 미주신경에 의해 직접, 교감신경은 4-6 경추신경절에 의해 지배받는다고 한다. 이런 신경은 여러 다른 근육(Sternocleidomastoid muscle, trapezius, splenius, scalenus medius)에도 영향을 미치며 역류에 의한 자극이 이런 신경계를 통한 근육에 반응을 일으킬 수 있다고도 생각되어졌다. Bray 등[5]은 0.1% 염산 투여 후 위식도 역류를 유발하고 무호흡, 청색증, 성대문연축(laryngosasm)이 유발되는 것을 관찰하였는데 이는 식도에서 기인한 미주신경을 통한 자극으로 내장-신체반응(viscero-somatic reflex), 내장-내장반응(viscero-visceral reflex)이 유발된다고 하였다. 실제로 구역반응 역시 이런 기전으로 발생한다. Kinsbourne[2]은 증상완화, 즉 역류에 의한 통증을 완화하기 위해 목의 신전과 측와위, 후궁반장 등의 자세를 취한다고 생각하였는데 이를 뒷받침하는 증례로 Christopher[12]는 이물질의 섭취 후 나타난 Sandifer 증후군을 보고하였고 여기에서 식도에 걸린 이물질에 대한 통증과 산의 역류를 줄이기 위한 것으로 설명하였다. 또한 이런 증후군의 환아에서 산에 대한 식도의 민감성이 보다 증가함이 보고되었다[6].

이 증훈군과 감별하여야 하는 질환으로 경추의 선천성 이상, 선천성 사경, 등의 근골격계 이상과 신생아 간질 등 여러 신경학적인 이상, 그리고 외상성, 정신과적 이상 등이 있다.

진단을 위해 환아의 증상과 병력에 유의하여 Sandifer 증후군에 대한 인식이 있어야 하며 이를 통해 과도한 검사를 피할 수 있다. 위식도 역류를 진단하기 위해 위식도 조영술, 24시간 산도 측정[13], 식도 운동검사, 내시경 검사, 조직검사 등이 이용된다. Gorrotxategi 등[14]에 의하면 8명의 Sandifer 증후군 환아를 대상으로 각각의 검사를 시행하였는데 위식도 조영술을 통해 62%에서 병적인 이상을 발견할 수 있었고 산도검사에서 37%, 식도 하부 괄약근의 저하 37%, 식도의 운동검사에서 75%의 이상이 있었고 그리고 조직 검사에서는 62%에서 식도염이 있었다고 한다. 그 외 위식도와 연관된 흡인성 폐렴과 식도협착, 식도공 탈장 등에 대해서 검사하여야 한다. 또한 위식도 역류를 유발하는 원인에 대해 Corrado 등[8]은 모유수유 환아에서 모유 단백질에 대한 음식 알러지로 인하여 역류가 생길 수 있음을 밝혔는데 역류에 대한 진단뿐 아니라 그 원인에 대해서도 연구가 필요하다.

치료로는 식도공 탈장이 동반되어 있지 않고 위식도 역류만이 있는 경우 고식적인 방법과 내과적인 방법을 통해 위식도 역류를 감소시킬 수 있으며 경우에 따라 외과적 치료가 필요하기도 하다. 또한 본 환아에서처럼 흡인성 폐렴에 대한 치료도 병행하여야 하는데 위식도 역류와 관련하여 흡인성 폐렴이 잘 생기는 기전은 지속적인 분비물의 흡인과 식도로부터 자극된 미주신경이 폐의 기관지 수축을 유발하기 때문이다[15].

먼저 고식적인 방법으로 식습관을 개선하고 소량씩 자주 먹이며 수유 뒤 상체를 높이며 자기 전 음식을 제한함으로 도움을 줄 수 있다[16]. 또한 하부 괄약근의 압력을 감소시키는 지방, 카페인, 초콜릿, 페퍼민트 등의 음식과 위를 자극하는 산성음식을 제한한다. 내과적 치료는 기본적으로 하부식도괄약근의 기능을 개선하고 위내용물의 양과 체류시간을 줄이며 식도점막을 보호하는데 있다[15]. 그러나 이런 치료만으로 위식도 역류가 개선되지 않을 때 외과적 치료가 고려되어야 하는데, 적응증으로는 불응성 폐렴(refractory pnemonia), 무호흡의 지속, 고식적 치료에 반응하지 않는 구토, 위염, 식도협착, 성장지연, 그리고 식도공 탈장이 동반될 때이며 여러 방법의 위저부 주름술(fundoplication)을 시행한다[17, 18]. 그러나 이런 수술적 방법은 그 자체에 의한 합병증이 있기 때문에 위식도 역류로 인한 심한 합병증이나 내과적 치료에 반응을 하지 않는 경우에만 시행하도록 한다.

본 증례의 환아에서는 고식적인 방법만으로 증상의 개선을 얻을 수 있었고 흡인성 폐렴에 대한 치료를 병행하였다. 이후 입원 중 더 이상의 경련을 관찰되지 않았으며 퇴원 후에도 추적관찰 중 이상 소견은 보이지 않았다.

요 약

Sandifer 증후군은 식도의 역류와 관련되어 음식섭취 후 비특이적인 경련과 자세를 취하게 되는 증후군으로서 증상이 경미할 경우 진단이 지연될 수도 있고 여러 신경학적인 질환과 근골격계의 이상과 감별을 위해 과도한 진단과정이 진행될 수도 있다.

저자들은 흡인성 폐렴과 수유 후 무호흡, 비전형적인 경련을 주소로 한 환아에서 Sandifer 증후군을 의심하고 조기에 진단하여 치료한 1례를 보고하는 바이다.

참 고 문 헌

1) Olguner M, Akgur FM, Hakguder G, Aktug T. Gastroesophageal reflux associated with dystonic movements : Sandifer's syndrome. Pediatr Int 1999;41:321-2.
2) Kinsbourne M. Hiatus hernia with contortions of the neck. Lancet 1964;1:1058-61.
3) Sutcliffe J. Torsion spasms and abnormal postures in children with hiatus hernia. Sandifer's syndrome. Gastrointest Tract 1969;2:190-7.
4) Murphy WJ, Gellis SS. Torticollis with hiatal hernia in infancy-Sandifer syndrome. Am J Dis Child 1977;131:564-5.
5) Bray PF, Herbst JJ, Johnson DG, Book LS, Ziter FA, Condon VR. Childhood gastroesophgeal reflux, neurologic and psychiatric syndomes mimicked. J Am Med Assoc 1977;237:1342-5.
6) Werlin SL. Sandifer syndrome - an unappreciated clinical entity. Dev Med Child Neurol 1980;22:374-8.
7) Nanayakkara CS, Paton JY. Snadifer syndrome : An overlooked diagnosis? Dev Med Child Neurol 1985;27:816-9
8) Corrado G, Cavaliere M, D'Eufemia P, Pelliccia A, Celli M, Porcelli M, et al. Sandifer's syndrome in a breast-fed infant. Am J Perinatol 2000;17:147-50.
9) Bruckheimer E, Goldberg M, Lernau O. Sandifer's syndrome reported and reviewed. Pediatr Surg Int 1991;6:210-3.
10) Puntis JW, Smith HL, Buick RG, Booth IW. Effect of dys-

tonic movements on oesophageal peristalsis in Sandifer's syndrome. Arch Dis Child 1989;64:1311-3.
11) Webb HE, Sutcliffe J. Neurologiacal basis for the abnormal movement in Sandifer's syndrome. Lancet 1971;9:818.
12) Christoper JS, Philip BD. Sandifers syndrome : a new case. Thorax 1982;37:634-5.
13) Vandenplas Y, Ashkenazi A, Belli D, Boige N, Bouquet J, Cadranel S, et al. A proposition for the diagnosis and the treatment of gastro-oesophageal reflux disease in children : a report form a working group on gastro-oesophageal reflux disease. Eur J Pediatr 1993;152:704-11.
14) Gorrotxategi P, Reguilon MJ, Arana J, Gaztanaga R, Elorza C, de la Iglesia E, et al. Gastroesophageal reflux in association with Sandifer syndrome. Eur J Pedatr Surg 1995;5:203-5
15) Kitchin LI, Castell DO. Rationale and efficacy of conservative therapy for gastroesophageal reflux disease. Arch Intern Med 1991;151:448-54.
16) William SH, Fenton S, Edward B. Gastroesophageal reflux. Gasteroenterlogy 1995;5:445-67.
17) Lucian LL, Mas LR. Surgical treatment of gastroesophageal reflux in children. Am J Dis Child 1980;134:935-8.
18) Tan S, Wulkan ML. Minimally invasive surgical techniques in reoperative surgery for gastroesophageal reflux disease in infants and children. Am Surg 2002;68:989-92.