전신성 홍반성 루푸스 환아에서 병발한 혈구 탐식성 조직구 증식증 1례

가톨릭대학교 의과대학 소아과학교실

황자영 · 노석만 · 이 진 · 장필상 · 김영훈 · 김진택 · 이준성

A Case of Hemophagocytic Lymphohistiocytosis in a Child with Systemic Lupus Erythematosus

Ja Young Hwang, M.D., Suk Man No, M.D., Jin Lee, M.D., Pil Sang Jang, M.D. Young Hoon Kim, M.D., Jin Tack Kim, M.D. and Joon Sung Lee, M.D.

Department of Pediatrics, College of Medicine, The Catholic University of Korea, Seoul, Korea

Hemophagocytic lymphohistiocytosis is a reactive disorder characterized by a generalized non-malignant histiocytic proliferation with prominent hemophagocytosis by stimulated histiocytes in the bone marrow and reticuloendothelial systems resulting in pancytopenia and liver dysfunction. Several diseases including infection, malignancy and autoimmune disease are known to be causative disorders. This case demonstrated histiocytic hemophagocytosis in the bone marrow, resulting in pancytopenia during treatment of systemic lupus erythematosus and did not show any underlying disease. (J Korean Pediatr Soc 2003;46:1029-1031)

Key Words : Hemophagocytic lymphohistiocytosis, Systemic lupus erythematosus

서 론

혈구 탐식성 조직구 증식증은 발열, 범혈구 감소증, 간비장 종대와 골수, 간, 림프절의 식혈증을 특징으로 하는 임상 증후군으로[1] 1939년 최초로 조직구 골수성 망상적혈구 증가증으로 보고되었다[2]. 이 질환은 크게 상염색체열성으로 유전되는 원발성 혹은 가족성 혈구 탐식성 조직구 증식증과 속발성 혈구 탐식성 조직구 증식증으로 분류되며 속발성의 원인으로는 Epstein-Barr 바이러스, 세균감염, 악성종양, 결체조직질환, 면역억제치료, 장기간의 지질을 함유한 정맥영양요법 등이 거론되고 있다[3].

저자들은 전신성 홍반성 루푸스와 미만성 증식성 사구체신염으로 진단 후 치료 중이던 남아의 말초혈액검사에서 범혈구 감소증 소견이 지속되어 시행한 골수 검사에서 혈구 탐식성 조직구 증식증으로 진단된 증례를 경험하였기에 문헌 고찰과 함께 보고하는 바이다.

접수 : 2003년 4월 28일, 승인 : 2003년 7월 11일
책임저자 : 김진택, 가톨릭의대 의정부성모병원 소아과
Tel : 031)820-3017 Fax : 031)820-3104
E-mail : jintackk@catholic.ac.kr

증 례

환 아 : 김○○, 10세, 남아

주 소 : 15일 동안의 38.5℃ 이상의 간헐적 발열과 코입술 주름은 침범하지 않는 안면홍조

과거력 및 가족력 : 특이 사항은 없음.

현병력 : 평소 건강히 지내던 환아는 입원 두 달 전부터 식욕부진, 피로감, 안면 홍조가 있어 왔고 2개월에 걸친 4 kg의 체중 감소가 있었으며 입원 한 달 전 학교 신체검사에서 단백뇨, 혈뇨가 있다는 이야기를 들었으나 이후 다른 검사 없이 지냈다. 입원 15일 전부터는 간헐적 발열, 무릎 관절과 팔꿈치 관절의 동통성 종창, 외출 후 심해지는 안면 홍조 등의 증상이 있어 입원하였다.

진찰 소견 : 입원 당시 전반 상태는 만성 병색 소견이었으나 신체 계측치는 신장 141 cm, 체중 33 kg, 두위 53 cm로 모두 50-75 백분위에 속하였다. 활력징후는 체온 39℃였고, 맥박수 120회/분, 호흡수 20회/분, 혈압 100/60 mmHg이었다. 구강내 점막과 비인두에 궤양이 있었고 심음은 규칙적이었으며 심잡음이나 천명음, 수포음은 청진되지 않았다. 복부는 부드럽고 간이나 비장은 촉지되지 않았다. 경골앞 함요부종이 있었고 무릎 관절과 팔꿈치 관절의 압통을 호소하였다. 신경학적 검사는 정상이

었다.

검사 소견 : 입원 당시 시행한 말초혈액검사에서 혈색소는 9.8 g/dL, 백혈구는 3,400/mm^3(호중구는 57%, 림프구는 38%), 혈소판은 131,000/mm^3, 망상구는 0.6%, Coombs′ test는 모두 음성, 적혈구 침강 속도는 63 mm/h, C-반응 단백은 음성이었다. 말초혈액도말검사에서 정적혈구성 정색소성 빈혈 소견을 보였으며, 24시간 소변검사에서 단백뇨는 2.0 g/m^2/day였고, 소변검사에서 비중이 1.015일 때 단백뇨가 3+, 잠혈반응 4+, 적혈구가 20-29/HPF였다. 혈청검사에서 류마티스양 인자는 음성, C_3/C_4 13.2/14.8 mg/dL로 감소되었으며 혈청 면역글로불린 검사에서 IgG 1,780 mg/dL, IgA 203.4 mg/dL, IgM 174.4 mg/dL로 모두 정상치였다. 항핵항체검사는 미만성의 양성 반응을 보였고, LE세포검사와 항 DNA항체 모두 양성 반응을 나타내었다.

치료 및 경과 : 전신성 홍반성 루푸스 진단 기준 11개 가운데 8개를 만족하여 경구 prednisolone을 하루 60 mg 분복 투여하였으나 단백뇨가 호전되지 않아 11병일째 신생검을 시행하였다(Fig. 1). WHO 진단 기준 가운데 class IV로 진단되었고 계속되는 경구 prednisolone 치료에 반응하지 않아 41병일째부터 고용량 methylprednisolone(30 mg/kg/회)을 하루에 1회 3일간 정주 고용량 치료하였으나 역시 반응이 없어 49병일째부터 cyclophosphamide(750 mg/m^2/회) 정주요법을 한 달에 1번씩 6회, 두 달에 1번씩 6회, 석 달에 1번씩 6회 시행하기로 하였다. Cyclophosphamide 2회 정주 요법 후 루푸스의 활성도를 나타내는 지표들은 모두 정상화되었으나 발열과 함께 절대호중구수가 1,000/mm^3 미만으로 한 달간 지속되고, 혈청 검사상 LDH 3,220 IU/L, ferritin 1,650 μg/L, AST/ALT 226/103 IU/L로 상승하는 소견 보여 골수 검사를 시행하였고 혈구 탐식성 조직구 증식증으로 진단되었다(Fig. 2). 이에 대한 특별한 치료는 하지 않았고 복용 중이던 prednisolone만 사용하였는데 골수 검사 7일 후 발열과 혈액검사 호전되어 외래 추적 관찰 중이다.

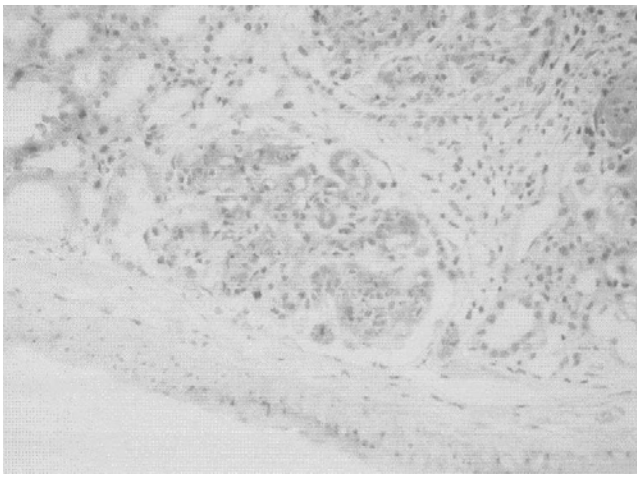

Fig. 1. Increased matrix and cellularity in mesangium. Glomerular tuft shows thickened capillary wall of "wire loop" (H&E, ×400).

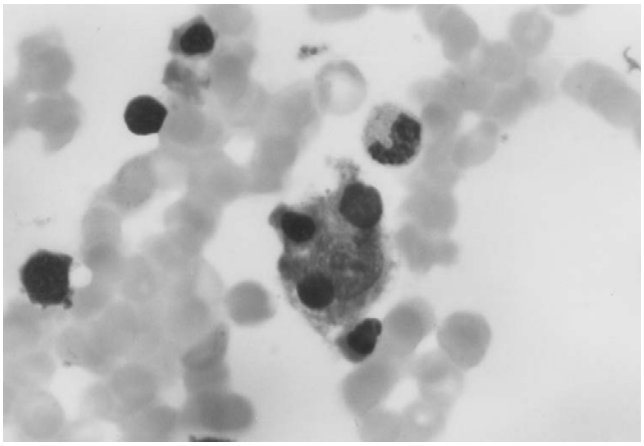

Fig. 2. Bone marrow aspiration shows active hemophagocytosis(×1,000).

고 찰

전신성 홍반성 루푸스는 자가 항원에 대한 자가 항체를 형성하여 여러 표적 기관에 손상을 주는 질환이다. 조혈계 또한 예외는 아니어서 병의 경과 중 두 세포계의 감소증이 동시에 나타나는 경우는 드물지 않으나 범혈구 감소증이 나타나는 경우는 10% 미만이다[4]. 또한 범혈구 감소증이 나타나더라도 백혈구 수치가 2,000/mm^3 미만인 중증은 드문 것으로 알려져 있다[5].

자가 면역 질환에서 혈구 탐식성 조직구 증식증이 발생하는 기전은 불분명하나 첫 번째, 조혈모세포에 대한 자가 항체가 생성되어 골수내에서 결합 후 조직구에 의해 탐식작용이 일어나는 것으로 알려져 있다[6]. 이러한 기전은 기니아 피그에게 실험적으로 항중성구항체 주입 후 생긴 자가면역성 중성구 감소증에서 증명되었다[7]. 두 번째는 Wong 등[8]이 루푸스 환자에서 나타나는 골수내의 반응성 식혈 현상과 관련하여 루푸스 혈구 탐식증 증후군이라는 새로운 진단명을 제시하였고, 면역복합체가 골수내 조혈 모세포와 결합하여 조직구의 혈구 탐식 현상을 일으킨다고 제시하였다. 세 번째로 cytokine에 의한 기전으로써, interferon-γ, tumor necrosis factor-α, interleukin-1, 6에 의해 자극된 조직구가 원인이 되는 경우이다[9]. 어떤 기전에 의해서든지 결과적으로 골수내 조혈모세포들의 파괴로 인해 말초 혈액에서 혈구 감소증이 나타나게 된다.

반응성 혈구 탐식성 조직구 증식증을 일으키는 원인에는 Epstein-Barr 바이러스, 거대세포바이러스, 단순포진바이러스, 수두바이러스, 풍진바이러스 뿐만 아니라, 세균, 진균, 리켓치아의 감염, 백혈병, 악성림프종, 다발성 골수종과 같은 악성종양과 phenytoin, 가와사키병, 면역억제치료, 면역결핍증이 원인이 될 수 있다[8].

혈구 탐식성 조직구 증식증의 진단 기준은 1991년 Henter 등[9]이 제시하였는데, 비장종대, 최소한 두 세포계 이상의 혈구 감

소증, 과중성지방혈증, 저섬유소원혈증, 골수검사에서 악성의 증거가 없는 식혈증이다[3].

루푸스와 관련된 혈구 탐식성 조직구 증식증의 경우에는 백인에 비해 동양인에서 발병률이 높은 것으로 봐서 유전적 인자가 관련되어 있다고 생각되나 밝혀진 바는 없다[10].

혈구 탐식성 조직구 증식증의 치료는 Epstein-Barr 바이러스를 제외한 이차성일 경우는 대증적 치료와 원인 질환에 대한 치료이며 60-70%의 회복을 보인다[11].

위 증례와 같이 전신성 홍반성 루푸스로 인해 발생한 혈구 탐식성 조직구 증식증에서는 스테로이드를 치료제로 선택하게 된다[12]. 그러나, 30세 이상으로 나쁜 예후 인자를 가지거나 가족성 혈구 탐식성 조직구 증식증인 경우에는 대식구에 독성작용을 나타내는 etoposide와 dexamethasone의 병합화학요법이 추천되며[13], 신경학적 증상이나, 뇌척수액 이상소견의 지속시 methotrexate의 수막강내 주입이 추천된다[14]. 기저 질환이 면역계의 이상질환이라면 면역글로불린 정주요법이 관해를 유도할 수도 있으며[15] adenovirus가 원인일 때는 vidaravine과 같은 항바이러스제재가[16], HIV 감염 환자에서 HHV-8이 원인인 경우에는 foscarnet이 유용하다[17].

예후는 기저 질환에 따라 다양하나 대체로 좋지 않은 편으로, Imashuku 등[18, 19]의 보고에 의하면 이차성 혈구 탐식성 조직구 증식증 82명 중 57%만이 진단 4년 후에도 생존하였으며, 혈청학적 검사에서 ferritin이 10,000 μg/L 이상, LDH가 5,000 IU/L 이상, AST/ALT가 각각 800 IU/L 이상, 절대 호중구수가 500/mm^3 미만, 골수 검사에서 저세포성이 심하면 특히 예후가 나쁜 것으로 알려져 있다.

요 약

본 저자들은 전신성 홍반성 루푸스와 미만성 증식성 사구체신염으로 진단된 남아의 치료 과정 중 발열과 혈구 감소증이 지속된 환아에서 이차성 혈구 탐식성 조직구 증식증을 경험하였기에 문헌 고찰과 함께 보고하는 바이다.

참 고 문 헌

1) Fisman DN. Hemophagocytic syndromes and infection. Emerg Infect Dis 2000;6:601-8.
2) Scott R, Robb-Smith A. Histiocytic medullary reticulosis. Lancet 1939;2:194-8.
3) Lim ME, Kim KS. Hemophagocytic lymphohistiocytosis. Pediatr Infect Dis J 1999;18:154-5.
4) Michael SR, Vural IL, Bassen FA, Schaefer L. The hematologic aspects of disseminated(systemic) lupus nephritis. Blood 1951;6:1059-72.
5) Meyerhoff J. Systemic lupus erythematosus VI : hematologic and serologic abnormalities. Md State Med J 1983;32:935-9.
6) Kumakura S, Ishikura H, Endo J, Kobayashi S. Autoimmune associated hemophagocytosis. Am J Hematol 1995;50:148-9.
7) Shatri KA, Gerald LL. Autoimmune neutropenia. Blood 1993;81:1984-95.
8) Wong KF, Hui PK, Chan JK, Chan YW, Ha SY. The acute lupus hemophagocytic syndrome. Ann Intern Med 1991;114:387-90.
9) Ohga S, Matsuzaki A, Nishizaki M, Nagashima T, Kai T, Suda M, et al. Inflammatory cytokines in virus-associated hemophagocytic syndrome. Interferon- gamma as a sensitive indicator of disease activity. Am J Pediatr Hematol Oncol 1993;15:291-8.
10) Wong KF, Chan JK. Reactive hemophagocytic syndrome : a clinicopathologic study of 40 patients in an oriental population. Am J Med 1992;93:177-80.
11) Janka G, Imashuku S, Elinder G, Schneider M, Henter JI. Infection- and malignancy-associated hemophagocytic syndromes. Secondary hemophagocytic lymphohistiocytosis. Hematol Oncol Clin North Am 1998;12:435-44.
12) Chan JK, Ng CS, Law CK, Ng WF, Wong KF. Reactive hemophagocytic syndrome : a study of 7 fatal cases. Pathology 1987;19:43-50.
13) Kaito K, Kobayashi M, Katayama T, Otsubo H, Ogasawara Y, Sekita T, et al. Prognostic factors of hemophagocytic syndrome in adults : analysis of 34 cases. Eur J Haematol 1997;59:247-53.
14) Imashuku S, Hibi S, Ohara T, Iwai A, Sako M, Kato M, et al. Effective control of Epstein-Barr virus-related hemophagocytic lymphohistiocytosis with immunochemotherapy. Blood 1999;93:1869-74.
15) Gill DS, Spencer A, Cobcroft RG. High-dose gamma-globulin therapy in the reactive haemophagocytic syndrome. Br J Haematol 1994;88:204-6.
16) Kitabayashi A, Hirokawa M, Kuroki J, Nishinari T, Niitsu H, Miura AB. Successful vidarabine therapy for adenovirus type 11-associated acute hemorrhagic cystitis after allogeneic bone marrow transplantation. Bone Marrow Transplant 1994;14:853-4.
17) Low P, Neipel F, Rascu A, Steininger H, Manger B, Fleckenstein B, et al. Suppression of HHV-8 viremia by foscarnet in an HIV-infected patient with Kaposi's sarcoma and HHV-8 associated hemophagocytic syndrome. Eur J Med Res 1998;3:461-4.
18) Imashuku S, Hibi S, Todo S. Hemophagocytic lymphohistiocytosis. J Pediatr 1997;3:352-7.
19) Imashuku S, Tabata Y, Teramura T, Hibi S. Treatment strategies for Epstein-Barr virus-associated hemophagocytic lymphohistiocytosis(EBV-HLH). Leuk Lymphoma 2000;39:37-49.