□증 례□

비강 T/NK 세포형 림프종 1례

가천의과대학교 길병원 소아과학교실, 해부병리학교실*, 진단방사선과학교실†

이정복 · 전인상 · 임호준 · 오영하* · 김지혜†

A Case of Nasal T/NK-cell Lymphoma

Jung Bok Lee, M.D., In-sang Jeon, M.D., Ho Joon Im, M.D.
Young Ha Oh, M.D.* and Ji Hye Kim, M.D.†

Department of Pediatrics, Pathology and Diagnostic Radiology†,*
Gachon Medical School, Gil Medical Center, Inchon, Korea

The advance of the immunobiology clarifies the nature of non-Hodgkin's lymphoma(NHL). In addition the proceed in the immunophenotyping renders the classification of NHL. According to the Revised European American Lymphoma(REAL) classification, classified by the etiologic factors, molecular biological characteristics, immunophenotype, cytogenetics and histologic feature, nasal T/NK-cell lymphoma(=angiocentric lymphoma) belongs to the category of peripheral T-cell and natural killer cell lymphoma. Nasal T/NK-cell lymphoma is a distinct clinicopathologic entity characterized by progressive necrotic lesions in the nasal cavity, nasopharynx, and palate. The cellular origin of this tumor has been controversial. Although most nasal T/NK-cell lymphomas are of NK-cell lineage, being CD56+, negative for surface CD3(Leu4), and unassociated with rearrangements of the T-cell receptor genes, other minor variants have been reported. This lymphoma is a rare disease and usually experienced in adult. Recently, we experienced a rare type lymphoma, nasal T/NK-cell lymphoma, in 14 years old boy. His soft mass occupied the right nasal cavity including the nasal septum and turbinate. Pathologically this nasal mass showed the infiltration into the vascular wall, illustrating angiodestructive lesion. The cellular origin was NK-cell lineage, being CD56+ and negative to CD3. Now, we report the case with a brief review of related literatures. (J Korean Pediatr Soc 2003;46:1266-1270)

Key Words : Nasal T/NK-cell lymphoma, Non-Hodgkin Lymphoma, Nasal cavity

서 론

비강 T/NK 세포형 림프종은 비강 내, 비강 인후 및 인구개에 주로 발생하며, 조직학적으로 주위조직으로의 침입이 심하고 대부분에서 주위 혈관 벽을 침범하게 되며 이들로 인하여 조직괴사를 동반하는 병리학적으로 특징적인 소견을 갖는 질환이다. 이러한 조직적인 소견을 바탕으로 종전에는 혈관 중심성 림프종(angiocentric lymphoma), lethal midline granuloma 및 polymorphic reticulosis로 불리기도 하였다[1]. 그러나 최근에는 면역학적 기술의 발달로 이 질환에 대한 이해가 깊어짐에 따라, 면역학적 분류가 가능하게 되어 현재에는 비강 T/NK 세포형 림프종으로 분류되고 있다.

접수 : 2003년 7월 19일, 승인 : 2003년 10월 6일
책임저자 : 전인상, 가천의과대학교 길병원 소아과
Tel : 032)460-3427 Fax : 032)460-3224
E-mail : isjeon@ghil.com

임상적, 조직학적으로 유사한 이 질환들의 세포 기원에 대해서는 처음에는 T 림프구기원으로 생각되었으나[2, 3], 아직도 논란이 많은 부분이다. 즉, 면역학적 검사를 해보면, 대부분은 CD3 음성, CD56양성이며, T-cell receptor(TCR) 재배열이 없는 NK 세포형이지만[4, 5], CD3 양성, CD56 음성 및 TCR 재배열이 있는 T 림프형[6]도 있다. 한편으로 비전형적으로 CD3 양성이며 또한 CD56에도 양성이며 TCR 재배열이 없는 경우[7]도 있다. 최근에는 이러한 사항들을 종합하여 이 림프종은 활성화된 cytotoxic T 림프구에 기원을 둔 것으로 생각되기도 한다[6]. 이런 면역학적 특성에 의하여, 기원 종양 세포를 크게 B 및 T 림프구로 분류한 뒤 여기에 발병 인자, 분자 생물학적 특성, 면역학적 특성, 형태학적 특성 및 세포 유전학적 특성 등을 모두 고려하여 분류한 Revised European American Lymphoma(REAL) 분류에 의하면 이 질환은 말초형 T 림프구 및 natural killer 세포 종양에 속한다[8].

이 질환의 또 다른 특징은 Epstein-Barr virus(EBV)와의 연

관성이다. 즉 대부분의 경우 EBV의 감염과 연관이 있어, 이 질환의 발병 원인으로 생각되어 지나, 정확한 기전은 아직 알려져 있지 않다[9, 10].

이 질환은 주로 성인에서 발견되며 특히 중국, 일본 등 동양에서 주로 보고되고 있으며 전체적으로 보아 그 빈도는 매우 낮다[11]. 치료에 있어서도 아직 정립된 것은 없으나, 주로 방사선 치료 및 비 Hodgkin's 림프종 때 사용하는 화학 요법이 사용되고 있다. 예후는 진행된 경우에는 매우 불량하나, stage I, II에서는 항암 화학 요법에 의해 5년 생존율이 30-60%로 보고되고 있다[12].

본 질환이 성인에서는 수십 례가 보고되고 치료 성적도 발표되고 있으나[11]상대적으로 소아에서는 연구가 없는 상태이다. 이에 저자들은 비강 T/NK 세포형 림프종으로 생각되는 1례를 경험하였기에 보고하는 바이다.

증 례

환 아 : 권○희, 14세, 남아

주 소 : 내원 10일 전부터 시작된 코 막힘과 코피

과거력 : 주산기에 별 문제 없이 정상 만삭아로 태어났으며, 발병 전까지는 비교적 건강하였음.

가족력 : 아버지는 46세 때 후두암으로 진단 받고 수술 및 항암치료 받았으나 재발하여 사망하였고 현재 어머니(39세)와 남동생(12세)은 특이 사항 없음.

현병력 : 환아 발병 전까지 건강하게 잘 지냈으며, 발열, 야간 발한이나 급격한 체중의 감소도 없었다. 그런 도중 갑자기 입원 10일 전부터 시작된 코 막힘과 피가 섞여 나오는 비루로 개인 의원에서 치료받았으나 증세 호전 없고 두통 동반되어 큰 병원 권유받고 본원 이비인후과로 전원 되었다. 본원 이비인후과에서 코 안에 괴사가 동반된 종괴가 발견되어, 진단을 위한 조직 생검을 시행하였다. 조직 검사에서 림프종 의심되어 소아과로 전과되었다.

진찰 소견 : 입원 당시 체온, 호흡수, 맥박 수는 정상이었고, 체중은 60 kg이었다. 빈혈과 황달은 없었으며, 코 막힘 증상과 피가 섞여 나오는 비루를 보이고 있었다. 흉부 함몰은 없었고, 청진상 폐음은 깨끗하였으며 심잡음도 없었다. 복부에서 간과 비장은 촉지되지 않았으며 신경학적 검사상 이상 소견은 없었고, 몸 전체에서 림프절은 만져지지 않았다.

검사 소견 : 입원 당시 말초 혈액 소견은 혈색소 11.6 g/dL, 백혈구 5,010/mm^3(중성구 45.3%, 림프구 43.9%, 단핵구 10.2%), 혈소판 242,000/mm^3, 망상 적혈구는 1.4%였다. 소변 검사는 정상이었다. 혈액 생화학 검사는 Ca/P : 9.6/3.9 mg/dL, glucose : 95 mg/dL, BUN/Cr : 14/0.8 mg/dL, uric acid : 5.1 mg/dL, protein/albumin : 7.8/12 g/dL, 총 bilirubin : 1.3 mg/dL, alkaline phosphatase : 229 IU/L, AST/ALT : 18/12 IU/L, LDH : 670 IU/L였다. 전해질은 Na+/K+/Cl− : 137.6/4.1/107.3 mEq/L였다. 혈액 응고 검사는 PT/aPTT : 14.4초/36.1초로 정상 범위에 있었다. 혈청 내 면역 글로블린은 IgG/IgM/IgA : 1,640/88/469 mg/dL로 정상 범위였으며, 혈청 보체치도 C3/C4 : 145.4/34.2 mg/dL, CH50은 32로 모두 정상 범위에 있었다. EB 바이러스에 대한 검사는 EBV IgM/IgG/EBNA : −/+/+였다. 골수 검사에서는 M : E 비는 1 : 4.3이었고, 세포 충실도는 30%로 세포 충실도는 약간 감소하였지만, 백혈병 아세포나 악성 세포의 침윤은 없었다.

병리학 및 면역 표현형 소견 : 비강을 통해 시행한 비강내 조직의 생검 조직은 광학현미경적으로 광범위한 괴사와 함께 부분적으로 종양 세포가 남아있는 부위도 관찰되었다. 종양 세포는 작거나 중등도 크기로 다양한 형태의 비정형 세포로 이루어져

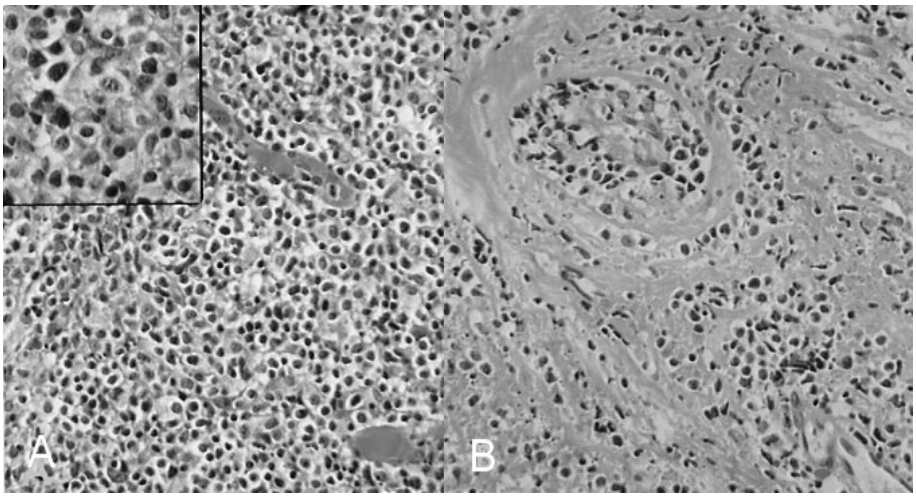

Fig. 1. A) Nasal mass shows diffuse infiltration of polymorphic, atypical tumor cells. Inset is high power view of tumor cells(H & E, ×100, ×400). B) Tumor cells infiltrate into the vascular wall showing angiodestructive lesion and coagulation necrosis(H & E, ×100).

있었다. 특징적으로 종양 세포가 혈관 벽을 침윤하며 혈관을 파괴하는 소견이 자주 관찰되었다(Fig. 1). 종양 세포는 CD3 : 음성, L26 : 음성이었으며 CD45RO와 CD56에는 미만성 강양성으로 염색되어 비강 T/NK 세포형 림프종으로 진단되었다(Fig. 2).

방사선 검사 소견 : 흉부 및 복부 검사상 이상 소견은 없었다. Paranasal sinus 전산화 단층 촬영에서 오른쪽 비강 내에 비중격 및 비갑개를 포함하여 앞쪽 콧구멍까지 차지하고 있는 연부 조직 종괴가 있었고, 중앙에는 주위보다 낮은 음영의 병변을 포함하고 있었다(Fig. 3). 턱밑샘 부위, 목 이복근(jugular digastric)부위 및 척추 연쇄 부위(spinal accessory chain)에 크기가 다양한 크기가 증대된 다수의 림프절이 양쪽 부위에서 관찰되었으나, 전체적으로 오른쪽 부위가 왼쪽보다 크기가 컸다. 뇌부위 전산화 단층 촬영에서는 전이된 소견이나 종괴도 없었다. Bone scan에서는 뼈에 전이된 소견은 없었다.

치료 및 경과 : 입원 후 급성 종양 융해 증후군 예방을 위하여 소변 알칼리화 및 allopurinol을 투여하였다. 곧 이어, 3주 간격으로 3회 9주 동안 CHOP(cyclophosphamide, adriamycin, vincristine, prednisolone 및 척추 강 내 methotrexate, cytarabine, hydrocortisone 투여) regimen에 준하여 완전 관해 항암 치료를 하였다. 3주간의 1차 관해 요법 후 촬영한 paranasal sinus 전산화 단층 촬영에서 비강 내에 있던 연부 조직 종괴는 대부분 소실되었으며, 비후 되었던 비갑개 부위도 정상적으로 되었다. 관해 항암 치료 후 방사선 치료를 비강 부위에 180 cGy씩 20회 시행하여 총 3,600 cGy 조사하였으며, 사골동에 180 cGy씩 6회에 걸쳐 총 1,080 cGy 조사하였다. 방사선 치료 중에 유지 요법을 시작하였다. 유지 요법으로는 COMP(cyclophosphamide, vincristine, methotrexate, prednisolone 및 척추 강 내 methotrexate 주입)에 준하여 치료 중으로 현재 유지 요법 치료 후 9개월로 비강 내 종괴는 거의 소실된 상태로 재발 없이 잘 지내고 있다.

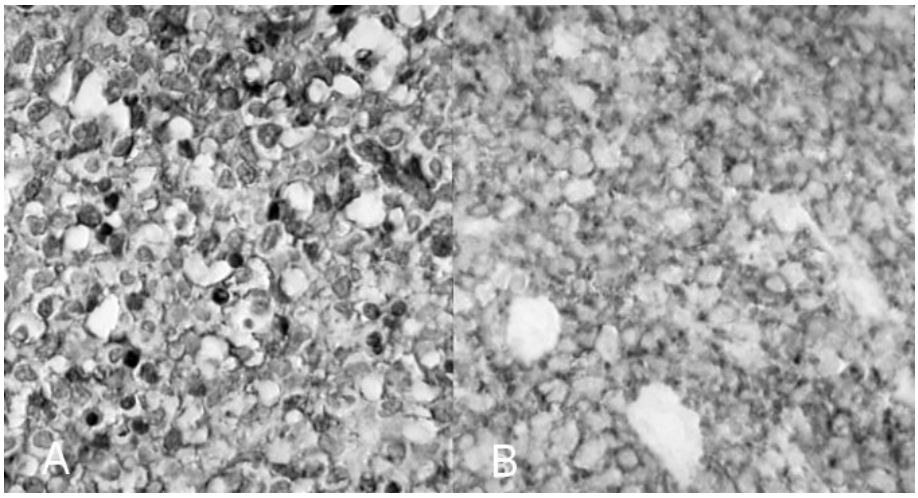

Fig. 2. The tumor cells are diffusely and strongly positive for CD45RO(A) and CD56(B). A) immunostaining with CD45RO antibody(×200), B) immunostaining with CD56 antibody (×200)

Fig. 3. Paranasal sinus CT shows the soft tissue mass, occupying the right nasal cavity including the nasal septum and turbinate. This mass extends right naris and has central attenuated shadow.

고 찰

최근의 면역학적 지식의 축적으로 종전에는 분류가 모호했던 비 Hodgkin 림프종에 대한 새로운 분류가 가능하게 되었으며 이에 대한 이해가 증진되었다. 비강 T/NK 세포형 림프종은 종전에는 조직학적 특징에 기초하여 polymorphic reticulosis, midline malignant reticulosis 및 혈관 중심성 림프종(angiocentric lymphoma)으로 불리었으나 최근에는 면역 표현형에 의해 T/NK-cell lymphoma로 분류된다[1].

이 질환은 주로 성인에서 특히 장 노년층에서 호발하여 40세 후반에서 50세 사이에 주로 발생하며[12] 국내에서도 상당한 예가 보고되고 있다[11]. 그러나 소아에서는 아주 드물어 몇 예가 보고되고 있으며, 대부분의 경우 면역 표현형에 의한 검사 이전에 병리학적 소견을 중심으로 진단된 혈관 중심성 림프종이다[13]. 남녀 성비는 약 2:1로 남자에서 더 많이 발생한다[10].

이 질환은 종전에는 감염이나 면역 반응에 의해 발생하는 질환으로 생각되었으나[14], 병리학적 소견 및 임상 양상들을 종합하여 현재에는 종양성 질환으로 림프종의 하나로 간주되고 있다[8]. 특징적으로, 이 질환의 대부분에서 EB 바이러스의 감염이 동반되어 이 질환의 발병과 관련이 있는 것이 확실시 되고 있지만 발병 기전에 대해서는 아직 알려져 있지 않다. 즉, 대부분의 이 종양의 조직에서 *in situ hybridization*에 의해 *EB* 바이러스의 존재를 확인할 수 있다[9, 10]. 한편, 지역적으로 이 질환은 아시아 지역에서 많이 발병되고 있는데, 이 것이 *EB* 바이러스와 연관되어 나타나는 것인지 이에 대한 연구도 필요한 상태이다. 특히, 이 바이러스는 nasopharyngeal carcinoma와 연관되어 있는데, 이 두 질환이 아시아 지역 특히 중국에서 많이 발생하는데 이 것이 이 바이러스에 의한 것인지 이에 대한 역학 조사가 필요하다.

최근에는 분자 생물학적 기법을 응용하여 이 질환과 암 유전자와의 상관 관계도 알려져 있다. 암억제 유전자의 증강자(promoter) CpG 구역의 비정상적인 methylation은 암억제 유전자를 비활성화시킨다. Siu 등[15]에 의하면 암 억제 유전자의 하나인 p73이 NK-cell 림프종의 대부분에서 methylation되어 있어, 이 암 억제 유전자의 이상이 이 질환을 일으키는 원인으로 생각되고 있다.

병리학적으로는 이 질환의 소견은 아주 특이하다. 조직 파괴가 심하여 혈관을 파괴하는 특이한 소견으로 혈관 중심(angiocentric), 혈관 파괴(angiodestructive) 유형을 나타내며, 비전형적인 림프 계통의 세포가 침윤하는 소견을 나타낸다[1]. 본 환아의 비강 내 병리 조직 소견도 광범위하게 조직 괴사 소견이 있었으며, 혈관중심성이 있어 병리조직학적으로 혈관 중심성 림프종의 소견을 보이고 있었다.

비강 T/NK 세포형 림프종의 세포 기원에 대해서는 아직도 여러 의견이 많다. 처음에는 면역표현형으로 T 세포 기원의 세포로 생각되었으나[2, 3], 그 후의 면역 표현 및 TCR 조사에 의하면 대부분의 경우 NK 세포 계열의 세포로 구성되는 것이 알려졌다[4, 5]. 즉, NK세포의 면역 표현형인 CD56에 양성인 세포로 T-세포 기원을 의미하는 CD3에는 음성을 보이며 TCR 유전자에도 음성을 나타내는 경우가 대부분이다. 그러나 α/β 그리고 γ/δ chain으로 되어 있는 TCR 유전자의 재배열을 동반하는 T 세포형 림프종도 보고되고 있다[6]. 또 다른 형태로 CD3에 양성, CD56에 양성이며 TCR 유전자의 재배열은 동반하지 않는 비 전형적인 경우도 보고되고 있다[7]. 이러한 사항들을 종합하여 최근에는 NK나 T 세포형이나 다 같이 그 면역 표현형은 다르나 그 세포의 기원은 모두 활성화된 cytotoxic 세포에 의한 것으로 임상적 양상이나 병리 조직학적 소견은 같은 하나의 질환으로 생각되어 지기도 한다[6]. 본 환아에서는 CD56 양성, CD3 음성의 전형적인 T/NK 세포형 림프종이었다.

임상적으로는 림프절을 침범하는 경우보다는 림프절 외 형(extra-nodal type)으로, 특징적으로 비강, 인후부위 및 입안의 구개를 침범하여 이 조직을 괴사시킨다[16]. 대개의 경우 코를 중심으로 한 부위에서 발생하나, 폐, 간 또는 소화기관을 침범하는 경우도 종종 있으며, 드물게는 고환, 피부를 침범하기도 한다[11].

이 질환의 치료에 대해서는 아직 그 예가 많지 않아 정립되어 있지 않다. 방사선 치료 및 여러 항암 화학 요법이 시행되고 있으나 그 치료 성적은 만족스럽지 못하다. 홍콩의 Liang 등[12]은 성인 환자 100명을 대상으로 stage I로 국한되어 있는 경우에는 방사선 치료만, 그 이외의 경우에는 방사선 치료 및 여러 화학 요법을 시행하였다. 항암 치료로는 CHOP, BACOP(bleomycin, doxorubicin, cyclophosphamide, vincristine, prednisolone), CVP(cyclophosphamide, vincristine, prednisolone) 및 COPP(cyclophosphamide, vincristine, procarbazine, prednisolone)을 사용하였다. 치료 결과는 각 화학요법에 따라 의미 있는 차이가 없었다. 전체적인 5년 생존율은 50% 정도였으며, 치료 성적의 차이는 화학요법의 차이보다는 발병 시 연령, 병의 진행 정도를 나타내는 병기, B 증상의 여부였다. 즉, 나이가 60세 이전에서 치료 성적이 좋았으며, 5년 생존율이 stage I 에서는 68%, stage II에서는 50%, stage III에서는 0%, stage IV에서는 13%로 stage I, II에서 성적이 좋았다. 그리고 B-증상이 없을 때 예후가 더 좋았다. 본 환아의 경우는 14세로 stage II로 B 증상도 없었으며, 관해 요법으로 사용한 CHOP에 잘 반응하였으며, 현재 COMP로 유지 중으로 예후는 비교적 양호할 것으로 생각된다.

이 종양은 stage III, IV에서는 주위 조직으로 전이가 많이 일어나며 강화되지 않은 항암 치료에는 거의 반응하지 않는다. 또한 쉽게 항암제 내성이 생긴다. 이런 이유로 강화된 항암 치료가 필요하다. 최근에는 말초혈액 조혈모 세포 이식을 이용한 고 단위의 항암 치료로 좋은 성적을 올리는 경우도 보고되고 있다[17].

한편으로 항암제 내성이 생기는 기전을 알아보기 위하여, NK-cell 림프종 세포주에 apoptosis를 유도하게 하고, apopto-

sis를 방해하는 P-glycoprotein(P-gp), 암억제 유전자로 apoptosis를 촉진하는 p53, apoptosis를 방해하는 *bcl-2* 단백의 분비를 조사하였다[18]. 그 결과 이 세포주에서는 P-gp 및 *bcl-2*가 발현되었다. 즉, 항암제의 주 작용 기전인 apoptosis가 이들 단백질에 의해 방해를 받게 되어 항암제에 대한 내성이 생기게 된다. 이 경우 P-gp 길항제인 cyclosporine A를 첨가한 뒤 etoposide나 doxorubicin을 이 세포주에 투여하면 apoptosis가 일어나 종양 세포를 죽이게 된다. 이러한 실험적 결과에 의하면 기존의 항암 요법 치료제에 cyclosporine A를 첨가하면 좋은 치료 성적을 얻게 될 것을 추측할 수 있다.

결론적으로 전체적인 비 Hodgkin 림프종에서 소수 부분을 차지하며, 주로 성인에서 발병하며, 지역적으로는 동북아시아에서 주로 보고되고 있는 비강 T/NK 세포형 림프종을 저자들은 소아에서 경험하였다. 면역 표현형으로는 NK 세포 림프종으로 기존의 B 림프구 및 T 림프구 기원이 아닌 특이한 비 Hodgkin 림프종이었다. 현재는 이 질환에 대한 정확한 이해를 위하여 면역학적으로 분자 유전학적으로 더 많은 연구가 필요하다. 그와 더불어 이 질환에 대한 치료방법도 해결하여야 할 과제로 생각된다.

요 약

저자들은 비강내 종괴로 내원한 14세 환아에서 종괴 생검 및 면역 표현형 검사로 비강 T/NK 세포형 림프종으로 진단하고 치료 중인 1례를 보고하는 바이다.

참 고 문 헌

1) Jaffe ES, Chan JKC, Su IJ, Frizzera G, Mori S, Feller AC, et al. Report of the workshop on nasal and related extranodal angiocentric T/natural killer cell lymphomas : definitions, differential diagnosis, and epidemiology. Am J Surg Pathol 1996;20:103-11.
2) Chan JKC, Ng CS, Lau WH, Lo STH. Most nasal/nasopharyngeal lymphomas are peripheral T-cell neoplasms. Am J Surg Pathol 1987;11:418-29.
3) Jaffe ES, Pathologic and clinical spectrum of post-thymic T-cell malignancies. Cancer Invest 1984;2:413-26.
4) Petrella T, Delfau-Larue M-H, Caillot D, Morcillo JL, Casasnovas O, Portier H, et al. Nasopharyngeal lymphomas : further evidence for a natural killer cell origin. Hum Pathol 1996;27:827-33.
5) Chiang AKS, Srivastava G, Lau PWF, Ho FCS. Differences in T-cell receptor gene rearrangement and transcription in nasal lymphomas of natural killer and T-cell types : implications on cellular origin. Hum Pathol 1996;27:701-7.
6) Arnulf B, Copie-Bergman C, Delfau-Larue MH, Lavergne-Slove A, Bosq J, Wechsler J, et al. Nonhepatosplenic γδ T-cell lymphoma:a subset of cytotoxic lymphomas with mucosal or skin localization. Blood 1998;91:1723-31.
7) Suzumiya J, Takeshita M, Kimura N, Kikuchi M, Uchida T, Hisano S, et al. Expression of adult and fetal natural killer cell markers in sinonasal lymphomas. Blood 1994;83:2255-60.
8) Harris NL, Jaffe ES, Stein H, Banks PM, Chan JKC, Cleary ML, et al. A revised European-American classification of lymphoid neoplasms : a proposed from the International Lymphoma Study Group. Blood 1994;84:1361-92.
9) Harabuchi Y, Yamanaka N, Kataura A, Imai S, Kinoshita T, Mizuno F, et al. Epstein-Barr virus in nasal T-cell lymphomas in patients with lethal midline granuloma. Lancet 1990;335:128-30.
10) Chiang AKS, Chan ACL, Srivastava G, Ho FCS. Nasal T/natural(NK)-cell lymphomas are derived from Epstein-Barr virus-infected cytotoxic lymphocytes of both NK- and T-cell lineage. Int J Cancer 1997;73:332-8.
11) Kim GE, Cho JH, Yang WI, Chung EJ, Suh CO, Park KR, et al. Angiocentric lymphoma of the head and neck : Patterns of systemic failure after radiation treatment. J Clin Oncol 2000;18:54-63.
12) Liang R, Todd D, Chan TK, Chiu E, Lie A, Kwong YL, et al. Treatment outcome and prognostic factors for primary nasal lymphoma. J Clin Oncol 1995;13:666-70.
13) 김철우. 소아 악성 림프종의 조직학적 유형의 특징. 대한소아혈액종양학회지 1998;9:9-13.
14) Kassel SH, Echevarria RA, Guzzo FP. Midline malignant reticulosis(so-called lethal midline granuloma). Cancer 1968;23:920-35.
15) Siu LLP, Chan JKC, Wong KF, Kwong YL. Specific patterns of gene methylation in natural killer cell lymphomas. Am J Pathol 2002;160:59-66.
16) Lipford EH, Margolick JB, Longo DL, Fauci AS, Jaffe ES. Angiocentric immunoproliferative lesions: a clinicopathologic spectrum of post-thymic T-cell proliferations. Blood 1988;72:1674-81.
17) Nawa Y, Takenaka K, Shinagawa K, Deguchi S, Matsumura N, Koyama S, et al. Successful treatment of advanced natural killer cell lymphoma with high-dose chemotherapy and syngeneic peripheral blood stem cell transplantation. Bone Marrow Transplant 1999;23:1321-2.
18) Uno M, Tsuchiyama J, Moriwaki A, Noguchi T, Mizoguchi K, Ogino T, et al. In vitro induction of apoptosis for nasal angiocentric natural killer cell lymphoma-derived cell line, NK-YS, by etoposide and cyclosporine A. Br J Haematol 2001;113:1009-14.