

## 횡격막에 발생한 악성 섬유성 조직구종 1예

경희대학교 의과대학 내과학교실, 을지대학교 의과대학 내과학교실<sup>1</sup>  
경희대학교 의과대학 해부병리과<sup>2</sup>

심재준, 조용선<sup>1</sup>, 김현숙, 최혜숙  
최천웅, 유지홍, 강홍모, 양문호<sup>2</sup>

=Abstract=

### A Case of Primary Malignant Fibrous Histiocytoma of the Diaphragm

Jaejun Shim, M.D., Yongseon Cho, M.D.<sup>1</sup>, Hyun-Sook Kim, M.D.,  
Hye-Sook Choi, M.D., Cheon Woong Choi, M.D., Jee Hong Yoo, M.D.,  
and Hong Mo Kang M.D., Moon Ho Yang, M.D.<sup>2</sup>

*Department of Internal Medicine, School of Medicine, Kyung Hee University*

*Department of Internal Medicine, School of Medicine, Eulji University<sup>1</sup>*

*Department of Pathology<sup>2</sup> School of Medicine, Kyung Hee University, Seoul, Korea*

A malignant fibrous histiocytoma (MFH) is a major subset of soft tissue sarcomas, which occurs principally on the extremities or in the retroperitoneum, as well as on the head and neck of elderly patient. However, it is an extremely rare event when a MFH occurs primarily in the diaphragm of a young people. A 25-year-old woman visited our hospital complaining of right chest pain. The chest X-ray showed a diaphragmatic mass. An exploratory thoracotomic biopsy revealed a primary MFH of the diaphragm. The patient was treated with combined chemotherapy consisting of ifosfamide and doxorubicin. A partial response was seen after 6 cycles of chemotherapy. However, she died of brain metastasis 12 months after the diagnosis. (Tuberculosis and Respiratory Diseases 2003, 54:645-650)

---

**Key words** : Fibrous Histiocytoma, Diaphragm.

Address for correspondence:

**Yongseon Cho, M.D.**

Department of Internal Medicine, School of Medicine, Eulji University.

#24-14, Moek dong, Joong-gu, Daejeon, 301-726, Korea

Phone : 042-259-1203 Fax : 042-259-1207 E-mail : casimirus@chollian.net

## 서 론

악성 섬유성 조직구종(Malignant Fibrous Histiocytoma, MFH)은 1964년 O'Brien과 Stout에 의해 최초로 기술된 이래 연부 조직 육종 중에서 가장 흔하게 진단되는 악성 종양으로 주로 사지, 두경부, 후복막 등에서 발생한다고 알려져 있으며<sup>1,2</sup>, 폐나 횡격막에 원발성으로 발생하는 경우는 아주 희귀하다. 그 동안 횡격막에 원발성으로 발생하였던 MFH의 보고는 전 세계적으로 몇례 뿐이었으며<sup>3-7</sup> 아직 국내에서는 폐에 원발성으로 발생하였던 보고밖에 없었다<sup>8</sup>. 저자들은 횡격막에서 원발성으로 발생하여 항암 치료에 부분 반응을 보였으나 뇌전지로 사망한 MFH 환자 한례를 경험하여 이를 문헌 고찰과 함께 보고한다.

## 증 례

환자 : 25세 여자  
주소 : 간헐적인 우측 흉부 불편감  
병력 : 환자는 내원 1달 전부터 호흡 시 우측 흉

부 불편감이 있고 간헐적인 통증이 동반되어 개인 병원을 방문하였고 이후 시행한 단순 흉부 촬영상 우측 하폐야에 거대한 종괴 소견을 보여 본원으로 전원 되었음(Fig. 1).

과거력 및 가족력 : 특이 사항 없음

진찰 소견 : 입원 당시 혈압 110/70 mmHg, 맥박 80 회/분, 호흡수 20 회/분, 체온 37°C 였으며 특별히 급성 병색을 보이지는 않았다. 두경부 진찰에서 구강의 이상 소견이나 경부에서 촉지되는 임파선 비대는 없었다. 흉부 소견에서 호흡음은 정상이었고 심잡음은 없었다. 복부 검사에서 장음은 정상이었으며 압통은 없었고 간비대, 비장 비대의 소견은 없었다. 사지에서 국소적인 종괴 소견이나 임파선 비대, 압통, 부종등은 관찰되지 않았다.

검사 소견 : 말초 혈액 검사 상 혈색소 11.8 g/dL, 헤마토크릿 32%, 백혈구 6700/mm<sup>3</sup>, 혈소판 307,000/mm<sup>3</sup>이었다. 혈청 LDH 597 U/L, CK 129 U/L이었고 혈청 전해질 및 소변 검사는 정상이었다.

방사선학적 소견 : 단순 흉부 촬영상 우측 횡격막 위로 경계가 뚜렷하고 둥근 직경 약 5cm 크기의

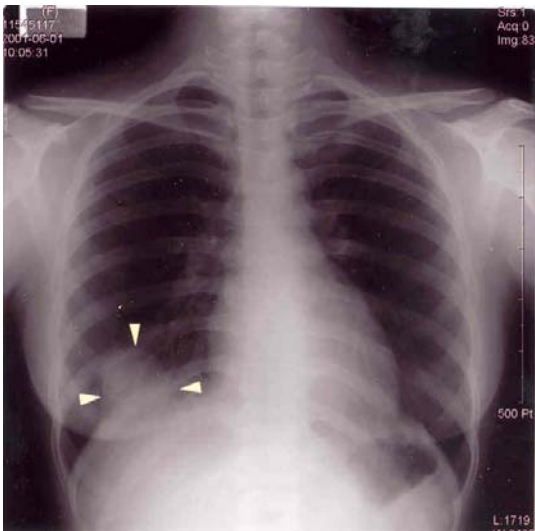


Fig. 1. 5cm sized round mass protruding from the right diaphragm.

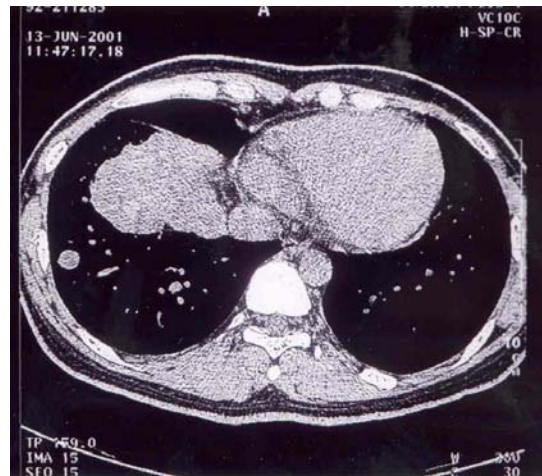
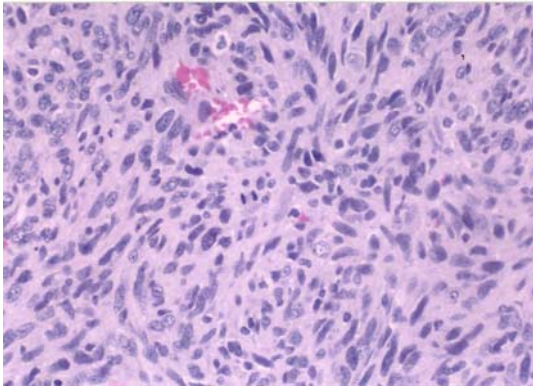


Fig. 2. Chest CT scan(before excisional biopsy): A huge irregular margined mass (5×5×4cm) was observed in the right lower lung field. There are multiple metastatic nodules in both lungs.

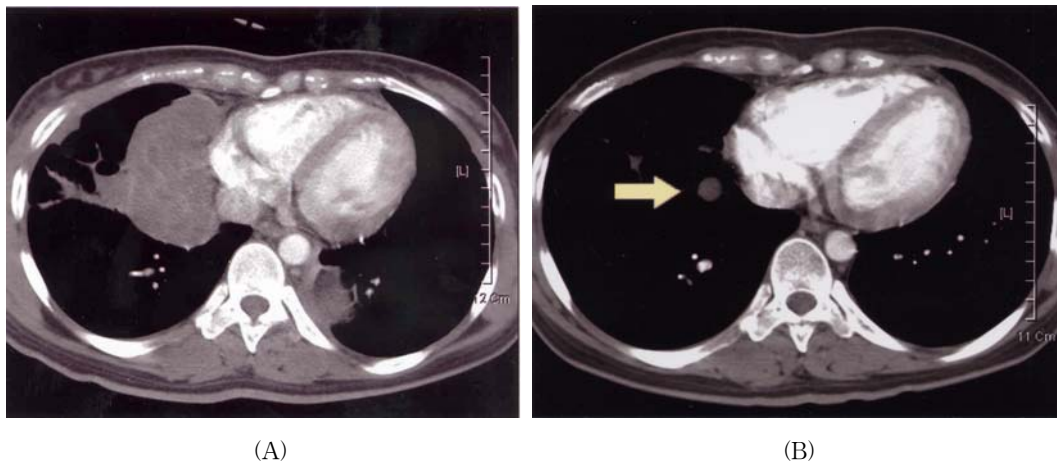


**Fig. 3.** Optical microscopic view of the specimen showing an interlacing bundle of the anaplastic spindled cells with storiform patterns(H-E stain, ×200)

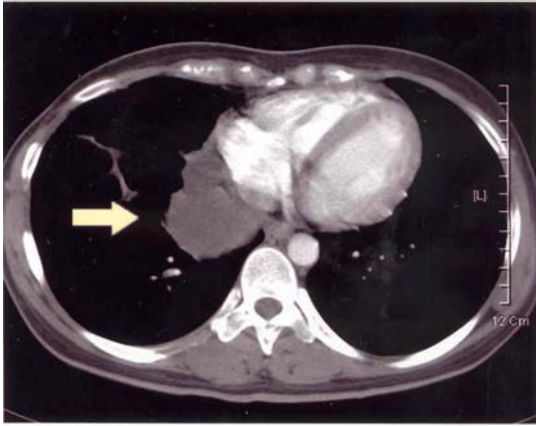
종괴가 관찰되었다. 흉부 전산화 단층 촬영에서는 우하엽과 인접한 횡격막에 종괴 소견과 함께 주위로 작은 결절들이 관찰 되었다(Fig. 2). 종격동에 임파선 종대의 소견은 보이지 않았다. 복부 전산화 단층 촬영에서는 이상 소견 없었고 전신 골 동위 원소 촬영에도 특이 소견은 관찰되지 않았다. 사지

부위의 엑스레이 촬영에서도 이상 소견은 없었다. 기관지 내시경과 위 내시경에서도 이상 소견은 없었다.

**수술 및 병리학적 소견 :** 조직 검사를 위해 비디오 흉강경을 시행하였으나 충분한 조직을 얻기 어려워 바로 개흉 조직 검사(open excisional biopsy)를 시행하였다. 약 5.5×5×4cm의 종괴가 우측 횡격막 상방에서 기원하여 주변 늑막과 폐로의 침윤이 관찰되었다. 횡격막은 종괴 절제 후 1차 봉합하였다. 절제된 종괴는 연회색을 띠고 있었으며 괴사와 출혈 소견도 관찰되었다. 광학 현미경 소견에서는 다형성 방추형(pleomorphic spindled) 또는 난원형 세포들이 섬유속(fascicular) 양상과 storiform 양상으로 배열되어 있었다(Fig. 3). 일부에서는 혈관 주위세포종(hemangiopericytoma)과 비슷한 혈관의 증식 소견도 관찰되었고 수많은 유사 분열이 관찰되었다. 면역 조직 화학 염색 상 vimentin에만 양성을 보일 뿐, LCA, cytokeratin, desmin, actin, S-100, NSE, chromogranin, synaptophysin, myoglobin, CD34, CD68, factor VIII Ag에서 모두



**Fig. 4.** **A.** Chest CT scan(at 2 weeks after excisional biopsy) : Rapid aggravation of the remnant tumor at RML and a left lower paraspinal area occurred. Multiple lung metastasis at the RLL was not changed. **B.** Chest CT scan(after 6 cycles of antineoplastic chemotherapy) : The masses in the right lung and left paraspinal area reduced in size after chemotherapy. No newly developed mass was observed in both lungs.



**Fig. 5.** Chest CT scan(at 4months after chemotherapy): Local recurrence of a right posterior medial diaphragmatic mass (5.5×5×4 cm)can be seen.

음성 소견이었고, 결과적으로 MFH로 진단되었다. 임상 경과 및 치료 : 환자는 진단 당시 우측 폐와 좌측 흉추 주위로 다발성 전이 소견을 보이고 있어 근치적 절제는 불가능한 상태였다. 개흉 조직 검사(open excisional biopsy) 2주 후 촬영한 흉부 전산화 단층 촬영 소견 상 남아 있던 종괴가 8×5×5 cm 크기로 빠르게 성장하는 소견을 보였다 (Fig. 4A). 환자는 ifosfamide, doxorubicin으로 6개월간 6차 항암 화학 요법을 시행 받았으며 항암 화학 요법 후 촬영한 흉부 전산화 단층 촬영에서 종괴의 크기는 1.5×1.5 cm 크기로 줄어들고 양폐야의 작은 전이성 결절들도 사라지는 부분 관해를 보였다(Fig. 4B). 그러나 4개월 후 외래에서 시행한 흉부 전산화 단층 촬영 소견에서 국소 재발 소견을 보였으며(Fig. 5) 추후 항암 화학 요법을 계획하였으나 환자가 더 이상의 치료를 원하지 않아 치료 없이 외래 추적 관찰하기로 하였다. 1개월 후 환자는 갑자기 우측 편마비가 발생하였고 다음 날 의식 불명 상태로 집에서 사망하였으며 뇌전이에 의한 것으로 추정된다.

## 고 찰

악성 섬유성 조직구종(MFH)은 그 형태적 다양성 때문에 다형성 횡문근육종, 지방 육종 등으로 분류되다가 1964년 처음으로 독립된 종양으로 기술된 이래<sup>1</sup> 주로 성인의 심부 연부 조직에서 발생하는 가장 흔한 육종으로 알려져 있다. 주로 발생하는 부위는 하지, 상지, 후복막, 체간, 두경부 순이며<sup>2</sup> 횡격막에서 발생하는 경우는 극히 드물어 1982년 Tanaka등에 의해 최초로 보고된 이후<sup>3</sup> 전 세계적으로 5례 정도만이 보고되어 있을 뿐이다<sup>3-7</sup>. 국내에서는 폐에서 발생한 MFH의 보고는 있으나 아직까지 횡격막에서 기원한 MFH의 보고는 없었다<sup>8</sup>.

그 동안의 횡격막에서 기원한 MFH의 증례들을 보면 본 레를 제외하고는 모두 일본에서 보고되었으며 남녀의 차이는 없었다. 진단 당시 연령은 대부분 50대였으며 한례가 70세였고, 본 레는 25세였다. 오른쪽 횡격막에서 발생한 경우가 4례였으며 2례는 왼쪽에서 발생하였다. 임상 증상으로는 거의 대부분이 동측성 통증이 동반되었으며 비특이적으로 열을 동반한 경우도 있었다. 다른 부위의 MFH 보다 증상이 동반되는 경우가 많았으며 그 이유는 대개가 종양이 크게 악화된 상태에서 발견되었기 때문인 것으로 생각된다<sup>6</sup>. 수술 전 단순 흉부 촬영이나 흉부 전산화 단층 촬영이 수술 계획과 전이 여부 판단에 도움은 되었으나 비특이적인 소견을 보여 정확한 진단을 할 수 없었고 흉막 삼출이 동반된 경우에도 흉강 천자에서 모두 악성 세포가 발견되지 않아 진단이 불가능하였다. 본 레와 같이 경피적 침생검도 진단에 도움이 되지 않았는데 그 이유는 MFH의 조직 소견이 아주 다양하여서 작은 조직 절편으로는 진단이 불가능하기 때문이다. 결국 모든 환자들은 수술 전 어떤 검사로도 MFH를 진단받지 못하였고 수술을 통해 진단 받았다.

MFH의 치료는 광범위한 절제가 원칙으로 되어 있으며 수술이 불가능한 경우에는 항암 화학요법과 방사선 치료가 시도되고 있다. 지금까지 보고된 횡격막에서의 MFH는 모두 수술적 치료를 시도하였으며 본 레에서는 흉곽 내의 전이로 수술이 어려워 항암 화학 요법을 시행하였다. Leite등에 의하면 cyclophosphamide, vincristine, adriamycin, actinomycin-D등을 이용한 항암 화학 요법에서 33%의 환자가 부분 관해를 보였고 반응이 있었던 환자들의 예후가 훨씬 더 좋았다<sup>9</sup>. 방사선 치료의 경우는 아직 유용성이 확실치 않은 상태이다.

일반적으로 MFH의 예후는 불량하여 5년 생존률이 58%, 10년 생존률이 38%으로 보고되고 있다<sup>10</sup>. 예후에 영향을 주는 인자로는 진단 당시 전이 여부, 종양의 크기, 종양 등급(grade)이며 종양 발생 깊이나 조직학적 유형은 예후와 큰 관련이 없는 것으로 알려져 있다<sup>10-11</sup>. 그러나 횡격막에서의 MFH는 예후가 더 불량하여 한 레를 제외하고는 대부분의 환자들에서 수술 후 수개월 내에 국소 재발이 발생하여 사망하였다. 이는 기존의 다른 부위에서의 국소 재발률 26%, 전이율 42% 보다 훨씬 높은 것이다<sup>2</sup>. 그 이유는 발생 부위가 다른 부위보다 심부에 위치하고 있고 진단 당시 종양이 많이 진행된 상태였으며 대부분 수술 후 조직 검사로 진단되어 충분한 절제가 이루어지지 못했기 때문인 것으로 생각된다. 입원 후 진단 받기까지 많은 시간이 소요되는 것도 나쁜 예후의 원인으로 사료된다.

## 요 약

저자들은 우측 흉부 불편감을 주소로 내원한 25세 여자 환자를 개흉 조직 검사를 시행하여 원발성 횡격막 기원 악성 섬유성 조직구종을 진단하였고 ifosfamide, doxorubicin으로 항암 화학 요법 시행 후 부분 관해가 있었으나 진단 후 12개월째 외래

추적 검사 중 뇌전지로 사망한 젊은 여성 1예를 경험하였기에 문헌 고찰과 함께 보고하는 바이다.

## 참 고 문 헌

1. O'Brien JE, Stout AP. Malignant fibrous xanthomas. *Cancer* 1964;17:1445-55.
2. Weiss SW, Enzinger FM. Malignant fibrous histiocytoma- An analysis of 200 cases. *Cancer* 1978;41:2250-66.
3. Tanaka F, Sawada K, Ishida I, Seki Y, Ohmori Y, Kuwahara T et al. Prosthetic replacement of entire left hemidiaphragm in malignant fibrous histiocytoma of the diaphragm. *J Thorac Cardiovasc Surg* 1982;83:278-84.
4. 宇野 顯, 池田 道昭, 大貫 恭正, 萩原 昇, 塩 川 崎 文 博, 山 根 喜 男. 胸 腔 内 惡 性 纖 維 性 組 織 球 腫 の 手 術 症 例 に つ い て. *日 本 胸 部 外 科 學 會 雜 誌* 1987;35:223-31.
5. 神保雅臣, 岡崎 肇, 三浦一章, 佐藤孝臣, 大橋洋一, 菊地廣行. 再發再手術を繰り返した横隔膜 原發 惡性 纖維性 組織球腫の術後長期生存の1例. *臨外* 1992;47:957-60.
6. Yamamoto H, Watanabe K, Takayama W, Yamada S, Honda I, Fujita Y et al. Primary malignant fibrous histiocytoma of the diaphragm : Report of a case. *Jpn J Surg* 1994;24:744-8.
7. Katakura H, Tanaka T, Maezato K, Yamamoto Y, Kawarasaki S. Malignant fibrous histiocytoma of the diaphragm-a case report. *Jpn J Thorac Cardiovasc Surg*. 1998;46:211-4. Japanese
8. 안준협, 류슈영, 윤상명, 박삼석, 이민기, 박순규. 폐에 원발성으로 발생한 악성 섬유성 조직

- 구종 1예. 대한내과학회지 2000;59:452-6.
9. Leite C, Goodwin JW, Sinkovics JG, Baker LH, Benjamin R. Chemotherapy of malignant fibrous histiocytoma. *Cancer* 1977;40:2010-4.
10. Gibbs JF, Huang PP, Lee RJ, McGrath B, Brooks J, McKinley B et al. Malignant fibrous histiocytoma: An institutional review. *Cancer Investigation* 2001;19:23-7.
11. Pezzi CM, Rawlings MS, Esgro JJ, Pollock RE, Romsdahl MM. Prognostic factors in 227 patients with malignant fibrous histiocytoma. *Cancer* 1992;69:2098-103.
-