

기관지내 호지킨씨 림프종 1예

연세대학교 의과대학 내과학교실¹, 병리학교실², 폐질환 연구소³,
BK21 의과학사업단⁴, 암전이 연구센터⁵

문성진¹, 문진욱¹, 한창훈¹, 정재호¹, 박무석¹, 김영삼^{1,3},
장준^{1,3}, 김성규^{1,3}, 신동환², 김세규^{1,3,4,5}

=Abstract=

A Case of Endobronchial Hodgkin's Disease

Sung Jin Moon, M.D.¹, Jin Wook Moon, M.D.¹, Chang Hoon Hahn, M.D.¹,
Jae Ho Chung, M.D.¹, Moo Suk Park, M.D.¹, Young Sam Kim, M.D.^{1,3},
Joon Chang, M.D.^{1,3}, Sung Kyu Kim, M.D.^{1,3}, Dong Hwan Shin, M.D.²,
Se Kyu Kim, M.D.^{1,3,4,5}

Department of Internal Medicine¹, Pathology², The Institute of Chest Diseases³, Brain Korea 21 Project for Medical Sciences⁴, and Cancer Metastasis Research Center⁵, Yonsei University College of Medicine, Seoul, Korea

The endobronchial presentation of Hodgkin's disease is defined as : 1) having the histological features of Hodgkin's disease, irrespective of the biopsy site, and 2) a bronchoscopic visualization of an endobronchial tumor at the time of the initial diagnosis¹.

The presentation of Hodgkin's disease, as an endobronchial lesion, is very uncommon, with only a few isolated cases having been reported, and no accurate incidence is available. An endobronchial lymphoma must be considered when patients present with an endobronchial tumor, as careful staging and treatment may lead to a cure and avoid of the need for major surgery. Also, when patients, with a known lymphoma, present with respiratory symptoms, they should be considered for a bronchoscopy to avoid understaging of the disease.

Herein, a case of endobronchial Hodgkin's disease, in a 20-year-old woman, is reported. (*Tuberculosis and Respiratory Diseases* 2003, 54:640-644)

Key words : Endobronchial lymphoma, Hodgkin's disease.

본 연구는 연세대학교 암전이 연구 센터를 통한 한국과학재단의 우수 연구 센터 지원금에 의한 것입니다.

Address for correspondence:

Se Kyu Kim, M.D.

Department of Internal Medicine, Yonsei University College of Medicine,
Severance Hospital, CPO Box 8044, Seoul, Korea.

Phone : 02-361-5429 Fax : 02-393-6884 E-mail : sekyukim@yumc.yonsei.ac.kr

서 론

기관지내 호지킨씨 림프종은 림프종의 폐 침윤 중 특수한 형태로서 1) 조직 검사 부위에 상관 없이 병리학적으로 호지킨씨 림프종이 확진되고, 2) 초기 진단시 기관지내시경 검사로 기관지내 종양이 확인된 경우로 정의한다¹. Moolten 등²이 1934년 2예의 증례를 보고한 이래 다수의 증례 보고가 있었으나 정확한 발병율은 알려져 있지 않다.

림프종의 경우 수술에 따른 합병증의 위험성 없이 항암 약물 치료 및 방사선 치료로 완치를 기대할 수 있는 경우가 많기 때문에 기관지내 종양이 발견된 경우 림프종의 가능성을 반드시 염두에 두어야 한다. 또한 림프종이 진단된 환자에 있어서 기침, 객혈, 천명음, 호흡곤란 등의 호흡기 증상이 발생하거나 흉부 X-선 상 무기폐가 발생한 경우 기관지내시경 검사를 통한 기관지내 종양의 존재

유무 확인이 정확한 병기 및 향후 치료 방침 결정과 예후 판단에 중대한 영향을 미칠 수 있다.

저자 등은 20세 여자 환자에서 발생한 기관지내 호지킨씨 림프종을 경험하였기에 문헌 고찰과 함께 보고하는 바이다.

증 례

환 자 : 이○수, 여자 20세

주 소 : 기침, 객담, 운동시 호흡곤란

과거력 및 가족력 : 특이 사항 없음

현병력 : 특이 병력 없이 지내던 중 2개월 전부터의 기침, 객담과 2주 전부터의 운동시 호흡곤란을 주소로 본원 외래에 내원하였으며 청진 소견상 흡기시 협착음 들려 정밀 검사 위해 입원하였다.

진찰 소견 : 내원 당시 혈압 100/60 mmHg, 호흡수 20회/분, 맥박수 70회/분, 체온 36.2°C이었다. 의

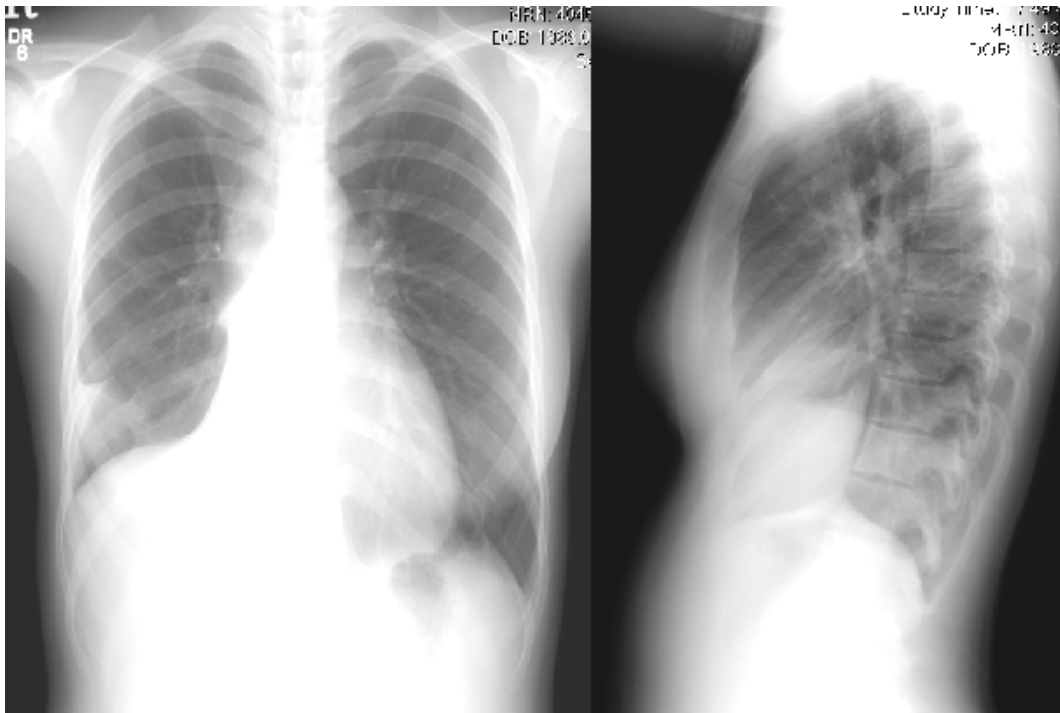


Fig. 1. Chest PA and right lateral view showed the right lower lung collapse.

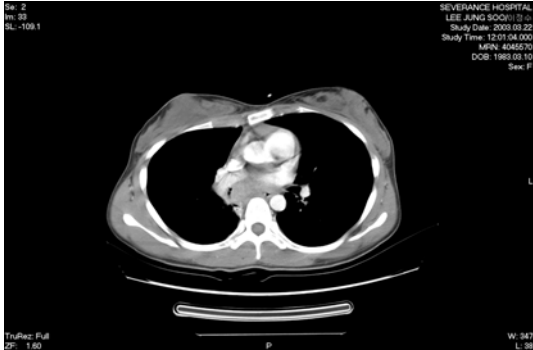


Fig. 2. Chest CT scan showed the near-total occlusion of right intermediate bronchus by intraluminal mass and subcarinal lymph node enlargement.

식은 명료하였고, 우측 쇄골 상부 림프절이 1x1 cm 정도의 크기로 축진되었다. 흉부 청진상 우측 상부 폐야에서 흡기시 협착음이 청진되었으며, 천명음 및 수포음은 청진되지 않았다. 심박동은 규칙적이었고 심잡음은 들리지 않았다. 복부 및 사지 진찰에서 특이 소견은 없었다.

검사실 소견 : 말초혈액 검사상 백혈구 12,320/mm³ (호중구 75%, 림프구 18%, 단핵구 3.3%, 호산구 2.0%, 호염기구 0.3%), 혈색소 11.2 g/dl, 혈소판

534,000/mm³이었고, 생화학 검사상 총단백질 8.0 g/dl, 알부민 4.1 g/dl, AST 22 IU/L, ALT 23 IU/L, BUN 15 mg/dl, Creatinine 0.8 mg/dl이었으며, LDH 558 IU/L, β 2-microglobulin 1.44 mg/L이었다. 요화학 검사 및 심전도 검사는 정상이었다.

방사선 소견 : 흉부 X-선 촬영상 우하폐의 부분적인 무기폐가 관찰되었으나 주위의 종괴 소견은 보이지 않았다(Fig. 1). 흉부 전산화단층촬영상 다수의 종격동내 림프절 비대를 관찰할 수 있었고, 림프절 내부에는 괴사 소견이 보였다. 기관분기부하 림프절이 비대되어 우측 주기관지를 누르는 양상이었으며, 중간 기관지는 내부의 종괴에 의해 거의 막혀 있었고, 소량의 심낭 삼출이 관찰되었다(Fig. 2).

기관지내시경 검사 소견 : 입원 후 기관지내 병변을 확인하기 위하여 시행한 기관지내시경 검사상 중간 기관지내 입구는 돌출된 종괴에 의해 거의 폐쇄되어 있었다(Fig. 3).

조직 병리 소견 : 다양한 형태의 림프구, 형질세포, 호산구, 호중구가 산재된 가운데 호산성 핵의 악성 림프구 세포들이 군데군데 관찰되어, 호지킨씨 림프종으로 진단되었다(Fig. 4).

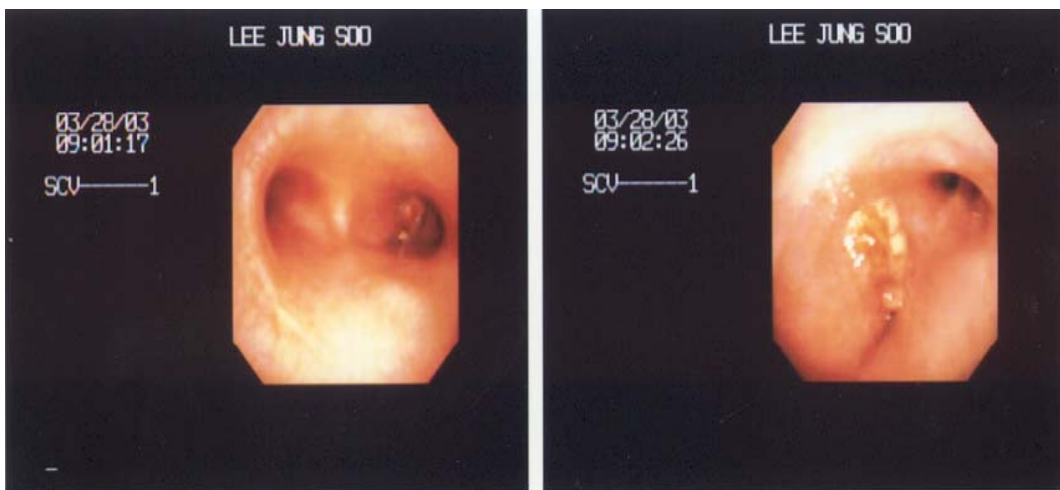


Fig. 3. Bronchoscopy showed a fungating mass in the orifice of intermediate bronchus.

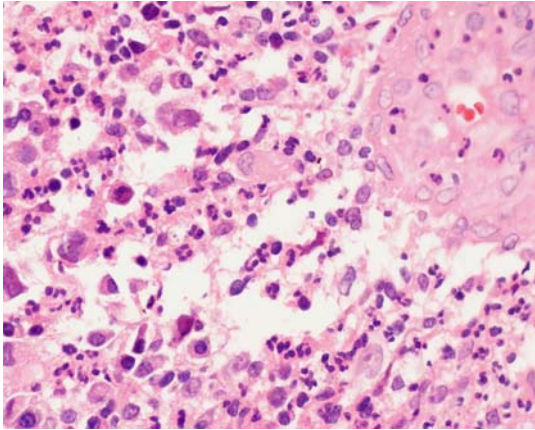


Fig. 4. Microscopic finding showed a few scattered mono- or bi-nucleated cells having prominent eosinophilic nuclei(H&E, ×200).

임상 경과 : 호지킨씨 림프종의 병기를 확인하기 위하여 시행한 복부 전산화 단층촬영상복강내 림프절 비대는 관찰되지 않았으며, 전신 골 스캔상 골 전이의 소견은 없었다. 환자는 호지킨씨 림프종 진단후 항암약물치료 계획중 타병원으로의 전원 위하여 전원되었다.

고 찰

기관지내 호지킨씨 림프종은 폐 림프종의 특수한 형태로서, 1) 조직 검사 부위에 상관 없이 병리학적으로 호지킨씨 림프종이 확진되었고, 2) 초기 진단시 기관지내시경 검사로 기관지내 호지킨씨 림프종이 확인된 경우로 정의한다¹. 1934년 Moolten 등²이 기관지를 침범한 호지킨씨 림프종 2 예를 보고하고, 1955년 Dawe 등³이 기관지내 비호지킨씨 림프종 1 예를 처음 보고한 이래 다수의 드문 기관지내 림프종 증례 보고가 있어 왔으며⁴⁻⁸, 그 정확한 발병율은 알려져 있지 않다. 한 부검 연구에 따르면 호지킨씨 림프종의 15% 정도에서 기관지내 병변을 동반하는 것으로 알려졌으나 대부분 질병의 진행 경과 중 발생하며 초기 진단시 기관지

내 병변은 드문 것으로 알려져있다. Gallagher 등⁹은 림프종의 초기 진단시 병기 결정을 위하여 기관지내시경 검사를 시행한 12명의 환자들 중 3명(25%)에서 기관지내 림프종을 동반한 것으로 보고하였다.

Rose 등¹⁰에 따르면 기관지내 림프종의 발생 기전은 1) 진행된 림프종에서 혈행성 및 림프성 전이에 의하여 기관지내 미만성 점막하 침윤 및 결절 양상으로 나타나거나, 2) 전신성 림프종 없이 종격동 내 림프종이 인접 기관지로 직접 침윤하여 단발성 기관지내 종괴를 형성하고 기도 폐쇄 및 무기폐 등을 일으키는 경우로 대별되며, 그 외에 매우 드물게는 흉곽 내 림프절 비대 없이 기관지내 림프 조직(BALT: bronchus-associated lymphoid tissue)에서 원발성으로 발생하는 경우도 알려져 있다.

기관지내 림프종의 증상은 비특이적인 호흡기 증상이 대부분으로 기침, 객혈, 천명음, 호흡곤란 등이 일어날 수 있고 드물게는 무증상인 경우도 있다.

흉부 X-선 상 절반 정도에서 무기폐를 동반하며 20% 정도에서 폐 종괴 또는 폐문부 확장 소견이 관찰되고, 정상 소견을 보이는 경우는 드문 것으로 알려져 있다. 진단을 위해서는 기관지내시경 검사에 의한 종괴 확인 및 조직 검사가 필수적이다⁴.

치료는 림프종의 병기와 환자의 전신 상태에 따라 결정되며 대개 복합 항암 화학 요법 치료를 시행한다. 림프종의 침윤 부위에 따라 방사선 치료를 병행할 수 있으며 수술적 치료를 시행하는 경우는 극히 드물다^{4,11}. Tredaniel 등¹이 1982-1992년 사이에 진단된 9명의 기관지내 호지킨씨 림프종 환자 및 이전에 문헌 보고된 34명의 환자를 대상으로 조사한 바에 따르면 4년 생존율은 74% 정도인 것으로 보고되었다.

기관지내 림프종의 임상적 중요성은 다음 세 가지 측면에서 고려할 수 있다. 1) 기관지내 종괴가 확인된 경우 반드시 림프종의 가능성을 염두에 두

어야 하며 2) 림프종이 진단된 경우 정확한 병기 및 전신 상태에 따른 항암 화학 요법 등으로 완치를 기대할 수 있고 3) 불필요한 수술에 따른 합병증의 가능성을 피할 수 있다. 따라서 림프종이 진단된 환자에서 호흡기 증상이 동반되거나 흉부 X-선상 무기폐 등의 병변이 관찰되는 경우 반드시 기관지내시경 검사로 기관지내 종양의 유무를 확인하여 정확한 병기를 결정하고 그에 따른 적절한 치료를 시행하는 것이 중요하다.

요 약

폐림프종의 특수한 형태인 기관지내 호지킨씨 림프종은 매우 드문 것으로 알려져 있으나 정확한 진단과 병기 결정이 치료 결과 및 예후에 큰 영향을 준다는 점 때문에 임상적으로 중요하다.

저자 등은 호흡기 증상 및 무기폐를 동반한 20세 여자 환자에서 기관지내시경 검사를 시행하여 확인한 기관지내 종양이 호지킨씨 림프종으로 진단된 증례를 경험하였기에 문헌 고찰과 함께 보고하는 바이다.

참 고 문 헌

1. Tredaniel J, Peillon I, Ferme C, Brice P, Gisselbrecht C, Hirsch A. Endobronchial presentation of Hodgkin's disease: a report of nine cases and review of the literature. *Eur Respir J* 1994;7:1852-5.
2. Moolten SW. Hodgkin's disease of the lung. *Am J Cancer Med* 1934;21:253-94.
3. Dawe CJ, Woolner LB, Parkhill EM, McDonald JR. Cytological studies of sputum secretions and serous fluids in malignant lymphoma. *Am J Clin Pathol* 1955;25:480-8.
4. McRae WM, Wong CS, Jeffery GM. Endobronchial non-Hodgkin's lymphoma. *Respir Med* 1998;92:975-7.
5. Kim DH, Ko YH, Lee MH, Ree HJ. Anaplastic large cell lymphoma presenting as an endobronchial polypoid mass. *Respiration* 1998;65:156-8.
6. Harper PG, Fisher C, McLennan K, Souhami RL. Presentation of Hodgkin's disease as an endobronchial lesion. *Cancer* 1984;53:147-50.
7. Jee SR, Kim JS, Son CH, Lee KN, Jeong JS, Choi IS. A case of endobronchial presentation of non-Hodgkin's lymphoma. *Korean J Med* 1999;56:761-765.
8. Mason AC, White CS. Endobronchial lymphoma. *Am J Roentgenol* 1996 ;166:215.
9. Gallagher CJ, Knowles GK, Habeshaw JA, Green M, Malpas JS, Lister TA. Early involvement of the bronchi in patients with malignant lymphoma. *Br J of Cancer* 1983;48:777-81.
10. Rose RM, Grigas D, Strattemeir E, Harris NL, Linggood RM. Endobronchial involvement with non-Hodgkin's lymphoma. A clinical-radiologic analysis. *Cancer* 1986;57:1750-5.
11. Berkman N, Breuer R, Kramer MR, Polliack A. Pulmonary involvement in lymphoma. *Leuk Lymphoma* 1996;20:229-37.
12. Argyros GJ, Torrington KG. Fiberoptic bronchoscopy in the evaluation of carcinoma metastatic to the lung. *Chest* 1994;105:454-7.