

# 성견 치근이개부 병소에서 Calcium Sulfate 차폐막이 치주조직 재생에 미치는 영향에 대한 조직 병리학적 연구

김영철<sup>1</sup> · 임성빈<sup>1</sup> · 정진형<sup>1</sup> · 이종한<sup>2</sup>

<sup>1</sup>단국대학교 치과대학 치주과학교실,

<sup>2</sup>단국대학교 치과대학 병리학교실

## I. 서론

치주질환 치료의 목적은 과거에는 질환의 정지에 그쳤으나 오늘날에 와서는 자생적인 회복을 이룰 수 없는 경우 이를 가능한 한 원래의 상태로 재생시키는데 중점을 두고 있다. 이를 위하여 임상적으로 자가골과 다양한 골 대용 생체 재료를 이용한 골 이식술이나 차폐막을 이용한 조직 유도 재생술이 이용되고 있으며 그 외에 여러 가지 성장인자를 실험적으로 적용시키는 방법이 활발히 연구되어지고 있다. 이러한 방법중의 하나인 조직 유도 재생술은 오랫동안 성공적인 결과가 보고되고 있는 예측 가능한 술식으로 치주 치료 후 즉각적으로 치근면에 재증식하는 세포가 치유후의 부착을 결정한다는 가설<sup>1)</sup>을 전제로 차폐막을 이용하여 치근면에 선택적으로 세포의 재증식을 유도하는 술식이다<sup>2,3)</sup>.

이러한 조직유도 재생술은 치근이개부, 골내낭, 치은 퇴축, 골열개 혹은 골찬공 형태의 결손 부위에서 효과적인 치주 조직의 재생을 위해 사용되어져 왔다.<sup>4,5)</sup>

조직유도재생술에서 차폐막의 사용 목적은 치은 상피가 치면을 따라 치근단 이동하는 것을 막고 치유 초기에 치주인대 세포들이 치근면에 재증식할 수 있도록 공간을 유지하는 것이다. 이러한 차폐기능을

할 수 있는 재료로는 기존의 비흡수성 차폐막인 e-PTFE 막<sup>6,7)</sup>이나 흡수성 재료인 Poly-lactic acid polymer<sup>8)</sup>, Vicryl mesh<sup>9)</sup>, oxidized cellulose<sup>10)</sup>, 콜라겐막<sup>11)</sup>, calcium sulfate등이 있다.

이 중 Calcium sulfate는 1892년 Dressman에 의해 골강내에 채워둔 calcium sulfate가 단단한 골로 대체된 것이 보고된 이후 골 이식과 같이<sup>12)</sup> 혹은 차폐막<sup>13-15)</sup>으로 사용되었다. Calcium sulfate는 생체적합성이 있는 흡수성 재료로 쉽게 사용할 수 있고 멸균이 간편하며<sup>16,17)</sup> 조직의 반응이 좋아 기존의 이식재들보다 적은 염증반응을 일으키며<sup>18,19)</sup>, 술 후 합병증도 거의 없다는 장점을 가지고 있다<sup>6,17)</sup>. 또한 골연하상을 대상으로 한 동물실험에서 조직학적으로 신생골과 백악질의 형성이 관찰되었고<sup>19,20)</sup> 임상연구에서도 역시 임상지수의 향상을 보였다<sup>21)</sup>. 그러나 4주 정도면 완전히 흡수되는 빠른 흡수를 때문에 골결손부의 크기가 큰 경우에 나쁜 결과를 나타낸다는 보고가 있고<sup>22)</sup>, 작업시간이 제한되어 있으며 지혈이 안되는 부위에서는 calcium sulfate의 경화시간이 지연되어 골결손부를 채우기가 힘들고, 경화 후에도 물리적 자극에 의한 파절이 쉽게 일어난다는 단점들도 지적되고 있다.

이에 본 연구에서는 외과적으로 형성된 성견 소구

치 2급 치근 이개부 병변 부위에 이종골 이식재와 Calcium sulfate 차폐막을 이용한 조직유도 재생술을 시행하여 치주조직의 재생양상을 조직-병리학적으로 관찰하고 그 효과 및 차이점을 이종골 이식재만 시행한 군과 비교하여 다소의 지견을 얻었기에 이를 보고하는 바이다.

## II. 연구재료 및 방법

### 1. 연구 대상

생후 12개월에서 16개월 된 체중 15 kg 내외의 beagle dog 5마리를 사용하였고, 실험 시작 전 이들의 치주 조직은 임상적으로 양호하였으며 전신적 질환이 없는 건강한 상태였다. 조직 유도 재생술의 재료로서 생체 흡수성 calcium sulfate(Cap-Set<sup>®</sup>, Lifecore biomedical, USA)를 사용하였고, 골 이식재는 송아지 뼈에서 추출한 무기질 골(BBP<sup>®</sup>, (주)오스텍, 한국)를 사용하였다.

### 2. 연구 방법

#### 1) 실험 동물의 준비

실험 동물은 Ketamine HCl(Ketalar<sup>®</sup>, 유한양행, 한국) 0.2 ml/kg을 근육 주사하여 진정시킨 후 5% 포도당 주사액(100 cc/hour, IV)을 외과적 술식이 끝날 때까지 투여하였다. 마취를 유지하기 위하여 Ketamine HCl(0.1 ml/kg, IV)과 Xylazine HCl(Rompun<sup>®</sup>, 한국 바이엘, 0.1 ml/kg, IM)을 평균 20분 간격으로 번갈아 투여하였다.

#### 2) 외과적 수술

양측 상악 소구치 부위에 2% lidocaine HCl (Epinephrine 1:80,000)로 침윤 마취하였다. 협측에서 열구 절개와 근심 수직 절개를 형성하여 협측 전층 판막을 거상하였다. Diamond round bur(Shofu Co., Japan)를 이용하여 상악 소구치의 변연 치조골로부터 4 mm 하방에 6×4 mm 크기로 골을 삭제하였다. 그리고, 큐렛(Gracey Curet no. 1-2, Hu-Friedly

Co., Germany)과 roto round bur(Roto-Pro, Ellman International Inc., USA)를 이용하여 결손부의 치근 백악질을 제거하였다.

무작위로 선택된 한 쪽의 결손부를 대조군으로 하여 BBP<sup>®</sup>를 삽입한 후 협측 판막을 덮고 봉합하였다. 다른 한 쪽의 결손부는 실험군으로 BBP<sup>®</sup>를 삽입한 후 생체 흡수성 calcium sulfate(Cap-Set<sup>®</sup>, Lifecore biomedical, USA)를 1.5~2.0mm 두께로 결손부의 가장자리와 3-4mm 접치도록 위치시킨 후 협측 판막을 덮고 봉합하였다. 수술이 끝난 후 5일간 하루 2회 항생제(gentamicin sulfate)와 진통제(phenyl butazone)를 투여하였다.

#### 3) 조직병리학적 검사

실험 동물은 4주 후 2마리, 8주 후 3마리 희생시켰다. pH 7.4 phosphate buffer를 이용한 2% paraformaldehyde와 2.5% glutaraldehyde의 혼합액을 이용해 두부를 관류고정하고 실험 부위의 치아, 골, 차폐막, 상부 연조직을 적출하여 위의 혼합액에서 다시 고정하였다. 물로 수세하고 알코올(graded alcohol)로 탈수시킨 후 5% 질산을 사용하여 탈회하고 통법에 따라 파라핀에 포매하여 4 μm의 두께로 근원심축으로 절편을 만들어 헤마톡실린과 에오신으로 염색한 후 광학현미경으로 검사하였다.

## III. 연구 결과

### 1. 대조군 4주

골 결손부는 간질조직이 관찰되며 이러한 조직이 신생골주와 접해있다. 신생골주에서 골세포로 보이는 세포가 배열되고 있으며 아직 반전선은 관찰되지 않았다. 신생골주는 형성 후 상호 연결되어 그물망처럼 보였으며 중간중간 흡수되는 골이식재가 보인다(Figure 7, 8).

### 2. 대조군 8주

결손부 내에서는 반흔모양의 간질조직이 채워지

며 신생골주는 판상을 보이고 있다. 이 골주와 인접한 간질조직에는 섬유모세포가 다수 관찰되며 신생골주는 반전선이 관찰된다. 그러나 결손부가 완전히 골조직으로 채워지지는 않았다(Figure 9, 10, 11, 12).

### 3. 실험군 4주

결손부 부위에 치밀한 간질조직이 기존골과 연결된 상을 보이고 간질조직 사이에는 신생골주의 형성이 보인다. 이식재가 있었던 부분으로 생각되는 빈공간이 관찰되나 염증조건은 관찰되지 않았다. 부분적으로 흡수되지 않은 이식재가 관찰된다(Figure 13, 14).

### 4. 실험군 8주

형성된 판상골주는 골세포가 다양하게 배열되어 있었고 주변의 치밀한 간질조직과 연결되어 있었다. 이러한 신생골주 사이사이에 혈관의 형성이 관찰되며 완전히 성숙된 골세포는 보이지 않았지만 많은 골세포들이 관찰되었다. 찰할 수 있었다. 판상으로 보이는 골조직은 주위의 간질조직과 접해있었으며 손상받은 주위의 간질조직은 치밀한 간질조직으로 대체되어 있었다. 골조직은 새로이 형성된 골조직과 연결되었다(Figure 15, 16, 17).

## IV. 총괄 및 고찰

치주질환 치료의 개념이 시간의 흐름에 따라 변하고 있다. 과거에는 삭제형골수술을 통하여 치료되던 골연하낭도<sup>23)</sup> 최근에는 비흡수성 차폐막인 e-PTFE 막을 이용한 조직유도재생술을 시행하고 있다.<sup>24)</sup> 그러나 이러한 비흡수성 차폐막을 사용하는 경우에는 막을 제거하기 위한 2차적인 수술이 필요하였고 이러한 단점을 보완하기 위해 흡수성 차폐막이 개발되었다. 연구를 통해 물리적으로는 흡수성 차폐막이 조직의 초기재생을 위해 필요한 기간인 4-6주동안 흡수되지 않고 유지될 수 있다는 것과 화학적으로는 흡수시에도 조직재생에 위대한 영향을 미칠 수 있는 반응이 나타나지 않는다는 것을 관찰할 수 있었다.<sup>25)</sup>

그러나 흡수성 차폐막 역시 판막을 퇴축시키는 경향이 있어 종종 차폐막이 노출되었고 이러한 차폐막의 노출은 신생골 형성량을 현저히 저하시키는 원인 중의 하나가 된다.<sup>26)</sup> 그러나 Calcium sulfate의 경우 판막을 퇴축시키지 않으며 노출된 Calcium sulfate로의 상피 이주가 이물반응 없이 쉽게 일어난다고 보고되고 있다.<sup>27)</sup>

흡수성 차폐막의 또 다른 단점으로는 비흡수성 차폐막에 비해 견고성이 부족하여 조직재생에 필요한 공간의 유지에 문제점이 있다는 것이다. 이에 흡수성 막을 이용한 조직유도재생술 시 골 이식재를 병용하면 재생을 위한 공간의 확보 뿐 아니라 막의 임상적 조작이 용이해 진다는 논문이 발표되었고<sup>28)</sup>, 임상적인 결과 면에서도 차폐막의 사용 시 골 이식재를 병용할 때 많은 골의 재생을 보인다고 하였다.<sup>29,30)</sup> 본 연구에서도 이종골 이식재만 단독으로 사용한 경우와 이식재와 흡수성 Calcium sulfate 차폐막을 같이 사용한 경우를 비교하여 조직 병리학적으로 관찰하였고 이종골 이식재만 식립한 경우보다는 신생골 형성과 골성숙도 면에서 더 나은 것으로 관찰되었다.

본 연구에 사용된 medical grade calcium sulfate(Cap-Set<sup>®</sup>, Lifecore biomedical, USA)는 일반 석고와 달리 규칙적인 각기둥 모양의 크기가 입자 크기가 일정한  $\alpha$ hemihydrate calcium sulfate로 경화 시간과 석고의 밀도 그리고 흡수속도가 일정하다는 장점이 있다. 초기 calcium sulfate를 이용한 골결손부에 대한 연구들은 calcium sulfate 자체를 골결손부에 삽입, 경화시키는 방법을 사용하였다<sup>9)</sup>. 이 경우 calcium sulfate가 외부로부터의 이물의 유입이나 상피의 치근단 증식을 막아줌으로써 더 빠르게 치유되었지만 대조군에 비해 약간 더 나은 정도의 치유 양상을 보일 뿐이며, 수술부의 치유 속도는 calcium sulfate의 매식 여부보다는 염종의 정도나 지속기간이 더 직접적으로 영향을 미친다고 결론 지었다. 또 다른 calcium sulfate를 단독 매식한 연구에서는 신생골 형성이 관찰되지 않았고 그래서 calcium sulfate는 골유도성이 없다는 보고하였다.<sup>31)</sup> 그러나 Najjar는 calcium sulfate를 hydroxyapatite와 혼합이식한 연구에서 calcium sulfate는 hydroxyapatite의 적용을 용

이하게 만들어 주며, 어느 정도의 신생골 형성을 증진시킨다고 보고하였다.<sup>32)</sup> 1992년 Sottosanti는 calcium sulfate를 차폐막과 같이 사용하여 calcium sulfate가 탈회냉동건조 동종골과 함께 사용시 골유도 효과를 나타낼 수 있으며 탈회냉동건조골을 보호하며 상피조직과 결합조직의 하방성장을 막아줄 수 있다는 것을 관찰하였다.<sup>14)</sup> 또한 발치창에 calcium sulfate를 차폐막과 같이 사용하며 bioactive glass를 혼합 이식한 연구에서도 발치창이 효과적으로 보존됨을 보고하였고 6개월에 재진입시 기존골과 임상적으로 구분할 수 없었다고 하였다.<sup>33)</sup> Calcium sulfate를 차폐재료로 사용하여 골연하낭을 치료한 임상연구에서는 calcium sulfate 차폐재료를 이용한 군이 대조군에 비해 치주낭 깊이나 부착상실양에서는 차이가 없었지만 치조골의 재생은 더 많이 일어났다고 보고되었다.<sup>34)</sup>

본 연구는 비록 동물실험이기는 하지만 앞서 언급되었던 임상실험들과 유사한 결과를 보이고 있었다.

조직병리학적 관찰 시 대조군에 비해 실험군에서 신생골의 재생에 있어서 높은 결과를 보였고 4주, 8주에서도 골밀도나 골성숙도에서 기존골과 비교시는 적지만 대조군과 비교시는 더 좋은 결과를 보였다.

사용한 이식재가 골전도성만을 지닌다고 가정하면 Calcium sulfate 차폐막과 골이식재를 사용한 조직유도재생술시에 골이식만을 사용한 군보다는 치은상피와 결합조직의 유입을 막아 치주인대 유래세포의 증식을 위한 기간을 부여함으로써 효과를 높였기 때문일 것이고 그 기간동안 골이식재가 흡수성 차폐막의 단점을 보완해 골이식재만 식립한 군보다 더 나은 결과를 보인 것으로 사료된다.

그러나 이식재가 오히려 치주인대 유래세포의 증식등을 막을 수 있고 임상적으로도 유의한 결과를 나타내지 않는다는 논문들이 제시되고 있어 앞으로 더 지속적인 연구가 필요할 것으로 생각된다.

## V. 결론

성견 상악 소구치 이개부에 외과적으로 형성한 골 천공 형태의 결손부에 BBP<sup>®</sup>만 이식한 대조군과 BBP

<sup>®</sup>와 생체 흡수성 Calcium sulfate 차폐막으로 조직유도재생술을 시행한 실험군을 4주, 8주 후에 조직병리학적으 로 관찰한 결과 다음과 같은 결론을 얻었다.

1. 신생골의 재생은 대조군에 비해 실험군에서 잘 되었으며 대조군의 결손부는 골조직으로 완전히 채워지지 않았다.
2. 대조군 4주에서 아직 출혈이 심한 간질조직과 신생골주가 접해있고 실험군 4주에서는 치밀한 간질조직이 기존골과 연결된 상이 보이나 이 간질조직 사이에는 신생골주 형성이 보였다.
3. 대조군 8주에서는 반흔상의 간질조직으로 결손부가 채워지나 실험군에서는 판상형의 골조직이 새로 형성된 골조직과 연결되어 있었다.

이로 미루어 보아 이종골 이식재는 골전도성을 가지나 결손부를 채우지 못하였으며 Calcium sulfate 차폐막을 같이 사용한 조직유도 재생술시에는 효과적인 치주조직의 재생을 이룰 것이라 사료되었다.

## VI. 참고 문헌

1. Melcher AH. On the repair potential of periodontal tissue. J Periodontol 1976;47:256-260.
2. Gottlow J, Nyman S, Lindhe J, Karring T, Wennstrom J. New attachment formation in the human periodontium by guided tissue regeneration. Case reports. J Clin Periodontol 1986;13:604-616.
3. Nyman S, Lindhe J, Karring T, Rylander H. New attachment following surgical treatment of human periodontal disease. J Clin Periodontol 1982;9:290-296.
4. Wikesjö UME, Sigurdsson TJ: Guided Bone Regeneration: Is it a reproducible technique? J Parodontol Implantol Orale 1994; 13: 243-257.
5. Mariano Sanz, Ion Zabalegui, Alfonso Vila, Alberto Sicilia: Guided tissue regeneration in human class II furcations and interproximal

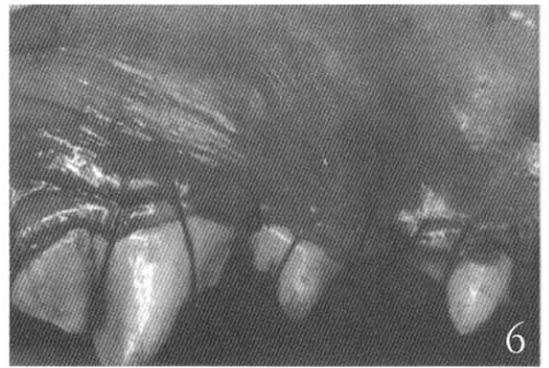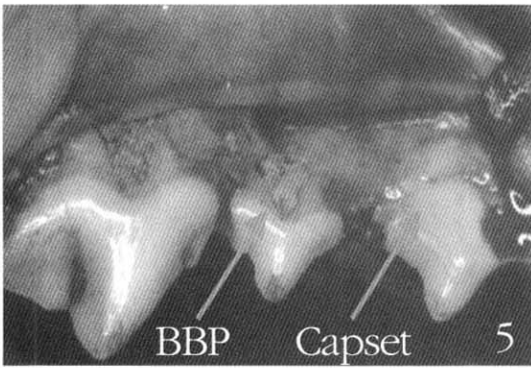
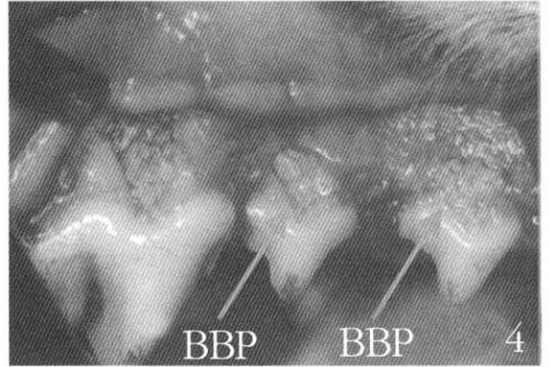
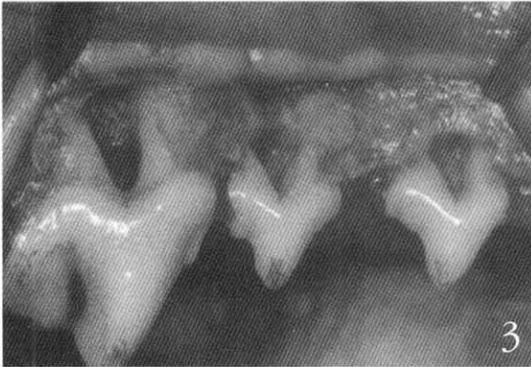
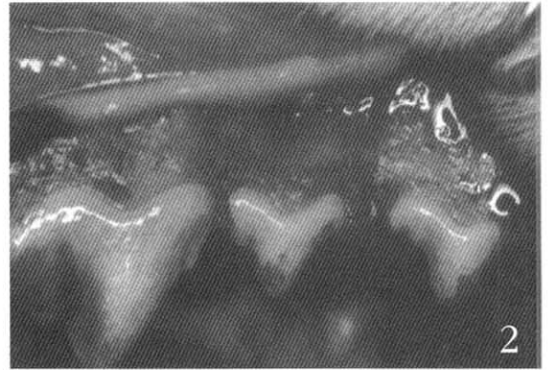
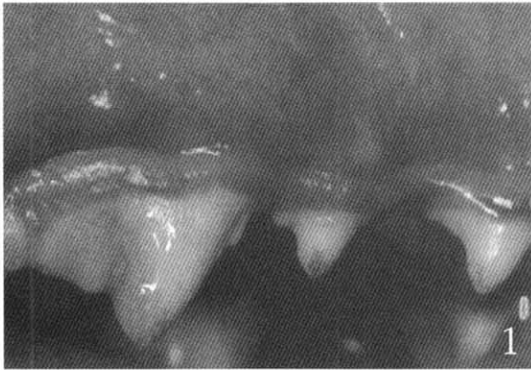
- infrabony defects after using a bioabsorbable membrane barrier. *The International Journal of Periodontics & Restorative Dentistry*
6. Selvig KA, Kersten BG, Wikesjö UM. Surgical treatment of intrabony periodontal defects using e-PTFE barrier membranes: Influence of defect configuration on healing response. *J Periodontol* 1993;64:730-733.
  7. Selvig KA, Kersten BG, Chamberlain AD, Wilkesj, UME, Nilveus RE. Regenerative surgery of intrabony periodontal defects using e-PTFE barrier evaluation of retrieved membranes versus clinical healing. *J Periodontol* 1992;63:974-978.
  8. Robert P, Mauduit J, Frank RM, Vert M. Biocompatibility and resorbability of a polylactic acid membrane for periodontal guided tissue regeneration. *Biomaterials* 1993;14:353-358.
  9. Galgut PN. Oxidized cellulose mesh used as a biodegradable barrier membrane in the technique of guided tissue regeneration. A case report. *J Periodontol* 1990;61:766-768.
  10. Fleisher N, de Waal H, Bloom A. Regeneration of lost attachment apparatus in the dog using vicryl absorbable mesh(Polyglactin 910). *Int J Periodont Resto Dent* 1988;8:44-55.
  11. Pitaru S, Tal H, Soldinger M, Grosskopf A, Noff M. Partial regeneration of periodontal tissues using collagen barriers. Initial observations in the canine. *J Periodontol* 1988;59:380-386.
  12. Frame JW, Rout PG, Browne RM. Ride augmentation using solid and porous hydroxyapatite particles with and without autogenous bone or plaster. *J Oral Maxillofac Surg* 1987;45:771-777.
  13. Peltier LF. The treatment of open fractures. In Peltier LF. *The treatment of fractures: History & iconography*. San Francisco: Norman Publishing. 1990.
  14. Sottosanti JS. Calcium sulfate: a biodegradable and biocompatible barrier for guided tissue regeneration. *Compend Contin Educ Dent* 1992;13:226-234.
  15. Sottosanti JS. Aesthetic extraction with calcium sulfate and the principles of guided tissue regeneration. *Pract Periodont & Aesthetic Dent* 1993;5:61-69.
  16. Sottosanti JS. Calcium sulfate is a safe, resorbable barrier adjunct to implant surgical procedures. *Dental Implantology Update* 1993;4:69-73.
  17. Bier SJ. Plaster of Paris, an surgical dressing. *New York State Dent J* 1970;36:347-352.
  18. Bahn SL. Plaster: a bone substitute. *Oral Surg Oral Med Oral Pathol* 1966;21:672-681.
  19. Radentz WH, Collings CK. The implantation of plaster of Paris in the alveolar process of the dog. *J Periodontol* 1965;36:357-364.
  20. 최동훈, 최성호, 조규성, 채중규, 김종관, 문익상. The effect of calcium sulfate on the periodontal healing of 2-wall intrabony defects in dogs. *대한치주과학회지* 1997;27:395-403.
  21. Kim CK, Chai JK, Cho KS, Moon IS, Choi SH, Sottosanti JS, Wikesjo ME. Periodontal repair in intrabony defects treated with a calcium sulfate implant and calcium sulfate barrier. *J Periodontol* 1998;69:1317-1324.
  22. Bell WH. Resorption characteristics of bone substitutes. *Ora Surg Oral Med Oral Pathol* 1964;17:650-657.
  23. Durwin A, Chamberlain H, Garrett S, Renvert S, Egelberg J. Healing after treatment of periodontal intraosseous defects. IV. Effect of a non-resective versus a partially resective approach. *J Clin Periodontol* 1985;12:525-539.
  24. Selvig KA, Kersten BG, Wikesjö UM. Surgical treatment of intrabony periodontal defects using e-PTFE barrier membranes: Influence of defect configuration on healing response. *J Periodontol* 1993;64:730-733.

25. Jan Gottlow, Lars Laurell, Dan Lundgren et al: Periodontal tissue response to a new bioresorbable guided tissue regeneration device : A longitudinal study in monkeys. *Int J Periodont Rest Dent* 1994; 14:437-449).
26. de Sanctis M, Zucchelli G, Clauser C. Bacterial colonization of bioabsorbable barrier material and periodontal regeneration. *J Periodontol* 1996;67:1193-1200.
27. Camargo PM, Lekovic V, Weinlaender M, Klokkevold PR, Kenney EB, Dimitrijevic B, Nedic M, Jancovic S, Orsini M. Influence of bioactive glass on changes in alveolar process dimensions after exodontia. *Oral Surg Oral Med Oral Pathol Oral Radiol Endod* 2000;90:581-586.
28. Lundgren D, Slotte C: Reconstruction of Anatomically Complicated Periodontal Defects Using a Bioresorbable GTR Barrier Supported by Bone Mineral. A 6-Month Follow-Up Study of 6 Cases. *J Clin Periodontol* 1999; 26: 56-62.
29. Hürzeler MB, Kohal RJ, Naghshbandi J, Mota LF, Conradt J, Huttmacher D, Caffesse RG: Evaluation of a New Bioresorbable Barrier to Facilitate Guided Bone Regeneration Around Exposed Implant Threads. *Int J Oral Maxillofac Surg* 1998; 27: 315-320.
30. D. De Leonardis, A.K. Garg, V. Pedrazzoli, and G.E. Pecora: Clinical evaluation of the treatment of class II furcation involvements with bioabsorbable barriers alone or associated with demineralized freeze-dried bone allograft. *J Periodontol* 1999; 70: 8-12.
31. Shaffer CD, App GR. The use of plaster of Paris in treating infrabony periodontal defects in humans. *J Periodontol* 1971;42:685-689.
32. Najjar Ta, Lerdrit W, Parsons JR. Enhanced osseointegration of hydroxyapatite implant material. *Oral Surg Oral Med Oral Pathol* 1991;71:9-15.
33. Camargo PM, Lekovic V, Weinlaender M, Klokkevold PR, Kenney EB, Dimitrijevic B, Nedic M, Jancovic S, Orsini M. Influence of bioactive glass on changes in alveolar process dimensions after exodontia. *Oral Surg Oral Med Oral Pathol Oral Radiol Endod* 2000;90:581-586.
34. Kiritsy CP, Lynch AB, Lynch SE. Role of growth factors in cutaneous wound healing: A review. *Crit Rev Oral Biol Med* 1993;4:729-760.

## 사진부도 설명

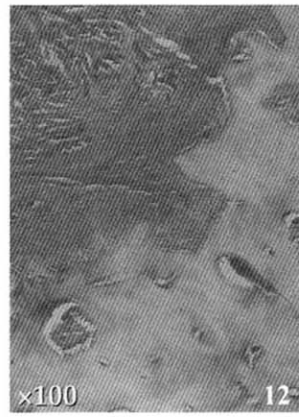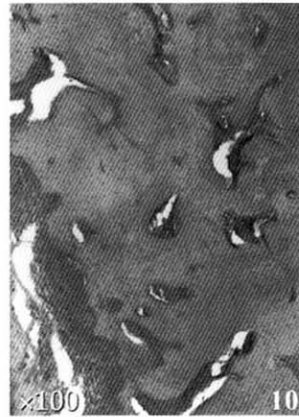
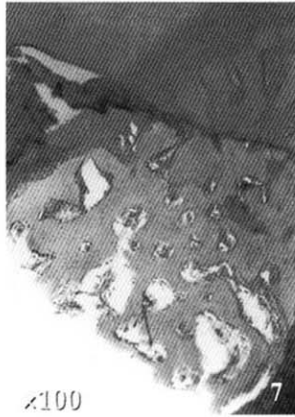
- Figure 1 시술전의 모습
- Figure 2 판막거상 후
- Figure 3 6 × 4 mm 크기의 천공형 결손부 형성
- Figure 4 골 이식재의 삽입
- Figure 5 실험군에 Calcium sulfate 차폐막 적용
- Figure 6 판막의 봉합
- Figure 7 대조군 4주 H-E stain, ×100
- Figure 8 대조군 4주 H-E stain, ×100
- Figure 9 대조군 8주 H-E stain, ×100
- Figure 10 대조군 8주 H-E stain, ×100
- Figure 11 대조군 8주 H-E stain, ×100
- Figure 12 대조군 8주 H-E stain, ×100
- Figure 13 실험군 4주 H-E stain, ×100
- Figure 14 실험군 4주 H-E stain, ×100
- Figure 15 실험군 8주 H-E stain, ×100
- Figure 16 실험군 8주 H-E stain, ×100
- Figure 17 실험군 8주 H-E stain, ×100

사진부도 (1)

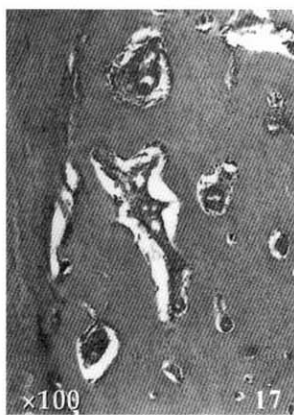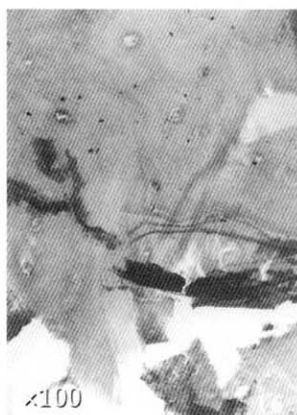
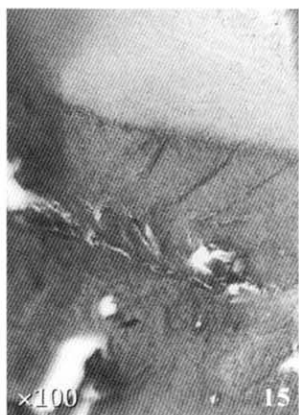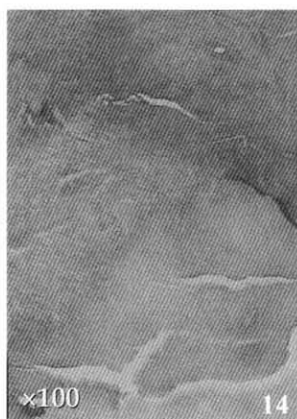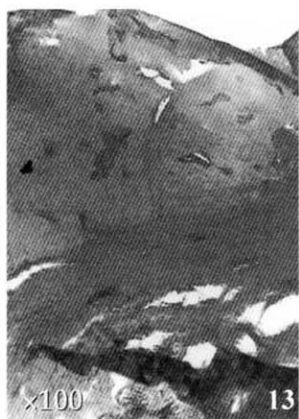




사진부도 (II)



사진부도 (Ⅲ)



# A Histo-Pathological Study of Effect on Periodontal Regeneration with Calcium Sulfate Membrane on The Grade II Furcation Defects in Beagle Dogs

Young-Chool Kim<sup>1</sup>, Sung-Bin Lim<sup>1</sup>, Chin-Hyung Chung<sup>1</sup>, Chong-Heon Lee<sup>2</sup>

<sup>1</sup>Department of Periodontology, College of Dentistry, Dan-Kook University

<sup>2</sup>Department of Pathology, College of Dentistry, Dan-Kook University

The present study evaluated the effects of guided tissue regeneration using xenograft material (deproteinated bovine bone powder), with and without Calcium sulfate membrane in beagle dogs.

Contralateral fenestration defects (6 × 4 mm) were created 4 mm apical to the buccal alveolar crest of maxillary premolar teeth in 5 beagle dogs. Deproteinated bovine bone powders were implanted into fenestration defect and one randomly covered Calcium sulfate membrane (experimental group). Calcium sulfate membrane was used to provide GTR. Tissue blocks including defects with soft tissues which were harvested following four & eight weeks healing interval, prepared for histo-pathologic analysis.

The results of this study were as follows.

1. In control group, at 4 weeks after surgery, new bony trabecular contacted with interstitial tissue and osteocytes like cell were arranged in new bony trabecule. Bony lamellation was not observed.
2. In control group, at 8 weeks after surgery, scar-like interstitial tissue was filled defect and bony trabecule form lamellation. New bony trabecular was contacted with interstitial tissue but defect was not filled yet.
3. In experimental group, at 4 weeks after surgery, new bony trabecular partially recovered around damaged bone. But new bony trabecule was observed as irregularity and lower density.
4. In experimental group, at 8 weeks after surgery, lamella bone trabecular developed around bone cavity and damaged tissue was replaced with dense interstitial tissue.

In conclusion, new bone formation regenerated more in experimental than control groups and there was seen observe more regular bony trabecular in experimental than control groups at 4 weeks after surgery. In control group, at 8 weeks after surgery, the defects was filled with scar-like interstitial tissue but, in experimental group, the defects was connected with new bone. Therefore xenograft material had osteoconduction but could not fill the defects. We thought that the effective regeneration of periodontal tissue, could be achieved using GTR with Calcium sulfate membrane.

---

Key words: guided tissue regeneration, xenograft material, Calcium sulfate membrane, osteoconduction