

성견 1면 골 결손부에서 Polylactic/polyglycolic acid copolymer (PLA/PGA) 흡수성 차단막의 치주 조직 재생에 대한 연구

김성구¹ · 황성준¹ · 김민경¹ · 김창성¹ · 이덕연^{2,3} · 이용근³
조규성^{1,2} · 채중규¹ · 김종관^{1,2} · 최성호^{1,2}

¹연세대학교 치과대학 치주과학교실, 구강과학 연구소,

²BK21 의과학 사업단

³연세대학교 치과대학 치과생체재료학교실

I. 서론

치주 치료의 궁극적 목표는 치주 조직의 재생이다. 즉, 치주조직의 재생은 소실된 치아 지지조직을 복구하는 술식으로서 백악질, 치주인대, 치조골의 재형성을 포함한다¹. 치유를 증진시키기 위한 방법으로 차단막을 이용한 술식, 골 대체물질의 이식술, 성장인자의 이용 등이 단독 혹은 복합적으로 사용되어 왔다.

Melcher는 각 조직 세포들의 성장 속도를 조절하여, 치은상피 세포의 근단으로의 빠른 이동을 차단시키고 결합조직 세포가 치근면과 직접 접촉하는 것을 막아 주어 치주인대가 세포에 의해 파괴되었던 치조골, 백악질, 치주인대의 재생을 유도할 수 있다는 조직 유도 재생술에 대하여 제안하였고², 이후 지속적인 연구가 이루어 졌다.

Nyman 등은 치주 질환으로 이환된 원숭이 치근면에 Millipore 차단막을 적용시 치주 인대 유래 세포들이 재분포되어 신부착을 이룰 수 있다고 하였고³, Teflon[®]을 이용한 임상연구⁴와 expanded polytetrafluoroethylene(e-PTFE)⁵⁻⁹을 이용한 임상 연구에서

신부착이 일어났음이 보고되었다.

이러한 비흡수성 차단막은 조직 유착성, 세포 차단, 임상적 조작 용이성, 공간유지, 생체 적합성 등에서 많은 효과를 얻어왔으나¹⁰, 차단막 제거를 위한 2차 수술이 필요할 뿐만 아니라, 초기 치유 과정 중 차단막이 관막의 치은과 치조골, 치주인대의 혈관과의 문합을 방해함으로써 치은퇴축이 일어나고, 차단막이 노출됨으로써 감염의 기회를 증가시키고^{11,12}, 농양 형성을 일으킬 수 있으며¹³, 이차 수술시 미성숙 골조직이 노출되는 문제점 등이 지적되었다. 특히 차단막의 노출은 최소화 되었을 때 치주조직 재생의 치료효과를 얻으므로, e-PTFE 차단막 사용시 차단막의 노출을 최소화하기 위한 정확한 적응증, 외과술식, 감염조절 등이 필수적이라고 하였다⁴. 이에, 흡수성막에 대한 관심이 높아지고 있다.

흡수성막의 소재로는 교원질^{15,16}, polylactic acid(PLA)^{17,18}, polyglactin 910(PGA)^{19,20}, polyurethane²¹, PLA/PGA 공중합체^{22,23}등의 생흡수성 고분자들이 있다. Chung 등은 제 1형 교원질을 이용한 흡수성 차단막이 차단막을 사용하지 않은 군보다 임상지수에서 효과가 있음을 보고하였고²⁴,

*본 연구는 2003년도 연세대 학술 연구비로 이루어졌음

교신 저자: 최성호, 서울특별시 서대문구 신촌동 134 연세대학교 치과대학 치주과학교실, 우편번호: 120-752

1988년 Magnusson 등은 성견을 이용하여 흡수성 PLA 차단막과 비흡수성 Millipore 차단막을 비교한 결과 흡수성 차단막에서 신부착과 골 재생 효과가 우월하게 나타났다고 하였다¹⁷⁾.

이러한 흡수성 차단막도 몇가지 제한점이 있는데, 2차 수술의 불편감이나 세균의 집락 등을 감소시킬 수는 있으나 흡수속도가 부적절하고 염증 반응을 유발하고, 조직 노출시 제거가 용이하지 않으며, 막을 통해 세균이 막 하방의 재생 조직을 감염시키는 것을 방지할 수 없다.

이에 PLA/PGA 공중합체 차단막이 개발되었는데 이는 4-6주경 흡수가 시작되며 8개월에 완전히 흡수가 일어난다고 한다²⁵⁾. Cortellini 등은 이 차단막은 완전히 흡수가 되며, 비활성적이고(inert), 비항원성이며(nonantigenic), 염증 반응은 최소라고 하였다. 또한 비흡수성 차단막과 비교하여 임상지수에서 유사한 효과를 보이고 있음을 보고하였다²²⁾. 1997년 Caffesse 등은 흡수성 차단막인 PLA/PGA 차단막(Resolut[®])과 비흡수성 차단막인 e-PTFE의 비교 결과, 2급 이개부 치료에서는 유의할 만한 차이가 없다고 하였으며²⁶⁾, 2001년 허 등은 PLA/PGA 차단막(Resolut[®])이 이개부 병소에서 양호한 임상적인 개선을 보인다고 하였다²⁷⁾. 이외에도 PLA/PGA 차단막이 e-PTFE와 같은 정도의 임상효과를 보이면서도 e-PTFE에서 나타난 합병증이 없다는 연구결과가 다수 보고되었다^{28,29)}.

이러한 차단막을 치주조직 재생의 효율을 높이기 위해 이식재와 혼용하여 시도하였을 경우 단일 시도보다 좋은 결과를 보인 연구가 보고되었는데^{30,31)}, 이는 골이식을 단독으로 하는 경우에 비해서는 이식재의 흡수속도를 낮추어 주고, 수여부의 골에 이식재를 완전 유착시켜 주는 역할을 한다고 한다. 부가적으로 이식재와 차단막을 병용하였을 때 접합상피의 근단이동을 막는 효과가 있고 신생백악질의 형성이 유의성 있는 증가를 보인다고 하였으며³²⁾, 치주인대의 기능적 배열에 도움을 줄 수 있다고 하였다³³⁾.

이 연구의 목적은 성견을 이용하여 1면 골결손부 병소에서 치근 활택술 결과에 대해, 흡수성 PLA/PGA 차단막을 이용한 조직 유도 재생술과 골 결손부에 칼

슘 포스페이트를 이식한 후 흡수성 PLA/PGA 차단막을 사용한 조직 유도 재생술을 조직학적으로 영향을 비교하고자 함이다.

II. 연구 재료 및 방법

가. 연구 재료

1. 실험 동물

본 연구에서는 생후 1년 이상 된 체중 15kg 내외의 성견 5마리를 이용하였다. 실험 시작 전 실험 동물의 영구치는 완전히 봉출되어 있었고, 치주조직은 염증이 없는 건강한 상태로 제 2소구치의 원심면, 제 4소구치의 근심면을 실험부위로 사용하였다.

2. 차단막의 준비

차단막으로는 흡수성 PLA/PGA 차단막(Resolut[®])을 사용하였고, 골이식재로는 calcium phosphate(Ca/P 비율 0.6, 입자크기 400 μ m)를 사용하였다.

나. 연구 방법

1. 실험군 설정

실험부위에 근원심 폭경 4mm, 치조정에서 깊이가 4mm 되도록 1면 골 결손부를 형성한 후, 각 골결손부에 치근활택술만을 시행한 군을 대조군으로, 흡수성 PLA/PGA 차단막(Resolut[®])을 이용하여 치주조직 재생유도술을 시행한 군을 실험 1군, calcium phosphate를 이식하고 흡수성 PLA/PGA 차단막(Resolut[®])을 이용한 군을 실험 2군으로 설정하였다.

2. 치조골 결손부 형성 및 외과적 처치

실험 대상 성견을 전신 마취시키고 실험치아 부위를 2% Lidocaine HCL로 침윤 마취한 후에 하악 제 1소구치와 제 3소구치를 발거하였다. 8주의 치유 기간이 경과한 후, 같은 방법으로 전신마취 및 침윤 마취시키고 협설로 치은관막을 형성하여, 실험 부위에 근원심 폭경 4mm, 치조정에서 깊이가 4mm 되도록 1면 골 결손부를 형성하였다. 형성된 치조골 결손부의

치근면에 대해 치근활택술을 시행하고 기저부 치근 쪽에 1/4 round bur로 notch를 형성하여 참고점으로 삼고, 설정된 골 결손부에 치주조직 재생술과 골이식술을 시행하고, 판막을 재위치시킨 후 40 봉합사로 봉합하였다.

술후 처음 2주간 항생제를 투여하며, 0.12% Chlorhexidine 용액으로 구강 청결을 유지시킨 후, 2주 후에 봉합사를 제거하고, 8주 후에 희생시켜 실험 부위를 적출하였다.

3. 조직학적 관찰

조직을 적출하여 10% 중성 formalin에 10일간 고정시키고 nitric acid로 1주간 탈회시킨 후, 통법에 따라 paraffin 포매하고, 5µm두께 60µm의 간격으로 근원심 방향의 연속절편을 한 block당 4개씩 만들어 Hematoxyline-Eosin으로 염색한 후 광학 현미경으로 검경한다.

PC based image analysis system(Image Pro Plus, Media Cybernetics, Silver Spring, MD, USA)으로 접

합상피의 근단 이동, 결합조직내 염증세포의 침윤 상태, 신생골과 신생 백악질 형성 정도, 이식재의 흡수 상태, 신생골과 백악질 사이의 치주인대 재생 및 결합조직 섬유배열 상태, 치근 흡수 및 골유착 등을 관찰하였다.

4. 조직 계측학적 관찰

백악법랑경계(CEJ)와 reference notch(N)를 참고점으로 삼고, 조직 절편에서 다음 수치들을 측정하여, DH 에 대한 JE, CT, NC, NB 등의 백분율을 비교하였다.

- 1) 결손부 높이(DH): 백악법랑경계(CEJ)에서 reference notch(N)까지의 거리
- 2) 접합상피 부착길이(JE): 치근면을 따라 부착된 접합상피의 최하단(aJE)에서 백악법랑경계(CEJ)까지의 거리
- 3) 결합조직 유착량(CT): 접합상피와 신생 백악질 사이의 결합조직으로 부착된 부위의 거리

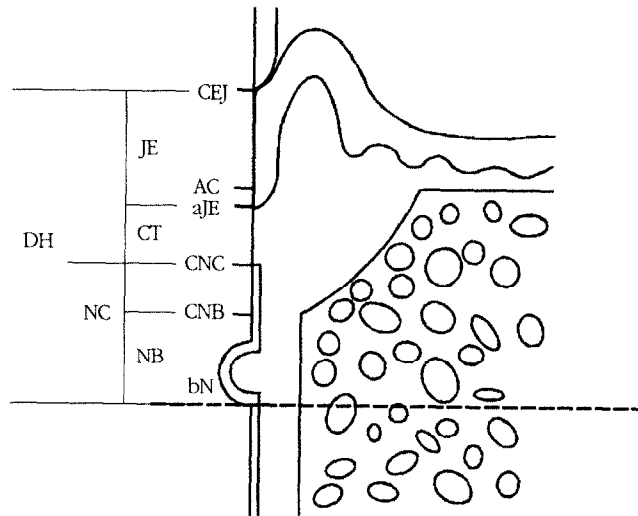


Figure 1. A schematic diagram depicting the landmarks and the parameters used in histometric analysis

CEJ : cemento-enamel junction
aJE : apical extent of junctional epithelium
cNC : coronal extent of new cementum
DH : defect height
CT : connective tissue
NC : new cementum regeneration

NB : new bone regeneration
AC : alveolar crest
bN : base of the reference notch
cNB : coronal extent of new bone
JE : junctional epithelium migration

- 4) 신생백악질 형성량(NC): reference notch 기저부 (bN)에서 신생백악질 최상단(cNC)까지의 거리
- 5) 신생골 형성량(NB): reference notch 기저부 (bN)에서 신생골 최상단(cNB)까지의 거리

5. 통계학적 분석

대조군, 실험 1군, 실험 2군의 측정치는 평균과 표준편차로 나타내었으며, 비교는 ANOVA post hoc test로 분석하였다.

III. 연구 결과

가. 조직학적 관찰

1. 대조군

접합상피가 근단 방향으로 이동되어 있으며, 접합상피 하방으로 치아 장축과 평행하게 배열된 결합조직 부착이 관찰되었고, 치은 열구 하방 결합조직내 염증 세포의 침윤이 관찰되었다. 소량의 신생골이 형성되어 있었고, 신생골 내에는 lacunae 내에 혈관도 형성되어 있었으며, 이차적인 골원의 형성이 관찰되었다. 신생골과 신생백악질 사이의 치주인대 섬유는 불규칙하게 주행하는 양상을 보였다. notch 상방으로 신생 백악질이 치근면을 따라 생성되었는데, 치관쪽으로 얇게 생성되어 있었다. 치근면은 흡수에 의해 치근 표면이 거칠게 관찰되었고, 골유착을 보이는 부위는 없었다(Figure 6, 7, 8).

2. 실험 1군

접합상피의 증식은 대조군보다는 억제된 조건을 보였으며, 결합조직내 염증세포의 침윤이 전반적으로 미약하게 관찰이 되었다. notch 상방으로 신생 백악질이 형성되어 있으며, 신생골과 신생백악질 모두 치관쪽으로 갈수록 얇아지는 양상이 나타났다. 신생골 형성은 대조군과 실험 2군보다는 더 많이 형성되어 있었고, 신생골에는 섬유의 수직적 매입이 관찰된다. 신생백악질이 대조군과 실험 2군에 비해 좀더 치관쪽으로 길게 생성된 양상을 보였다.

다수의 절편에서 차단막이 신생골 외측에 관찰되

었다. 차단막이 소량 흡수된 양상을 보이고 있었으며, 흡수에 의해 골과 접촉한 상태가 아닌 결합조직 상부에 일부분이 관찰되고 있으며, 차단막 주위 염증 반응은 미약하게 나타났다(Figure 9, 10, 11, 12).

3. 실험 2군

결합 조직내 염증 반응이 다른 군에 비하여 상당량 침윤되어 있는 양상을 보였다. 신생골과 신생 백악질이 형성되어 있고, 치근흡수가 소량 발견되었다. 흡수되지 않은채 잔존한 차단막이 관찰되며, 차단막 주위에는 염증반응이 다른 부위에 비해 미약하게 관찰되었다(Figure 13, 14, 15).

나. 조직계측학적 관찰

1. 결손부 깊이

결손부 깊이는 대조군, 실험 1군, 실험 2군에서 각각 $4.82 \pm 0.45\text{mm}$, $4.93 \pm 0.79\text{mm}$, $4.92 \pm 0.62\text{mm}$ 로 나타났으며, 대조군과 실험군들 간에는 유의성이 없었다($p < 0.05$).

2. 접합상피의 치근단 이동량

접합상피의 치근단 이동량은 결손부 깊이를 기준으로 하여 대조군에서는 $30.90 \pm 9.92\%$, 실험 1군에서는 $39.16 \pm 7.51\%$, 실험 2군에서는 $38.68 \pm 12.22\%$ 로 나타났으며, 대조군과 실험군들 간에는 유의성이 없었다($p < 0.05$).

3. 결합조직 유착량

결합조직 유착의 길이는 대조군, 실험 1군, 실험 2군에서 결손부 깊이의 $36.38 \pm 9.03\%$, $14.73 \pm 3.93\%$, $27.87 \pm 9.70\%$ 로 나타났으며, 실험 1군에서 대조군보다 유의성 있는 감소를 보였다($p < 0.05$).

4. 신생백악질 형성량

신생백악질 형성량은 대조군, 실험 1군, 실험 2군에서 각각 결손부 깊이의 $32.92 \pm 10.51\%$, $50.04 \pm 7.61\%$, $39.62 \pm 12.14\%$ 로 나타났으며, 실험 1군에서 대조군과 통계학적으로 유의성이 있는 차이를 보였

Table 1. Histometric analysis (%)

	control	exp 1	exp 2
JE/DH	30.90 ± 9.92	39.16 ± 7.51	38.68 ± 12.22
CT/DH	36.38 ± 9.03	14.73 ± 3.93*	27.87 ± 9.70
NC/DH	32.92 ± 10.51	50.04 ± 7.61*	39.62 ± 7.33
NB/DH	27.24 ± 7.49	40.75 ± 8.03*	36.47 ± 9.70

*Statistically significantly different compared to control group, P(0,05 (n=5).

DH: defect height

JE: junctional epithelium migration

CT: connective tissue adhesion

NC: new cementum regeneration

NB: new bone regeneration

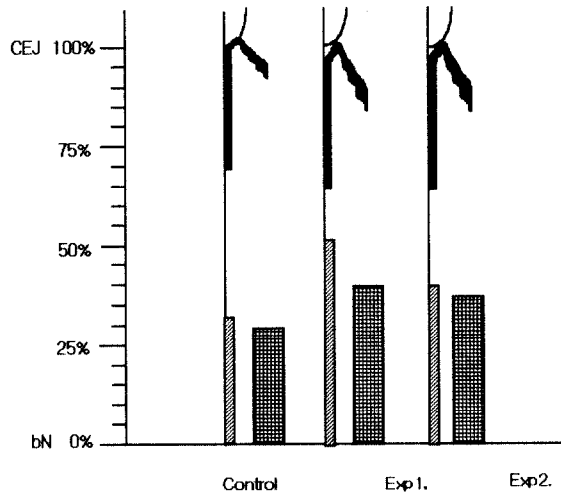


Figure 2. Periodontal healing illustrated in percentage of the defect height

CEJ ; cemento-enamel junction

bN ; base of the reference notch

다($p < 0.05$).

5. 신생골 형성량

신생골 형성은 대조군, 실험 1군, 실험 2군에서 결손부 깊이의 $27.24 \pm 7.49\%$, $40.75 \pm 8.03\%$, $36.47 \pm 15.11\%$ 로 나타났으며, 실험 1군에서 대조군보다 유의한 증가를 보였다($p < 0.05$).

IV. 총괄 및 고찰

본 연구에서는 성견의 1면 골 결손부에 흡수성 PLA/PGA 차단막을 이용하여 조직 유도 재생술을 시행한 경우와 골 결손부에 칼슘 포스페이트를 넣고,

흡수성 PLA/PGA 차단막을 이용한 경우를 치근 활택술만을 이용한 경우에 대해 8주 후 조직학적 관찰을 통해 비교하였다.

세 군 모두 접합상피가 근단 방향으로 이동되어 있었으며, 소량의 신생골이 형성되어 있었고, 신생골 내에는 lacunae와 이차적인 골원의 형성이 관찰되었다. 신생골과 신생백악질 사이의 치주인대 섬유는 불규칙하게 주행하는 양상을 보였다. notch 상방으로 신생 백악질이 치근면을 따라 생성되어 있었고, 미약한 치근흡수 양상이 관찰되었으며 골유착을 보이는 부위는 없었다. 치주 인대 섬유의 골로의 수직적 매입도 관찰되었다. 결합조직내의 염증 반응은 주로 상방부위 즉, 치은 열구 주위로 집중되어 있는

양상을 볼 수 있었다. 이 치은 열구 주위에서 관찰된 결합 조직의 염증 반응은 치태에 의해 일어난 것으로 보인다. 또한 실험 1군과 2군에서는 골 외측으로 차단막이 잔존해 있는 것도 관찰되었다. 차단막은 흡수되어 있는 양상이었으나 신생골 외측 부위에 잔존해 있는 상태였고, 주위 염증 반응이나 거부 반응은 아주 미약한 상태였다. Cortellini 등이 PLA/PGA 차단막이 완전히 흡수가 되며, 비활성적이고(inert), 비항원성이며(nonantigenic), 염증 반응은 최소라고 보고한 연구와 일치함을 알 수 있다²²⁾.

흡수성 차단막을 사용시에는 염증 반응, 흡수 시간, 공간 유지능 등이 중요하다³⁴⁾. Araujo 등은 개의 치근 이개부 병소에 적용한 PLA/PGA 막을 위치후 6개월후 조직 검사를 시행하였는데 염증성 육아조직이 발견되지 않았다고 하였고³⁵⁾, Gottlow는 원숭이의 열개형 결손부에 흡수성 차단막을 위치시키고, 6주, 3개월, 6개월, 12개월, 24개월에 조직, 임상적으로 검사하였는데, 6주후 소견에서 염증 소견은 관찰되지 않았고, 신부착과 지지조직의 재생을 관찰할 수 있었다고 하였으며, 차단막은 최소한 6주 동안 그 기능을 유지하고 있었다고 하였다³⁶⁾. 이후 6-12개월에 차단막은 완전히 흡수가 일어났으며, 탐식세포와 다핵세포들로 차있는 조직으로 대체되었다고 보고하였다. 2002년 Donos 등³⁷⁾은 백서 모형에서 골이식재와 차단막 사용에 대하여 연구하였는데, PLA/PGA 공중합체(Resolut[®])와 e-PiTFE membranes을 자가골 이식후 치조골 증대술에 이용하였다. 결과 비흡수성 차단막과 흡수성 차단막간의 재생효과 차이는 없었으며, 골 이식후 차단막의 사용이 이식재의 흡수 속도를 늦추고 수여부에 적합시켜서 노출을 줄일 뿐 아니라 골 이식을 함으로써 공간 유지능을 증대시킬 수 있다고 보고하였다. 또한 골형성세포(osteogenic cell)가 나와 이식재에 작용하는 임계치유기간(critical healing period)인 30일 동안은 흡수성 차단막이 차단막으로서의 기능을 유지할 수 있는 기간이므로 비흡수성 차단막과 같은 역할을 할 수 있는 근거를 제시하고 있다. 4-6주경 흡수가 시작되며 8개월에 완전히 흡수가 일어난다고 하였던 Caffesse 등의 주장에 따른다면²⁵⁾, PLA/PGA 차단막은 충분히 차단막으로서 기능을 할

수 있다고 하겠다. 본 연구에서 8주 소견 관찰시 일부의 차단막만 흡수된 양상이 관찰된 것으로 보아, 선행된 연구와 유사한 결과를 보인다고 하겠다.

1993년 Todd V는 1982년부터 1992년 까지 GTR의 기술발달에 대한 연구에서 GTR술식 후 치유기간동안 안정한 상태를 유지하며, 그 동안 상피 이주를 막을 수 있을 것, 골결손부에 치주인대와 골로부터 기원한 세포들이 모이도록 차단막이 이를 분리할 수 있을 것, 임상적으로 다루기 쉬운 것, 공간을 확보 유지할 수 있을 것, 생체친화성이 있을 것 등의 5가지 범주를 제안하였다¹⁰⁾. PLA/PGA 차단막은 위에서 살펴 본 바와 같이 생체 친화성은 있는 것으로 보이며 조작도 편이하다. 본 연구에서 이 차단막은 신생골 형성과 신생 백악질 형성에서 실험 1군이 대조군에 비해 유의성 있는 증가를 보였다. 이는 차단막이 초기 백악질 형성과 골형성에 영향을 미친 것으로 사료된다. 또한 치주인대의 기능적인 배열이 일어나고 골로의 수직적인 매입이 관찰되는 것으로 보아 차단막의 선택적 세포 차단능도 우수하다고 할 수 있다. 그러나 접합상피의 치근단 이동량은 유의성이 없었다. 위에서 언급한 바와 같이 세포 선택능이 있다고 한다면 공간유지능이 부족하였던 것이 아닐까 추측이 된다.

실험 2군에서 사용된 칼슘 포스페이트는 전혀 관찰되지 않았다. 이는 선행된 Lee 등의 실험에서 칼슘 포스페이트가 흡수가 빨리 되었다는 것과 일치된 결과를 보인다³⁸⁾. 차단막을 이용하여 칼슘 포스페이트를 유지하고 흡수 속도를 조절하려 하였으나 8주후 소견에서 관찰되지 않은 것으로 보아 좀더 흡수 속도를 늦출 필요가 있다고 생각된다. 또한 칼슘 포스페이트를 사용시, 술식 직후의 초기 골 결손부의 양적 보존에 효과가 있을 수 있으나, 흡수성 차단막에 골격 구조등을 부여하여 형태보존의 방안을 강구한다면, 칼슘 포스페이트의 사용은 불필요하다고 사료된다.

이상의 결과에서 보듯 PLA/PGA 차단막을 이용한 조직유도재생술은 1면 골 결손부에서 제한점이 있으나, 임상적 개선을 유도한다고 할 수 있다. 향후 효능을 개선하여 더 많은 동물 실험과 임상 실험을 장기

적으로 평가, 시행하여 PLA/PGA 차단막을 이용한 조직 유도 재생술의 장기적 안정성을 입증하기 위한 연구가 필요하리라 사료된다.

V. 결론

본 연구에서는 성전 1면 골결손부에 흡수성 PLA/PGA 차단막(Resolut[®])이 미치는 영향을 평가하려 하였다. 4×4mm 1면 골결손부에 PLA/PGA 차단막을 이용하여 조직 유도 재생술을 시행한 군과 칼슘 포스페이트 이식후 PLA/PGA 차단막을 이용하여 조직 유도 재생술을 시행한 것을 치근활택술만 시행한 군과 비교, 관찰하여 다음과 같은 결과를 얻었다.

1. 결손부 깊이는, 대조군, 실험 1군, 실험 2군에서 각각 $4.82 \pm 0.45\text{mm}$, $4.93 \pm 0.79\text{mm}$, $4.92 \pm 0.62\text{mm}$ 로 나타났으며, 대조군과 실험군들 간에는 유의성이 없었다($p < 0.05$).
2. 접합상피의 치근단 이동량은 결손부 깊이를 기준으로 하여 대조군에서는 $30.90 \pm 9.92\%$, 실험 1군에서는 $39.16 \pm 7.51\%$, 실험 2군에서는 $38.68 \pm 12.22\%$ 로 나타났으며, 대조군과 실험군들 간에는 유의성이 없었다($p < 0.05$).
3. 결합조직 유효의 길이는 대조군, 실험 1군, 실험 2군에서 결손부 깊이의 $36.38 \pm 9.03\%$, $14.73 \pm 3.93\%$, $27.87 \pm 9.70\%$ 로 나타났으며, 실험 1군에서 대조군보다 유의성 있는 감소를 보였다($p < 0.05$).
4. 신생백악질 형성량은 대조군, 실험 1군, 실험 2군에서 각각 결손부 깊이의 $32.92 \pm 10.51\%$, $50.04 \pm 7.61\%$, $39.62 \pm 12.14\%$ 로 나타났으며, 실험 1군에서 대조군과 통계학적으로 유의성이 있는 차이를 보였다($p < 0.05$).
5. 신생골의 형성량은 대조군, 실험 1군, 실험 2군에서 결손부 깊이의 $27.24 \pm 7.49\%$, $40.75 \pm 8.03\%$, $36.47 \pm 15.11\%$ 로 나타났으며, 실험 1군에서 대조군보다 유의한 증가를 보였다($p < 0.05$).

이상의 결과로 PLA/PGA 흡수성 차단막은 1면 골

결손부에서 신생골 형성과 백악질 형성을 유도할 수 있다고 하겠다. 향후 PLA/PGA 차단막의 임상적인 개선과 골 이식재와 흡수성 차단막의 병행치료에 대한 발전적인 연구결과가 필요하다고 사료된다. 몇 가지 제한점이 있긴 하나, PLA/PGA 차단막을 이용한 조직 유도 재생술은 1면 골 결손부에서 유용한 술식이라 할 수 있겠다.

VI. 참고 문헌

1. Glossary of Periodontal terms, 3rd edn, Chicago: The American Academy of Periodontology, 1992.
2. Melcher AH: On the repair potential periodontal tissue. *J Periodontol* 47: 256-260, 1976.
3. Nyman S, Karring T, Lindhe J: The regenerative potential of the periodontal ligament. An experimental study in the monkey. *J Clin Periodontol* 9: 257-265, 1982.
4. Gottlow J, Nyman S, Lindhe J, Karring T, Wennström J: New attachment formation in the human periodontium by guided tissue regeneration. *J Clin Periodontol*: 604-616, 1986.
5. Caffesse RG, Smith BA, Castelli WA, Nasjleti CE: New attachment achieved by guided tissue regeneration in the Beagle dogs. *J Periodontol* 59: 589-594, 1988.
6. Becker W, Becker B, John F, Caffesse R, Rosenberg E, Gian Gasso J: Root isolation for new attachment procedures, a surgical and suturing method: three case report. *J Periodontol* 58: 819-826, 1987.
7. Raymond A, Yukna: Clinical human comparison of expanded polytetrafluoroethylene barrier membrane and freeze-dried dura mater allografts for guided tissue regeneration of lost periodontal support. I. mandibular molar class II furcations. *J Periodontol*: 431-442, 1992.
8. Selvig KA, Kersten BG, Wikesjo UM: Surgical

- Treatment of intrabony periodontal defects using expanded polytetrafluoroethylene barrier membranes: Influence of defect configuration on healing response. *J Periodontol* 64: 730-733, 1993.
9. 김종관, 조규성, 채중규, 최은정, 문익상, 최성호: 폴내낭 처치시 치조골 재생에 관한 연구 (I. e-PTFE 차단막의 효과). *대한치주과학회지* 23: 359-373, 1993.
 10. Todd V, Scantlebury TV: 1982-1992: A decade of technology development for guided tissue regeneration. *J Periodontol* 64: 1129-1137, 1993.
 11. Selvig KA, Nilveus RE, Fitzmorris L, Kersten B, Khorsandi SS: Scanning electron microscopic observations of cell population and bacterial contamination of membranes used for guided tissue regeneration in humans. *J Periodontol* 61: 515-520, 1990.
 12. 최성호, 김일영, 김영희, 서종진, 정현철, 조규성, 채중규: 성견 열개형 결손부에 DFDB 이식과 Dura mater 막의 효과. *대한치주과학회지*: 205-221, 1998.
 13. Schallhorn RG, McClain PR: Combined osseous composite grafting, root conditioning and guided tissue regeneration. *Int J Periodontics Restorative Dent* 8: 24-31, 1988
 14. 김종관, 김준일: GTR 치료시 e-PTFE 차단막의 노출에 따른 하악 이개부의 치료 효과. *대한치주과학회지* 30: 569-584, 2000.
 15. Blumenthal NM: A clinical comparison of collagen membranes with e-PTFE membranes in the treatment of human mandibular buccal class II furcation defects. *J Periodontol* 64: 925-933, 1993.
 16. Choi SY, Nilveus RE, Minutello RD, Zimmerman GJ, Wikesjo UM: Effect of a collagen matrix on healing in periodontal fenestration defects in dogs. *J Periodontol* 64(7): 622-629, 1993.
 17. Magnusson I, Batich C, Collins BR: New attachment formation following controlled tissue regeneration using biodegradable membranes. *J Periodontol* 59: 1-6, 1988.
 18. Polson AM, Laster LL, Southard GL: Initial study of guided tissue regeneration in class II furcation defects after use of a biodegradable barrier. *Int J Periodontics Restorative Dent* 15: 43-55, 1995.
 19. Caton J, Greenstein G, Zappa U: Synthetic bioabsorbable barrier for regeneration in human periodontal defects. *J Periodontol* 65: 1037-1045, 1994.
 20. Fleisher N, Waal HD, Bloom A: Regeneration of lost attachment apparatus in the dog using Vicryl absorbable mesh(Polyglactin 910). *Int J Periodontics Restorative Dent* 8: 45-55, 1988.
 21. Warrer K, Karring T, Nyman S, Gogolewski S: Guided tissue regeneration using biodegradable membranes of polylactic acid or polyurethane. *J Clin Periodontol* 19: 633-640, 1992.
 22. Cortellini P, Prato GP, Tonetti MS: Periodontal regeneration of human intrabony defects with bioresorbable membranes. A controlled clinical trial. *J Periodontol* 67: 217-223, 1996.
 23. Vuddhakanok S, Slot CW, Mitchell JC, Foreman DW, Alert FA: Histologic evaluation of periodontal attachment apparatus following the insertion of a biodegradable copolymer barrier in humans. *J Periodontol* 64(3): 202-210, 1993.
 24. Chung KM, Salkin LM, Stein MD, Freedman AL: Clinical evaluation of a bioresorbable collagen membranes guided tissue regeneration. *J Periodontol* 61:732-736, 1990.
 25. Caffesse RG, Nasjleti CE, Morrison EC, Sanchez R: Guided tissue regeneration: comparison of bioabsorbable and non-bioabsorbable membranes. Histologic and histometric study in dogs. *J Peirodontol* 65: 583-591, 1994.
 26. Caffesse RG, Mota LF, Quinones CR, Morrison EC: Clinical comparison of resorbable and non-

- resorbable barriers for guided periodontal tissue regeneration. *J Clin Periodontol* 24: 747-752, 1997.
27. 허지선, 김현영, 김창성, 최성호, 조규성, 채중규, 김종관: Polylactic/ Polyglycolic copolymer 차단막의 이개부 병소의 치유 효과. *대한치주과학회지* 31: 345-356, 2001.
 28. Hugoson A, Ravald N, Fornell J, Johard G, Teiwick A, Gottlow J: Treatment of Class II furcation Involvements in Humans with Bioresorbable and Nonresorbable Guided Tissue Regeneration Barriers. Randomized Multi-center Study. *J. Periodontol* 66: 624-633, 1995.
 29. Bratthal G, Soderholm G, Neiderud AM, Kullendorff B, Edwardsson S, Attstrom R: Guided tissue regeneration in the treatment of human infrabony defects. Clinical , Radiographical and microbiological results: a pilot study. *J Clin Periodontol* 25: 908-914, 1998.
 30. Alberius P, Dahlin C, Lindhe A: Role of osteo-promotion in experimental bone grafting to the skull: a study of in adult rats using a membrane technique. *J Oral Maxillofac surg* 50: 829-834, 1992.
 31. Jensen OT, Greer RO, Johnson L, Kassebaum D: Vertical guided bone graft augmentation in a new canine mandibular model. *Int J Periodontics Rstorative Dent* 10: 335-344, 1995.
 32. 정유선, 김종관: 성견 3면 골내낭에서 Calcium Sulfate를 Calcium Carbonate와 혼합 이식 및 차단막으로 사용시 치주조직의 치유효과. *대한치주과학회지* 26: 605-624, 1996.
 33. 조규성, 최성호, 채중규, 문익상, 김종관: 성견 열개형 수평골 결손부에서 탈회냉동 건조 골과 Calcium Sulfate 차단막이 치주조직 치유에 미치는 영향. *대한치주과학회지*: 347-361, 1997.
 34. Dahlin C, Lindhe A, Gottlow J, Nyman S: Healing of bone defects by guided tissue regeneration, *Plast Reconstr Surg* 81: 672-676, 1988.
 35. Araujo MG, Berblundh T, Lindhe J: GTR treatment of degree III furcation defects with 2 different resorbable barriers. An experimental study in dogs. *J Clin Periodontol* 25: 253-259, 1998.
 36. Gottlow J, Laurell L, Lundgren D, Mathisen T, Nyman S, Rylander H, Bogentoft C: Periodontal tissue response to a new bioresorbable guided tissue regeneration device: a longitudinal study in monkeys. *Int J Periodontics Restorative Dent* 14(5): 436-449, 1994.
 37. Donos N, Kostopoulos L, Karring T: Alveolar ridge augmentation using a resorbable copolymer membrane and autogenous bone grafts. An experimental study in the rat. *Clin Oral Impl Res* 13: 203-213, 2002.
 38. Lee YK, Kim HS, Cho KS, Kim KN, Choi SH: Investigation of bone formation using non-crystalline calcium phosphate glass in beagle dogs. *Key Engineering Materials*: 391-394, 2003.

사진부도 (1)

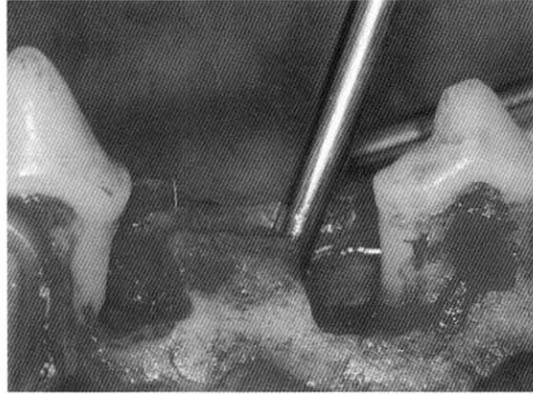

Figure 3, surgically created 1 wall defect




Figure 4, Resolut[®]

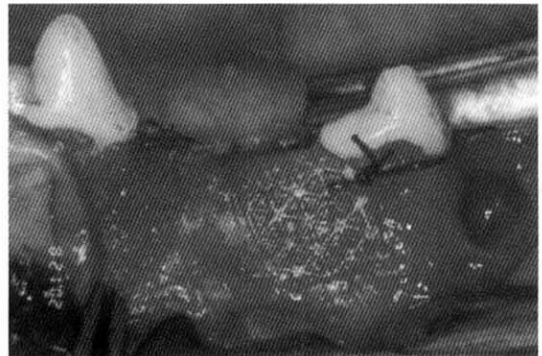
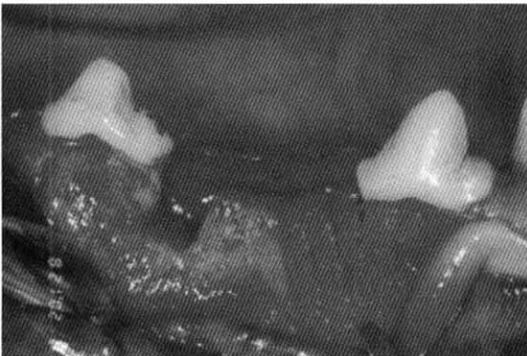


Figure 5, Resolut[®] covering the defect

사진부도 (II)

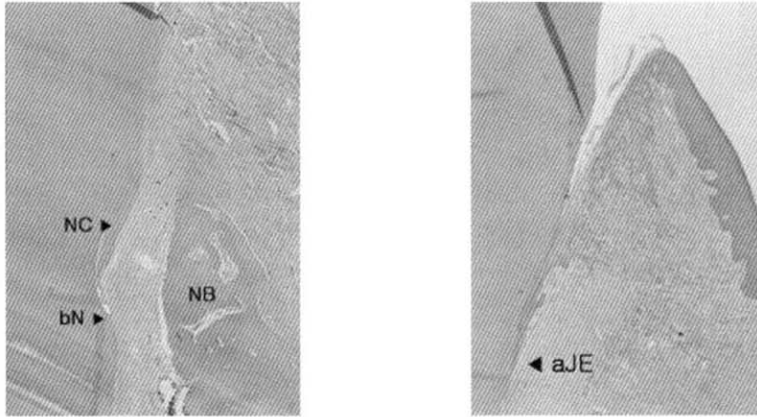


Figure 6. Control group($\times 40$)

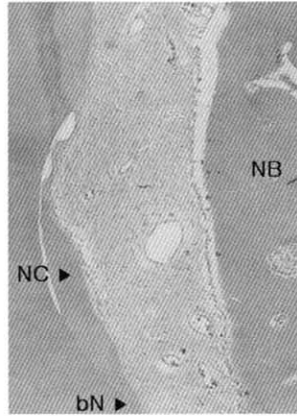


Figure 7. Control group($\times 100$)

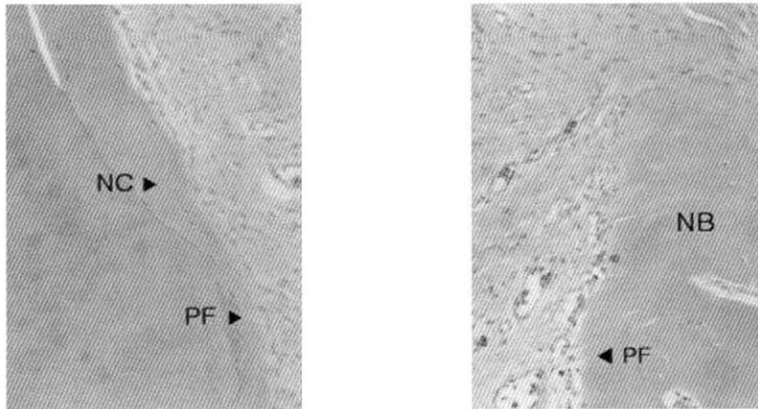


Figure 8. Control group($\times 200$)

사진부도 (III)

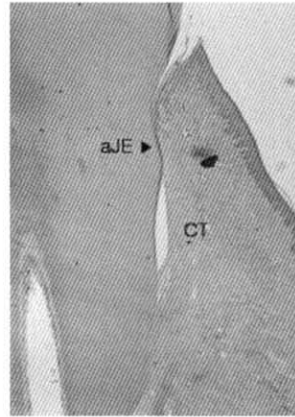
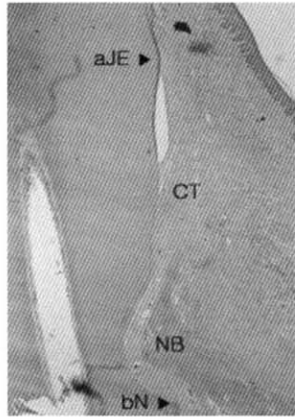


Figure 9, Experimental group I (×20)

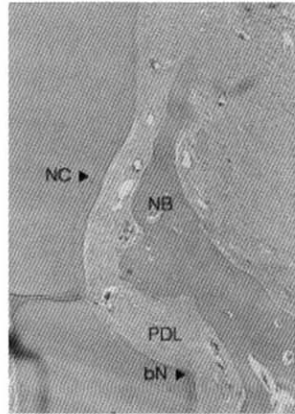


Figure 10, Experimental group I (×40)

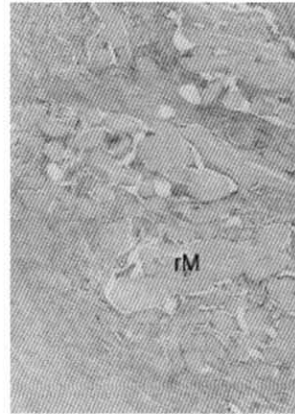


Figure 11, Experimental group I (×100)

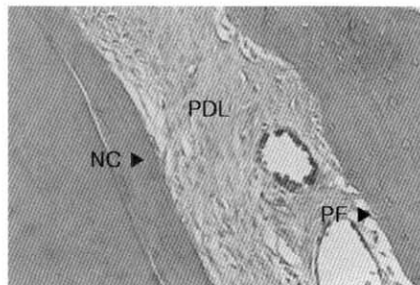


Figure 12, Experimental group I (×200)

사진부도 (IV)

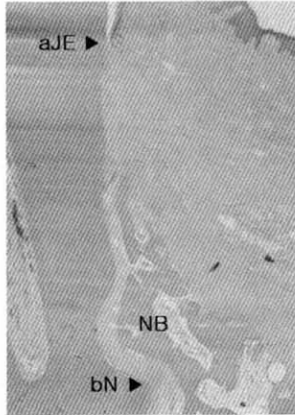


Figure 13. Experimental group II($\times 40$)

CEJ : cemento-enamel junction
 NB : new bone regeneration
 aJE : apical extent of junctional epithelium
 AC : alveolar crest
 CNC : coronal extent of new cementum
 bN : base of the reference notch
 DH : defect height
 cNB : coronal extent of new bone
 CT : connective tissue adhesion
 JE : junctional epithelium migration
 rM : remaining membrane
 NC : new cementum regeneration
 PF : perpendicular fiber
 PDL : periodontal ligament

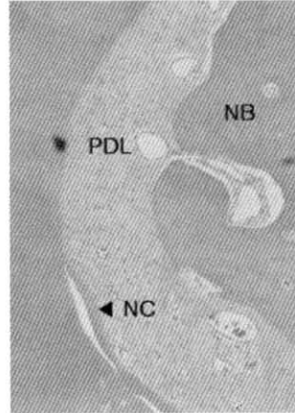
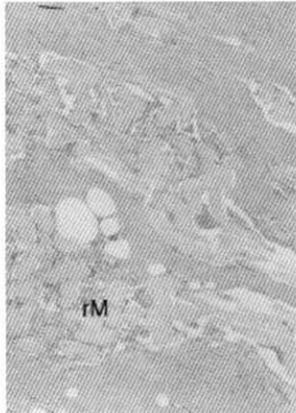


Figure 14. Experimental group II($\times 100$)

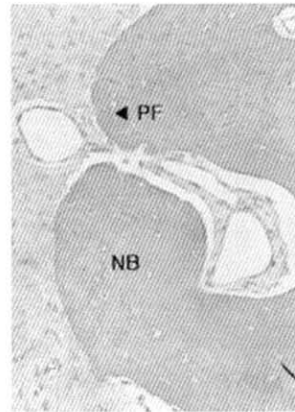
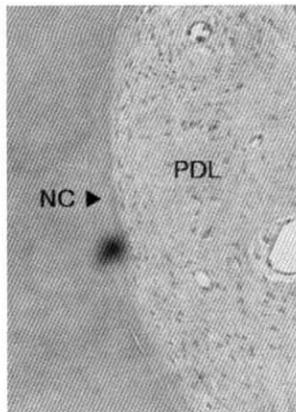


Figure 15. Experimental group II($\times 200$)

The effects of polylactic/polyglycolic copolymer (PLA/PGA) membrane on the healing of 1-wall intrabony defects in beagle dogs

Sung-Koo Kim¹, Sung-Joon Hwang¹, Min-Kyoung Kim¹, Chang-Sung Kim¹,
Doug-Youn Lee^{2,3}, Yong-Keun Lee³, Kyoo-Sung Cho^{1,2}, Jung-Kiu Chai¹,
Chong-Kwan Kim^{1,2}, Seong-Ho Choi^{1,2}

¹Department of Periodontology, College of Dentistry, Yonsei University,
Oral Science Research Institute, College of Dentistry, Yonsei University,

²Brain Korea 21 Project for Medical Science

³Department and Research Institute of Dental Biomaterials and Bioengineering,
College of Dentistry, Yonsei University

The goal of periodontal treatment is regeneration of the periodontium. Bone graft and absorbable PLA/PGA membrane have been used for this purpose. In this study, 4×4mm 1-wall intrabony defects were surgically created bilaterally in the mandible of five male beagles. The control group went through a conventional flap operation, while the experimental group I was treated with absorbable PLA/PGA membranes only, group II was treated with absorbable membrane and calcium phosphate.

The results are the following :

1. The defect height was 4.82 ± 0.45 mm in the control group, 4.93 ± 0.79 mm in the experimental I group, and 4.92 ± 0.62 mm in the experimental II group. There was no statistically significant difference among 3 groups ($P < 0.05$).
2. The amount of junctional epithelium migration was $30.90 \pm 9.92\%$ of the defect height in the control group, $39.16 \pm 7.51\%$ in the experimental I group, and $38.68 \pm 12.22\%$ in the experimental II group. There was no statistically significant difference among 3 groups ($P < 0.05$).
3. The amount of connective tissue adhesion was $36.38 \pm 9.03\%$ in the control group, $14.73 \pm 3.93\%$ in experimental I group, and $27.87 \pm 9.70\%$ experimental II group. Experimental group I was a statistically significantly different from control group ($P < 0.05$).
4. The amount of new cementum regeneration was $32.92 \pm 10.51\%$, $50.04 \pm 7.61\%$, and $39.62 \pm 12.14\%$ for the control, experimental I, and experimental II group respectively. Experimental group I was a statistically significantly different from control group ($P < 0.05$).
5. The amount of new alveolar bone regeneration was $27.24 \pm 7.49\%$, $40.75 \pm 8.03\%$, and $36.47 \pm 15.11\%$ for

the control, experimental I, and experimental II group respectively. Experimental group I was a statistically significantly different from control group ($P < 0.05$).

The results suggest that the use of PLA/PGA membrane in 1-wall intrabony defect of beagle dogs may promote periodontal regeneration. Further studies are required to determine their regeneration effects.

Keywords : PLA/PGA membrane, calcium phosphate, 1-wall defects, periodontal regeneration