

## 윌슨병 환아에서 이형 접합 보인자 공여간을 이용한 혈연간 생체 부분 간이식

울산대학교 의과대학 서울아산병원 소아과학교실, \*외과학교실

김진택 · 장수희 · 최보화 · 김경모 · 유한욱 · 이영주\* · 이승규\*

### Living-Related Liver Transplantation with Heterozygote Carrier Graft in Children with Wilson Disease

Jin Taek Kim, M.D., Soo Hee Chang, M.D., Bo Hwa Choi, M.D., Kyung Mo Kim, M.D.,  
Han Wook Yoo, M.D., Young Joo Lee, M.D.\* and Sung Gyu Lee, M.D.\*

Departments of Pediatrics and \*Surgery, University of Ulsan College of Medicine,  
Asan Medical Center, Seoul, Korea

**Purpose:** The purpose of this study was to evaluate the efficiency of treatment of living-related liver transplantation (LRLT) with the parental heterozygote carrier graft in children with Wilson disease.

**Methods:** We retrospectively evaluated 7 children with Wilson disease who had received liver transplantation from 1994 to 2002 at Asan Medical Center. All the donors were parental. Liver functions, Kayser-Fleischer ring, and other factors regarding to copper metabolism were analyzed.

**Results:** Of the 7 children, 5 had fulminant hepatitis and 2 had decompensated liver cirrhosis irresponsive to medical therapy. All donors being parental, all grafts came to be heterozygote carrier grafts. Survival rate was 100% in those 7 children, 87% in all children with liver transplantation in the same period, and 84% in children with non-metabolic liver disease. After liver transplantation, all 7 children could stop low copper diet and penicillamine therapy and their AST, total bilirubin and prothrombin time were recovered to normal. After liver transplantation, ceruloplasmin and serum copper levels were also recovered to normal. A marked reduction in 24 hr-urinary copper excretion was observed in all recipients after transplantation. During follow-up, Kayser-Fleischer rings resolved completely after LRLT in 5 children and partially in 1 child.

**Conclusion:** We concluded that living-related liver transplantation in children with Wilson disease with parental heterozygote carrier graft is an effective treatment modality. (*Korean J Pediatr Gastroenterol Nutr* 2003; 6: 161~166)

**Key Words:** Wilson disease, Living-related liver transplantation, Heterozygote carrier

접수 : 2003년 9월 4일, 승인 : 2003년 9월 13일

책임저자 : 김경모, 138-736, 서울시 송파구 풍납동 388-1, 울산대학교 의과대학 서울아산병원 소아과학교실

Tel: 02-3010-3380, Fax: 02-473-3725, E-mail: kmkim@amc.seoul.kr

서 론

최근의 장기 이식에 있어서 면역 억제제의 발달과 이식 수술 수기의 발전에 힘입어 간이식이 말기 간질환의 구명적인 치료법으로 확립 되었으며<sup>1,2)</sup>, 소아에서도 전격성 간 부전의 구명적인 치료법으로 간이식은 그 위치를 확고히 하게 되었다. 윌슨병의 전격성 간부전은 치명률 90%이고 회복률이 낮아 penicillamine 치료 실패 시 간이식이 유일한 치료법으로 자리잡고 있다<sup>3,4)</sup>. 그 중 윌슨병은 간에 영향을 미치는 대사 이상 질환 중 간이식의 가장 흔한 적응증이다<sup>5,6)</sup>. 간이식은 내과적 치료가 실패하면 가능한 빨리 시도되어야 하며<sup>7)</sup>, 국내에서처럼 사체 공여자가 부족하고 비혈연간 생체 공여자가 희박한 경우에는 이형 접합 보인자인 부모를 통한 혈연간 생체 부분 간이식이 좀더 신속하게 준비될 수 있고, 응급 상황에서도 구명적인 치료 방법이 될 수 있다.

윌슨병은 상염색체 열성 유전 질환이므로, 혈연간 생체 부분 간이식을 시행받는 윌슨병 환자들은 윌슨병의 유전적 결함을 가진 이형 접합 보인자의 이식편을 받게 된다. 윌슨병에서 간이식의 대사상의 이점은 이미 규명되어 있지만<sup>8,9)</sup>, 이형 접합 공여자 이식편을 사용한 경우의 위험성을 평가한 연구는 드물며, 본 저자들은 윌슨병 이형 접합 공여 이식편의 구리 대사 이상과 재발에 초점을 맞추어, 단일 기관에서 시행된 윌슨병에서의 혈연간 생체 부분 간이식의 경험을 통하여 이의 치료 효과를 평가해 보고자 하였다.

대상 및 방법

1994년 12월부터 2002년 3월까지 서울아산병원에 서 소아 간이식을 시행받은 75명 중 윌슨병으로 간이식을 받은 7명을 대상으로 하여 의무 기록을 후향적으로 조사하였다. 대상 환아들의 중위수 연령은 12세(7~15세)이었고, 여아가 6명, 남아가 1명이었다.

연구 기간 동안 소아 간이식을 시행받은 75명 중

에서 간에서의 대사 이상으로 이식을 시행한 환자는 10명(12%)이었고, 이 중에서 윌슨병으로 간이식을 시행한 환자는 7명(9%)이었다(Table 1). 연구 기간 동안의 윌슨병 환아는 총 35명이었고, 이 중 간 부전이 동반된 경우는 17명(49%)이었으며 이 중 7명(20%)에서 혈연간 생체 부분 간이식을 시행하였다. 이들 환아들을 대상으로 간기능 검사 즉, AST/ALT치, 프로트롬빈 시간, 총 빌리루빈을 분석하였다. Kayser-Fleischer ring 유무는 안과의사에 의해 slit lamp 검사로 이식 전후로 시행되었다. 전격성 간부전으로 내원한 환아 1명은 2일 만에 간이식을 시행받아 Kayser-Fleischer ring 유무에 대한 안과 검사를 시행하지 못했다. 구리 대사는 혈중 구리 농도, 혈중 ceruloplasmin치, 24시간 소변 구리 배설량을 측정하였다.

결 과

1. 간이식의 적응증

전체 7명 중 5명은 전격성 간염, 2명은 치료에 반응하지 않는 간 경변으로 간이식을 받았다. 모든 환

Table 1. Indications of Liver Ttransplantation in 75 Children with Liver Disease

Diagnosis	Number (n=75)	Percent (%)
Obstructive biliary tract disease	47	64
Biliary atresia	46	
Bile duct injury	1	
Metabolic disease	10	13
Wilson disease	7	
Urea cycle defects	3	
Fulminant hepatic failure	7	9
Cryptogenic cirrhosis	5	6
Intrahepatic cholestasis	5	6
Nonsyndromic bile duct paucity	3	
Alagille syndrome	1	
Byler syndrome	1	
Hematologic disease	1	1
Protein C deficiency	1	

자에서 간 부전으로 인한 간성 혼수 이외에 윌슨병에 의한 다른 신경학적 증상은 없었다. 간이식의 공여자는 7명 모두 혈연간, 즉 이형 접합 보인자인 부모들이었다(Table 2).

2. 간이식 후 생존율

이식 후 추적 관찰 기간의 중위수는 54개월(3~78개월)이었으며 환자의 생존율은 100%로 사망한 환자는 없었다(Fig. 1). 같은 기간의 전체 간이식 환자의 5년 생존율은 87%이었고, 비 대사성 간 질환 환자의 생존율은 84%이었다.

Table 2. Indications of Liver Transplantation and Type of Donor in 7 Children with Wilson Disease

Recipient No.	Donor	Indication
1	Mother	FHF
2	Mother	FHF
3	Father	FHF
4	Father	FHF
5	Father	FHF
6	Mother	LC
7	Father	LC

FHF: fulminant hepatic failure, LC: severe hepatic insufficiency with liver cirrhosis.

3. 간이식 후 간기능 검사 소견

윌슨병으로 간이식 받은 환자의 추적 관찰 동안, 모든 환아는 penicillamine 등 약물 치료나 구리 제한 식이를 시행하지 않았고, 이들의 AST치, 총 빌리루빈치 및 프로트롬빈 시간이 정상으로 회복되었으며, 윌슨병의 재발이 의심되는 소견은 관찰되지 않았다(Table 3).

4. 간이식 후 구리 대사 분석

이식 후의 구리 대사 이상과 관련된 윌슨병의 표지자를 분석하였다. 본 연구는 후향적으로 시행되

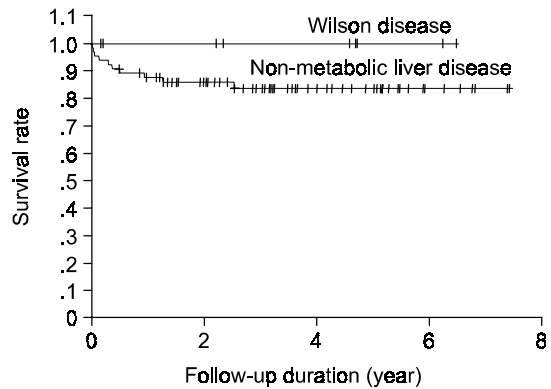


Fig. 1. Kaplan-Meier survival curve after liver transplantation for Wilson disease (100%) and non-metabolic liver disease (84%).

Table 3. Liver Function Test Before and After Liver Transplantation

Recipient No.	AST (<40 IU/L)		Total bilirubin (0.2~1.2 mg/dL)		Prothrombin time (0.8~1.3 INR)	
	Before	After	Before	After	Before	After
1	305	32	56.1	1.0	3.56	0.98
2	132	25	40.8	0.9	4.48	0.94
3	180	28	65.5	1.1	2.44	1.07
4	65	19	10.7	0.8	5.40	1.09
5	200	29	51.0	0.6	4.20	1.00
6	49	28	2.2	0.8	3.23	1.22
7	24	20	0.8	0.9	1.48	1.18

Table 4. Copper Metabolism and Presence of Kayser-Fleischer Ring Before and After Liver Transplantation

Pt No.	Serum copper (70~155µg/dl)		Ceruloplasmin (16.5~31.5 mg/dl)		Urinary copper (<100µg/d)		K-F ring	
	Before	After	Before	After	Before	After	Before	After
1	190	102	8.6	39.7	902	197	+	-
2	170	64	12.7	24.7	3348	N/C	+	-
3	201	83	13.0	18.1	2540	101	N/C	-
4	72	N/C	5.4	27.5	1500	66	+	N/C
5	63	79	14.2	18.1	2484	108	+	±
6	44	N/C	4.2	25.0	1100	90	+	-
7	13	124	12.5	26.1	781	26	+	-

N/C: not checked, K-F ring: Kayser-Fleischer ring.

어 일부의 결과가 추적 관찰되지 않았는데, 혈중 ceruloplasmin치는 시행한 모든 환자에서 정상으로 회복되었다. 이식 전 혈중 구리의 농도는 주로 전격성 간염에서는 상승, 간경변 환자에서는 저하가 관찰되었으며, 이식 후 검사를 시행한 모든 환자에서 정상이었다. 24시간 소변 구리 배설량은 이식 전 모든 환자에서 상승된 소견을 보였으나, 이식 후 검사를 시행한 모든 환자에서 정상 혹은 정상에 가까운 결과를 보였다. 이식 전에 안과 검사를 시행한 6명 모두에서 Kayser-Fleischer ring이 관찰되었으며 추적 관찰이 시행된 5명 중 4명에서 사라졌고, 추적 관찰이 3개월로 짧았던 한 명에서는 감소되었으나 남아 있었다(Table 4).

## 고 찰

윌슨병은 염색체 13번의 구리 대사와 연관된 copper transporting P-type ATPase (ATP7B)의 결함으로 구리 대사의 이상을 나타내는 상염색체 열성 유전 질환으로 간, 각막, 뇌 등 다양한 장기와 조직에 구리의 병적 침착이 일어나게 된다. 윌슨병의 빈도는 백만명 당 30명 정도로 추정되며, 간경변이나 전격성 간염으로 진행되기 이전에 진단된 경우 약물 치료나 구리 제한 식이 요법의 병행으로 충분히 치료가 가능한 유일한 간 대사 질환이다. 이형 접합 보인

자의 빈도는 90명 당 1명 꼴이며<sup>11)</sup>, 윌슨병을 발현하지 않고 특별한 치료도 요하지 않으므로 전격성 간부전으로 진행한 윌슨병의 높은 사망률을 고려할 때 사체 공여간 또는 비혈연간 생체 공여간의 부족을 해소하기 위해 간이식의 공여자로 선택될 수 있다. 그러나, 이들은 구리 대사에 있어서 경한 이상을 나타낼 수 있고, 이 때문에 진단적 불확실성이 생기기도 한다. 이형 접합 보인자의 간에서의 구리 대사는 항상 정상인 것은 아니며, 이들에게서 간이식을 받을 경우 그 이식편도 이식 후 정상보다 낮은 ceruloplasmin치를 보일 수 있다는 점에서 보면<sup>13)</sup>, 윌슨병의 이형 접합 보인자의 간도 정상이 아닌 대사 상태를 유지한다고 볼 수도 있다. 그러나 이렇게 경하게 지속되는 구리 대사 이상이라면, 본 연구를 통해서도 알 수 있듯이 임상적인 중요성은 크지 않을 것으로 생각된다. 사체 공여간이 부족한 국내 이식 상황을 고려해 볼 때 전격성 간부전의 경과를 취하거나 약물 치료가 실패한 경우 이형 접합 보인자라 하더라도 혈연간 생체 부분 간의 사용을 현실적으로 피할 수 없는 상황이 된다. 본 연구에서 살펴보면 중위수 54개월의 추적 관찰 동안 혈연간 생체 부분 간이식이더라도 수술 후 신경학적 이상을 보인 경우가 없었고, 검사 소견이 정상화 되었으며, 이식 후 대부분의 환자에서 Kayser-Fleischer ring이 사라진 점으로 보아, 내과적 치료에 반응하지 않는 간경변 또는 전

격성으로 진행된 윌슨병에서 생체 부분 간이식이 효과적인 치료법이라는 것을 확인할 수 있었다.

윌슨병의 간이식의 적응증은 전격성 간염과 임의로 치료를 중단함으로써 발생하는 전격성 간염, 그리고 2~3개월의 치료에도 반응하지 않는 간 경변을 들 수 있다.<sup>3,12)</sup> 특히 전격성 간염의 경우 penicillamine 치료가 실패하였을 때, 사망률이 90% 정도로 높기 때문에 간이식이 유일한 치료법으로 알려져 있다.<sup>13)</sup> 본 연구에서도 2명이 내과적 치료에 반응하지 않는 간 경변이었고 5명은 전격성 간염으로 발현한 경우이었으며 이 중에서 1명은 치료를 임의로 중단하여 발생한 전격성 간염이었기 때문에 윌슨병의 치료를 시작할 초기에 철저한 보호자 교육과 임의 투약 중단에 의한 전격성 간염의 위험성을 반드시 고지하여야 하겠다.

윌슨병에서 간이식을 시행하였을 때의 대사적 이점은 여러 연구에서 밝혀져 있으나<sup>8,9)</sup>, 이형 접합 보인자의 이식편을 이용한 경우 수술 후 윌슨병 재발의 위험성이나 효과에 대한 연구는 드물다. 그리고 이미 윌슨병의 증상이 완전히 발현한 환자에서 효과적인 구리 배설에 대한 보고는 현재까지는 극히 적으며, Asonuma 등<sup>13)</sup>이 이형 접합 보인자의 이식편을 이용한 간이식으로 윌슨병이 효과적으로 치료되었음을 보고한 것이 유일한 보고라고 하겠다. 결론적으로 저자들은 간이식의 적응증이 되는 윌슨병에서 윌슨병의 이형 접합 보인자 공여간을 이용한 혈연간 생체 부분 간이식이 치료의 한 방법으로 고려될 수 있음을 확인하였다. 다만, 윌슨병이 대개 4세 이하에서는 발현이 드물고, 10세 이상의 소아에서 특징적으로 발현한다는 점으로 미루어 볼 때, 윌슨병 이형 접합 보인자 공여간을 이용한 혈연간 생체 부분 간이식의 경우 치료 효과와 재발에 대해서 좀더 정확히 알기 위해서는 환아들이 성인이 된 후까지를 포함하는 보다 장기적인 추적 관찰이 지속되어야 할 것으로 보인다.

이형 접합 보인자인 부모를 공여자로 생체 부분 간이식을 시행 받은 윌슨병 환아의 치료 경험을 통해 이의 치료 효과를 알아보고자 본 연구를 실시하였다.

**방 법:** 1994년 12월부터 2002년 3월까지 서울아산병원에서 간이식을 시행받은 75명의 소아 중 윌슨병으로 간이식을 시행 받은 7명을 대상으로 수술 전후의 간 기능과 Kayser-Fleischer ring 소실 여부 및 구리 대사에 관련된 검사 소견 등을 중점으로 의무 기록을 통해 후향적으로 분석하였다.

**결 과:** 전체 7명의 환자 가운데 5명은 전격성 간염, 2명은 치료에 반응하지 않는 간경변으로 간이식을 받았으며, 공여자는 모두 혈연간 즉 이형 접합 보인자인 부모들이었다. 이식 후 추적 관찰 동안 환자의 생존율은 100%이었으며, 이는 같은 기간 동안 소아 간이식 전체 환자와 대사성 간 질환으로 간이식을 받은 환자의 각각의 5년 생존율 87%, 84%보다 유의하게 높았다( $p < 0.05$ ). 간이식을 받은 모든 환자는 penicillamine과 구리 제한 식이를 시행하지 않고 이들의 AST치, 총 빌리루빈치 및 프로트롬빈 시간이 정상으로 회복되었고, 추적 관찰 기간 동안 윌슨병 재발의 소견은 없었다. 그리고 혈중 ceruloplasmin치와 혈중 구리 농도는 정상으로 회복되었으며, 24시간 소변 구리 배설량도 수술 후 모든 환아에서 현저한 감소를 보였다. Kayser-Fleischer ring은 추적 관찰된 5명 중 4명에서 사라졌고, 추적 관찰이 3개월로 짧았던 한 명에서는 감소되었으나 남아 있었다.

**결 론:** 윌슨병이 내과적인 약물 치료에 반응하지 않는 간경변으로 진행하거나 전격성 간염으로 발현하여 간이식이 필요한 경우 윌슨병의 이형 접합 보인자인 부모를 이용한 혈연간 생체 부분 간이식은 효과적인 치료법임을 확인할 수 있었다.

## 참 고 문 헌

- 1) Raia S, Nery JR, Mies S. Liver transplantation from live donors. Lancet 1989;2:497-9.
- 2) 김경모, 이승규, 이영주, 박광민, 김성철, 전훈배 등.

## 요 약

**목 적:** 상염색체 열성 유전 질환인 윌슨병에서

- 소아에서 생체부분 간이식의 적응증과 예후. 소아과 1998;41:622-31.
- 3) Roche-Sicot J, Benhamou JP. Acute intravascular hemolysis and acute liver failure associated as a first manifestation of Wilson's disease. *Ann Intern Med* 1977;86:301-3.
  - 4) Vielhauer W, Eckardt V, Holtemuller KH, Luth JB, Schulte B, Prellwitz W, et al. D-penicillamine in Wilson's disease presenting as acute liver failure with hemolysis. *Dig Dis Sci* 1982;27:1126-9.
  - 5) Rela M, Muiesan P, Heaton ND, Corbally M, Hajj H, Mowat AP, et al. Orthotopic liver transplantation for hepatic-based metabolic disorders. *Transplant Int* 1995; 8:41-4.
  - 6) 김경모. 소아 간이식. 소아과 2003;46:736-41.
  - 7) Stampel DA, Munos SJ, Moritz MJ, Rubin R, Armenti VT, Jarrel BE, et al. Heterotopic liver transplantation for fulminant Wilson's disease. *Gastroenterology* 1990; 99:1834-6.
  - 8) Schilsky ML, Scheinberg IH, Sternlieb I. Liver transplantation for Wilson's disease: indications and outcome. *Hepatology* 1994;19:583-7.
  - 9) Schumacher G, Platz KP, Mueller AR. Liver transplantation: treatment of choice for hepatic and neurological manifestation of Wilson's disease. *Clin Transplant* 1997;11:217-24.
  - 10) 김경모, 이승규, 이영주, 박광민, 김성철, 전훈배 등. 소아에서 생체부분 간이식의 적응증과 예후. 소아과 1998;41:622-32.
  - 11) Yarze JC, Martin P, Munos SJ, Friedman LS. Wilson's disease: current status. *Am J Med* 1992;92: 643-54.
  - 12) Bellary S, Hassanein T, Van Thiel DH. Liver transplantation for Wilson's disease. *J Hepatol* 1995;23: 373-81.
  - 13) Asonuma K, Inomata Y, Kasahara M, Uemoto S, Egawa H, Fujita S, et al. Living related liver transplantation from heterozygote genetic carrier to children with Wilson's disease. *Pediatr Transplant* 1999; 3:201-5.
-