



악안면 골신장술의 치료계획을 위한 3차원 시뮬레이션 프로토콜의 개발

팽준영, 이지호, 이종호, 백승학*, 김명진

서울대학교 치과대학 구강악안면외과학 교실

*서울대학교 치과대학 교정학 교실

ABSTRACT

Development of Computer Assisted 3-D Simulation and Prediction Surgery in Craniofacial Distraction Osteogenesis

Jun-Young Paeng, Jee-Ho Lee, Jong-Ho Lee, Seung-Hak Baek*, Myung-Jin Kim

Dept. of Oral and Maxillofacial Surgery, College of Dentistry, Seoul National University

**Dept. of Orthodontics, College of Dentistry, Seoul National University*

Abstract

There are significant limitations in the precision of mandibular distraction in setting a desired occlusal and facial esthetic outcome. The purpose of this study is to present the simulation method for the distraction osteogenesis treatment planning. 3-D surgery simulation software programs V-works and V-Surgery(Cybermed, Seoul, Korea) were used from the 3D CT data in addition to the conventional data facial photography, panorama and cephalogram, dental cast model. We have utilized already for the various surgical procedures to get information preoperatively for the maxillofacial surgery like cancer localization and reconstructive surgery, orthognathic surgery and implant surgery in the department of Oral and Maxillofacial surgery, Seoul National University Hospital. On the software, bone cutting can be done at any place and any direction. Separated bone segment can be mobilized in all 3 dimensional direction. After the 3D simulation on the software program, mock surgery on the RP model can be performed. This planning method was applied to two hemifacial microsomia patients. With this protocol, we could simulate the movement of bony segment after maxillofacial distraction osteogenesis

Key word : Distraction Osteogenesis, 3D planning, Hemifacial Microsomia, 3D Simulation

I. 서론

골신장술은 두개악안면의 결손이나 기형의 악교정 수술과 재건수술에 있어 성공적인 수술방법으로 자리잡아 왔다.¹⁻³⁾ 좋은 결과를 얻기 위해서는 정확한 치료계획의 수립이 필수적이다. 두개안면의 골신장술에서의 골편의 움직임은 장골(long bone)에서의 골신장술과는 달리 길이의 증가뿐 아니라, 회전운동을 포함하는 3차원적인 운동이다. 특히 하악의 autorotation을 포함하는 악교정수술의 치료계획의 수립 등에서, 진단과 치료 시뮬레이션을 위해서는 하악의 정확한 움직임을 재현하는 것이 기본적인 작업이다. 하악의 복잡한 3차원적인 형태와 기능으로 인해 술자는 신장방향과 신장력을 3차원적인 공간에서 조절해야 하기 때문에 수술 전에 정확히 수술 결과를 예측하는데 어려움이 있어 왔다.

영상기술의 발달과 수학적인 모형제작의 발달로 악안면 구조물들의 3차원적인 검사가 가능하게 되었다. 소프트웨어를 이용하여 의사는 수술실에 들어가기 전에 환자의 영상을 이용하여 수술계획을 수립하고 가상수술을 할 수 있게 되었다. 가상수술의 최대장점중의 하나는 반복적으로 여러 수술을 해볼 수 있다는 것이다.

원하는 교합과 안모의 심미적인 결과를 얻는데 있어서 하악의 골신장술을 정밀하게 시행하는 데는 많은 한계점이 있어왔다.⁴⁾ 교합은 매우 미세한 부분이고 하악의 운동은 직선과 곡선을 동시에 포함하는 복잡한 운동이다. 두개악안면의 골신장술 중에서 특히 하악의 골신장술은 3차원적인 예측과 시뮬레이션을 필요로 한다. 수술 전에 골신장을 시뮬레이션하기 위한 많은 치료계획수립 방법들이 개발되었으나, 한계점을 가지고 있었다. 이러한 한계를 극복하기 위해서 수술 중에 방향을 조절할 수 있는 신장기들도 개발이

되었다. 최근에는 구외 신장기의 각도를 변화시키고, 약간 고무줄을 이용하여 신생골을 변형시키는 방법 또한 보고되었다. 그러나, 이러한 여러 가지 방법에도 불구하고, 골신장술을 계획할 경우 신장기의 디자인에 관계없이 신장수술 전에 결과를 정확하게 예측하는 것은 필수적이다.

하악골의 신장을 위해서는 구내 혹은 구외 장치가 사용될 수 있다. 구내 장치의 경우 외부에서 보이지 않으며, 안면에 반흔에 생기지 않는다는 장점을 가지고 있다. 구내 장치의 경우 한 방향으로만 골신장이 가능하며, 골신장 기간 동안에 방향을 변화시키기 어려워, 수술 시 골신장기를 위치시키는 방향에 따라 결과가 나타나게 된다. 또한 구내 장치의 경우 많은 양의 골신장이 필요한 경우에는 사용될 수 없다. 따라서 비교적 적은 양, 특히 수평적인 골신장이 필요한 경우 선택될 수 있는 신장기이다.

이 논문의 목적은 V-works 와 V-Surgery(CyberMed Seoul, Korea) 프로그램을 이용하여 하악골의 골신장술을 3차원적으로 평가하고, 술 전 시뮬레이션을 시행하는 일련의 방법을 개발하기 위한 것이다.

II. 연구방법

저자들은 서울대학교 병원 구강악안면외과에서 종양의 위치 확인, 재건 수술, 악교정수술, 임플란트 수술 등 여러 가지 악안면 영역의 수술을 위해 3차원 시뮬레이션 소프트웨어를 사용하여 왔다.

3차원적인 평가전에 환자의 임상사진, 파노라마와 두부계측사진, 치아모형, 교합기, 3차원 컴퓨터 단층촬영 등의 정보를 수집한다. 기본적으로 컴퓨터 단층사진의 DICOM 정보는 2차원의 영상자료로 컴퓨터 프로그램 상에서 3차원적으로 재구성을 하게 된다. 이러한 3차원적인 모형은 V-works 프로그램을 이용

하여, 절단술을 시행할 수 있으며, V-surgery를 통하여 3차원적인 계측점들을 정하고, 계측점사이의 각도와 거리를 측정할 수 있다. V-surgery는 두부계측 방사선사진에서의 개념을 3차원 상에서도 사용할 수 있는 프로그램으로 골절편의 이동과 이동 후의 계측치의 변화를 자동적으로 계산할 수 있게 되어있다.

하악의 골신장술과 관련된 일련의 과정을 정리하였다(Fig. 1).

Losken의 방법을 바탕으로 안면왜소증을 가진 환자에서 이환측과 비이환측을 비교하여 결손부의 양을 측정하였다.⁷⁾ 하악골 후퇴증 환자의 경우 하악지의 높이와 하악골체부의 길이를 정상군의 평균치와 비교하였다. Condylion(Co), Gonion(Go), Menton(Me)을 3차원적으로 재구성된 하악에서 계측점으로 사용하였다. Condylion은 하악과두의 최상방점으로 정했다. Menton은 하악정중부의 최하점으로

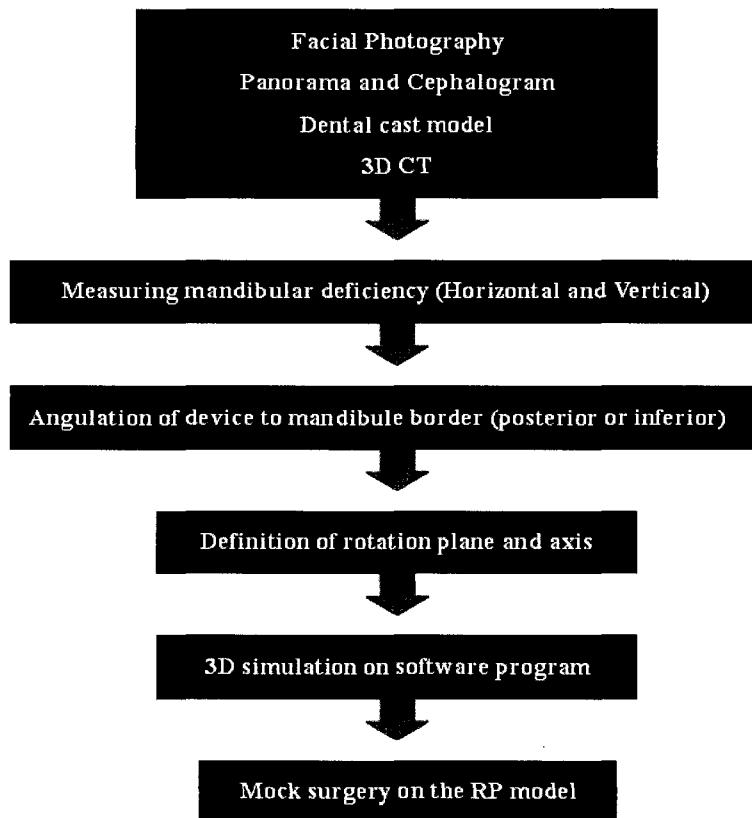


Fig.1 Treatment Planning Process of Mandibular Distraction

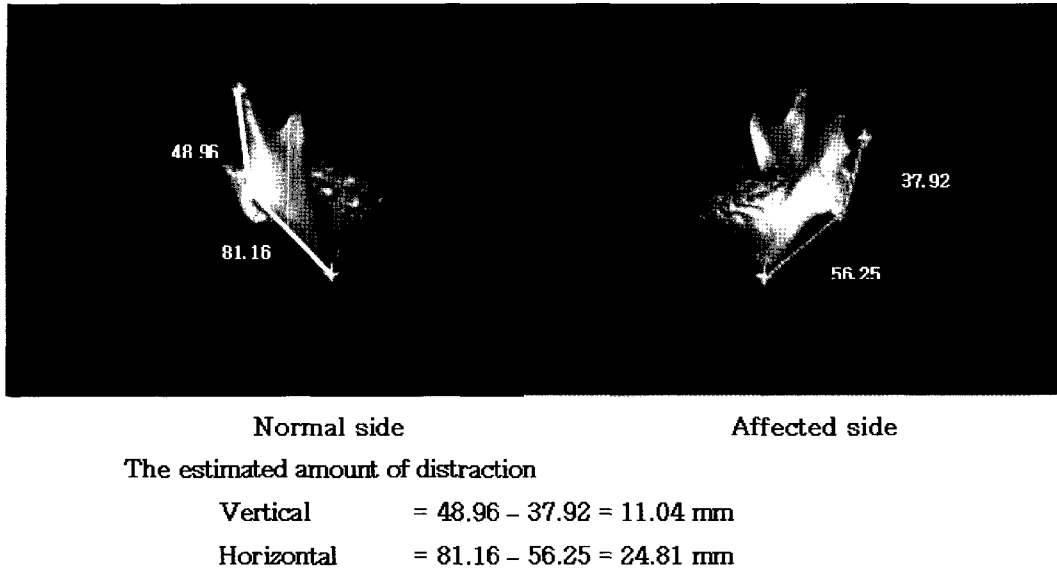


Fig. 2 The example of the estimation of the amount of deficiency

잡았다. Co-Go와 Go-Me의 거리를 측정하였다. 하악 작은 condylion에서 gonion, menton이 이루는 각을 측정하였다. 이 수치에서 이환측과 비이환측사이의 Co-Go, Go-Me사이의 차이를 구했으며, 이 차이는 각각 수직적, 수평적 결손양을 의미하는 것이다(Fig. 2).

Determination of angle of the device to mandible

Gonial angle은 이환측의 것을 사용하였으나, Type IIb나 III처럼 gonial angle이 불분명할 경우 비이환측의 gonial angle을 사용하였다. 양측의 차이로부터 두 선 사이의 각도와 벡터를 알기 때문에 아래의 수학적 공식을 이용하여 하악의 하연이나 후연과 신장기가 이루는 각도 및 신장이 필요한 길이를 구할

수 있다(Fig. 3).

Simulation of the mandibular movement on the software

신장기의 각도를 정한 후에는 골절단선의 디자인은 신장기의 위치에 따라 정해진다. 보통 골절개선은 골신장 방향에 수직이 되도록 결정하게 된다. 프로그램 상에서 술자가 원하는 대로 위치와 방향을 정하여 골절단을 시행할 수 있다. 가상모의 수술의 장점중의 하나는 여러 번 반복해서, 다양한 방법으로 수술을 해 보고 평가할 수 있다는 것이다. 프로그램 상에서 하악을 움직이기 전에 하악의 회전축을 결정해야 한다. 하악은 비이환측의 과두를 지나가는 축을 중심으로 회전하게 된다. 하악의 회전 축은 V-works 시뮬레이션 상의 회전축은 condylion과 신장벡터에 의해 만

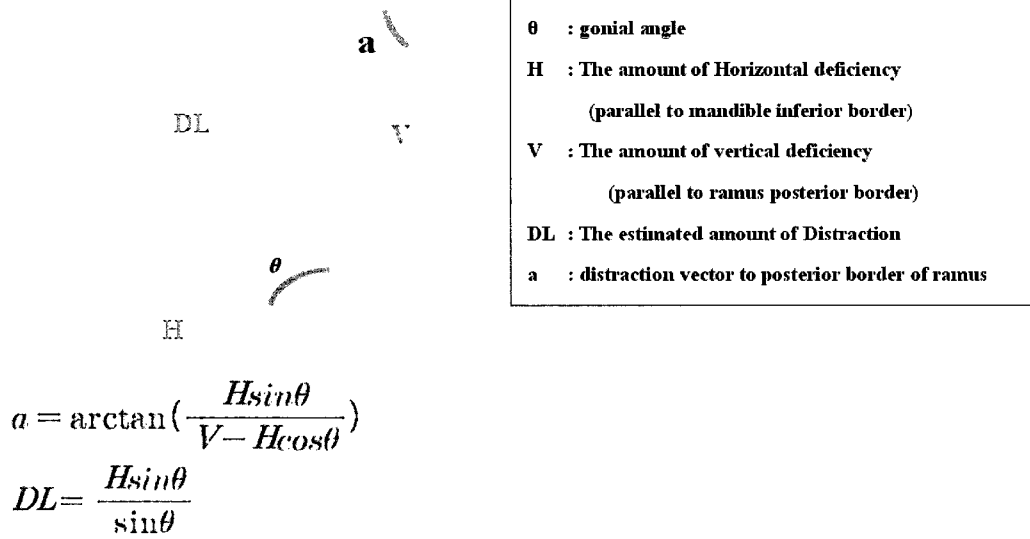


Fig. 3 Determination of device angle and distraction length

들어지는 평면에 수직인 선으로 정의된다. 이 회전축을 중심으로 끌신장이 진행됨에 따라 하악은 이 평면위를 따라 움직이게 된다(Fig. 4). 시뮬레이션 후의

최종 결과가 충분하지 못하거나, 만족스럽지 못할 경우, 신장기의 위치나 방향을 조정할 수 있다.



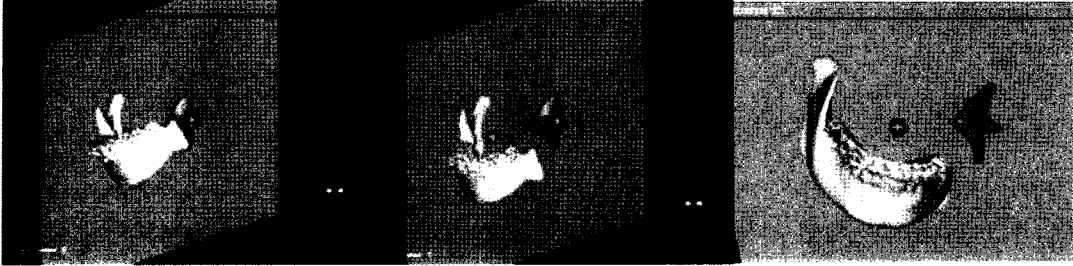


Fig. 4 Definition of rotational axis: perpendicular to the plane that was made by condyion and the distraction vector location on mandible.

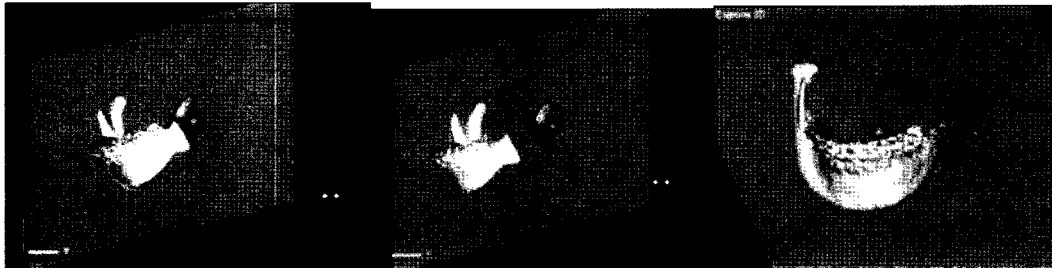


Fig. 5 The simulation path of distal segment of mandible is different according to the location and direction of distraction device. Upper: vertical placement of device and more downward movement of distal segment Lower: horizontal placement of device and more forward movement of segment

Mock surgery on RP model

소프트웨어 상에서의 시뮬레이션으로 얻은 정보를 바탕으로 모의 수술을 RP 모형 상에서 시행한다. 이 과정에서 골신장기를 하악골표면에 적합시켜보고 수술에 앞서 미리 구부려 놓을 수 있다. 이것은 수술 시 하악우각부의 수술공간이 협소하여 신장기의 금속판을 조절하기에 부적합하기 때문에 수술 전에 미리 구부리고 들어가는 것은 수술 시간의 단축 및 장치의 정밀한 적합에 유리하다. 이렇게 적합을 끝내고 나면, 장치와 하악골 표면을 함께 인상을 채득하여 스텐트를 만들게 된다. 이 스텐트는 수술 시, 계획

한 위치에 장치를 정확히 위치시킬 수 있는 간편한 방법이다.

증례 I

11세 남자 환자가 반안면왜소증을 주소로 본과에 내원하였다. 이미 구강의 장치를 이용한 골신장술을 두 번 시술 받았으나, 감염과 재발로 인해 성공적이지 못한 결과를 보였다. 골신장기 장치는 전신마취하에 진행되었으며, 상술한 방법을 통해 3차원적인 수술 계획을 세웠다. 미리 구부려 좋은 구강내 하악지

신장기(Ramus distractor, KLS martin, Germany)가 사용되었다. 금속나사는 고정위치를 표시하기 위해 시험적으로 고정시키고, 골절선을 표시하였다. 장치를 제거하고 골절선을 따라 골절단을 시행하였다. 제2대구치 바로 뒤에서 우각부까지 시행하였다. 신장기 축은 악하부의 피부를 통해 밖으로 나오도록 하였다. 상악의 골신장술을 위해서는 Le Fort I 골절단술이 행해졌으며, Zurich pediatric maxillary distractor(KLS martin, Germany)를 zygomatic buttress부위에 적용하였다. 잠복기는 5일을 두었으며 하루에 1.0 mm씩 20mm를 신장하였다.

증례 II

좌측 반안면왜소증을 주소로 내원한 6세 남자 환자로 Case I 환자와 유사한 치료를 받았다. 골절단선은 하치조 신경손상을 최소화하고, 골접촉 면적을 줄이기 위해 step osteotomy를 사용하였다. 잠복기는 5일이었으며, 골신장량은 20mm였다. 골신장기는 상악에 장착하지 않고 Le Fort I osteotomy만 하였다. 상악에 대한 고정은 시행하지 않았다.

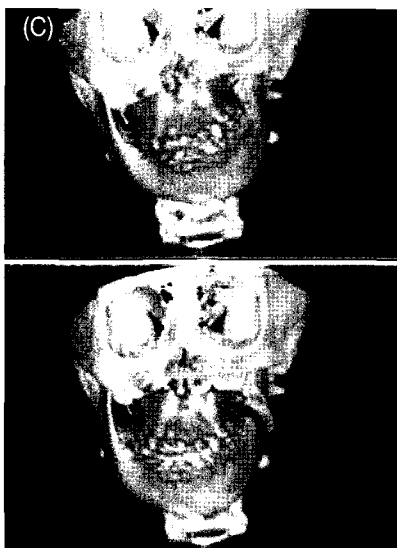
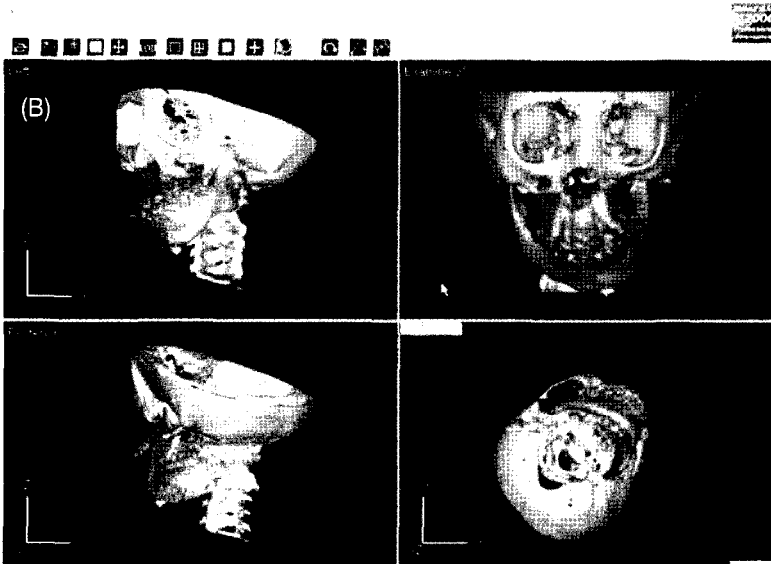

증례 III

19세 남자 환자로 양측성 구순구개열로 인한 상악골 후퇴증을 주소로 내원하였다. 두부계측방사선 사진 등에서 하악골의 발육은 정상이었으며, 비대칭을 보이지 않아, 상악골만 전진 시키는 것으로 계획하였다. 3차원 계측에서 14mm의 상악골 전진이 필요하여, 견고외고정장치인 RED II system(KLS martin, Germany)을 사용하기로 결정하였다. 수술 시 상악 양측 segment의 고정을 위해 Le Fort I osteotomy전에 금속판을 이용하여 좌우 상악골편을 보강하여 고

정하였다. 잠복기는 5일이었으며, 하루 1mm씩 두 번씩 장치를 돌려, 총 17mm의 골신장을 하였다. 회귀현상을 고려하여 계획보다 3mm정도 과신장을 하였다. 4주 후 장치를 제거하고 face mask를 밤에 장착하도록 하였다(Fig. 8).

III. 고찰

두개안면의 기형환자는 3차원적인 문제를 가지고 있어 기존의 2차원적인 치료계획의 수립은 수술 전에 치료의 결과를 예측하는데 있어 제한점을 가지게 되어있다. 골신장술을 계획하는데 있어 중요한 단계 중의 하나는, 특히 구강 내 방법에서, 골신장 벡터의 결정이다⁸⁾. Grayson⁹⁾ 등은 새로 생긴 하악골과 결과적인 외형의 변화는 골신장기 위치에 따른 방향에 영향을 받는다고 하였다. 술 전의 계획은 임상적으로 성공적인 결과를 보장하기 위한 중요한 부분이다. 골신장기는 우선 하악골 자체의 기형을 염두에 두고 위치되어야 한다. 술 전 계획에서 골신장의 수직적, 수평적으로 요구되는 골신장량과 방향등의 결정을 하게 된다. 하악골의 골신장에서는 구내 단방향의 신장기와 구외 단방향 혹은 다방향의 방치가 사용되어왔다. 구내 장치가 외부의 흉터를 남기지 않는다는 장점이 있기는 하지만, 골신장기간 동안에 벡터의 방향을 바꿀 수 없다는 단점을 가지고 있다.^{10, 11)} 상대적으로 적은 양의 골신장술을 위해서는 구내장치가 이상적이라 할 수 있다.¹²⁾ 최종교합과 관련하여 미세한 차이는 하악을 정확하게 위치하기 위해서 경화기에 신생골을 조정함으로써 극복할 수 있다.^{13, 14)} hemifacial microsomia환자에서 골신장 기간 동안의 하악지의 벡터는 전하방으로 움직여져야 한다.¹⁵⁾ 단방향의 구강 내 장치를 이용할 경우 골신장 벡터의 각도를 조절함으로써 하악상행지와 하악골체부에서



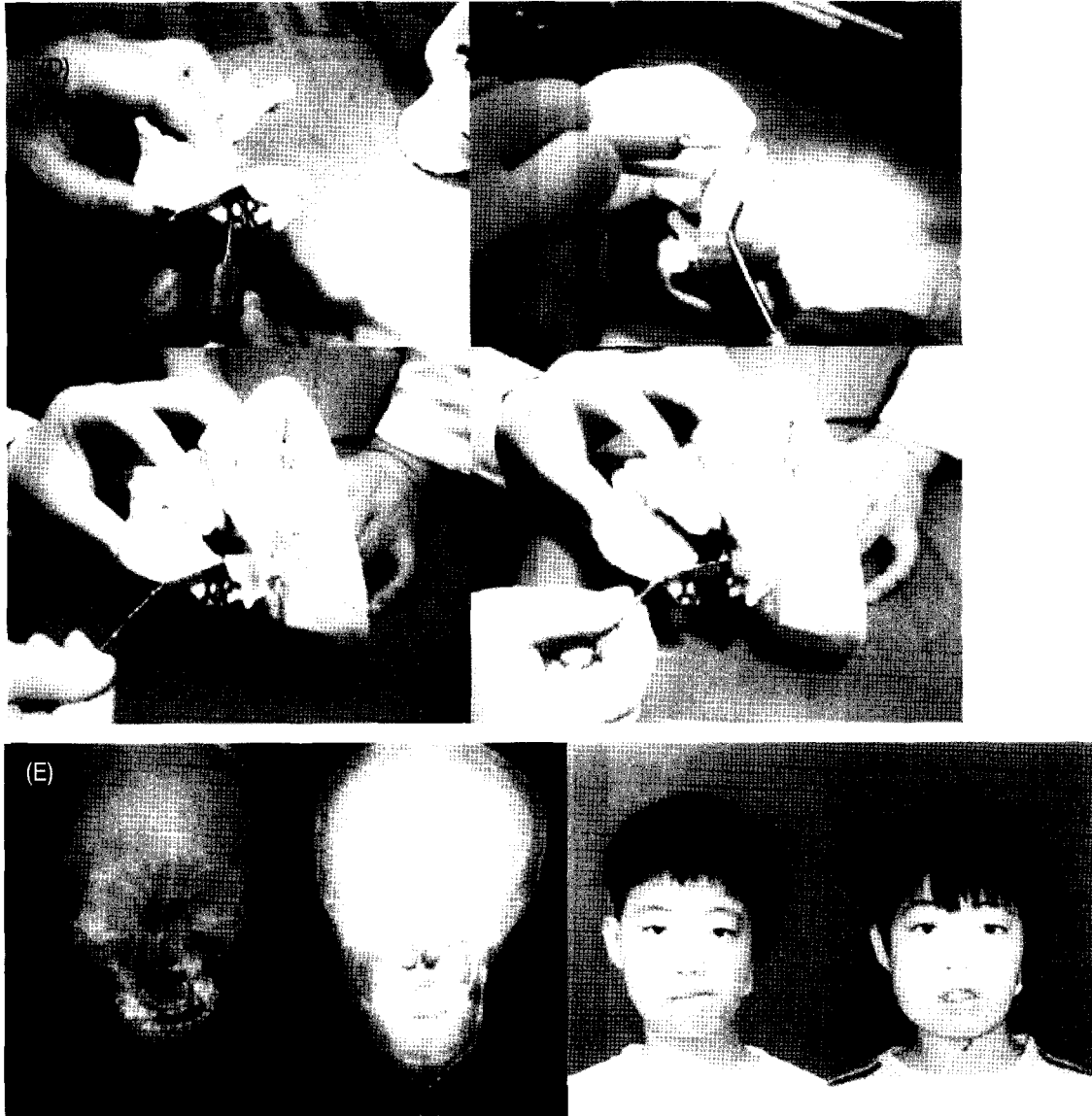
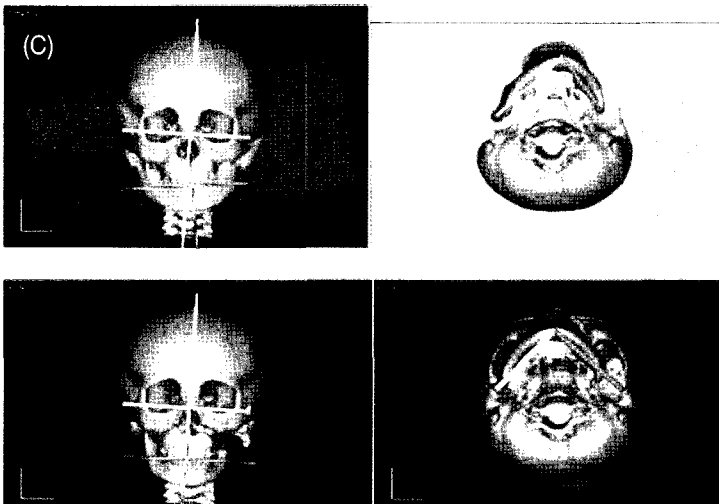
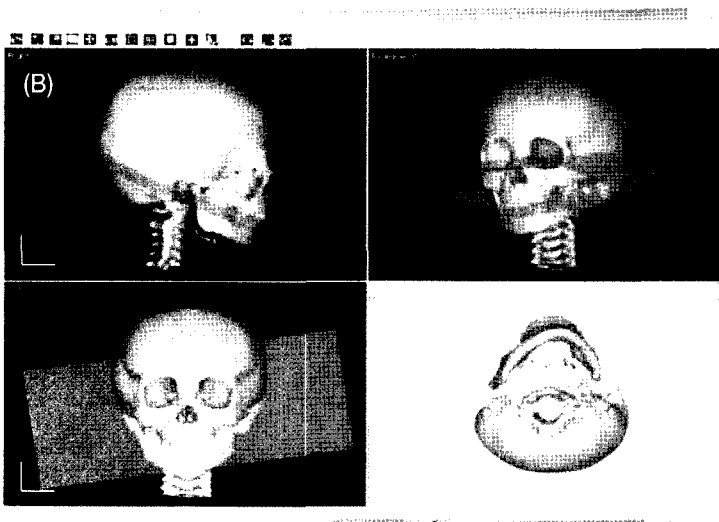
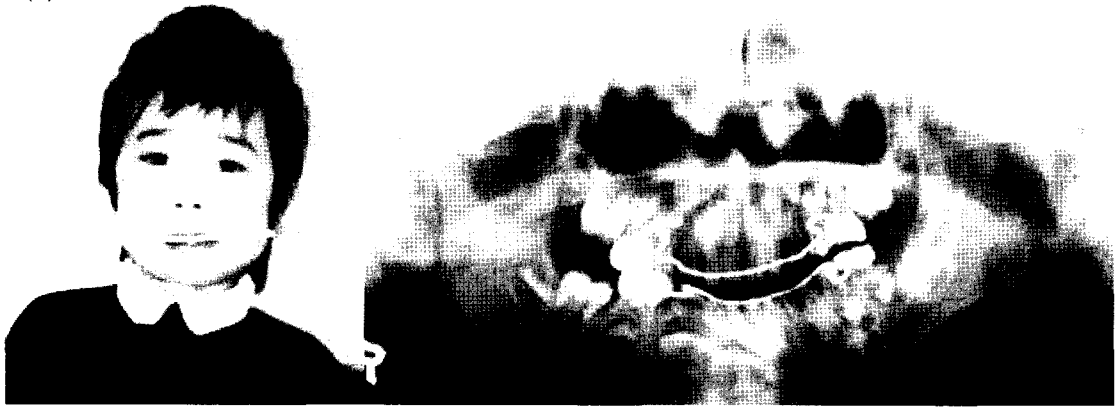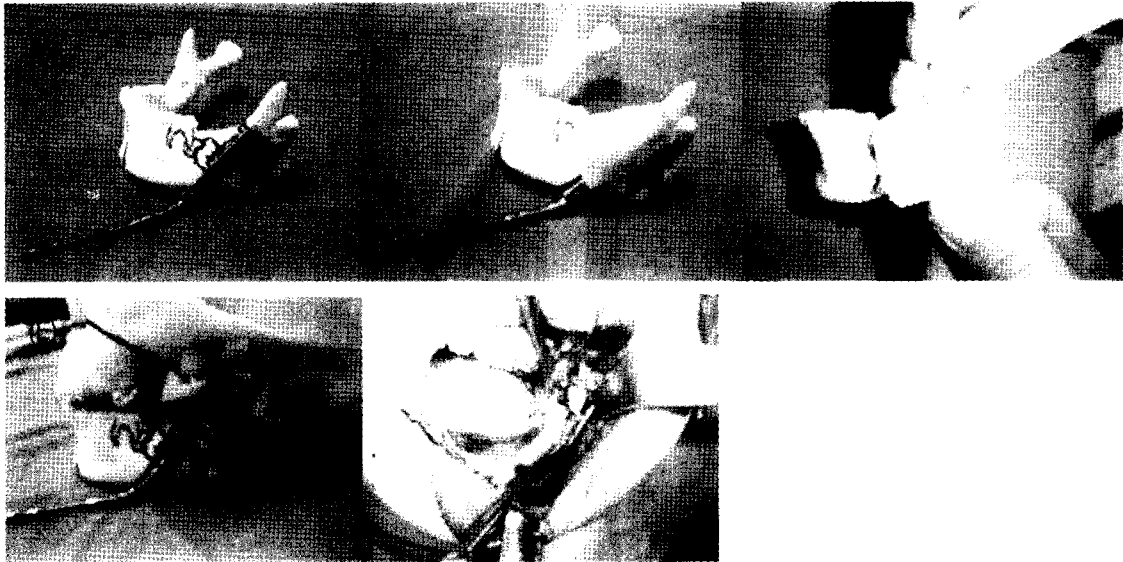


Fig. 6 Case I. A, Facial photos, frontal cephalogram, and panoramic view of the patient. B, Patient's 3D reconstructed model on the software. C, Software simulation; proximal segment moves to skull base and distal segment rotates to skeletal midline D, Mock surgery : canting correction on RP Model and trial application of distractor before surgery. Bending the distractor according to 2D and software study. E, Comparison of pre-operative and post-operative facial photo and cephalogram

(A)

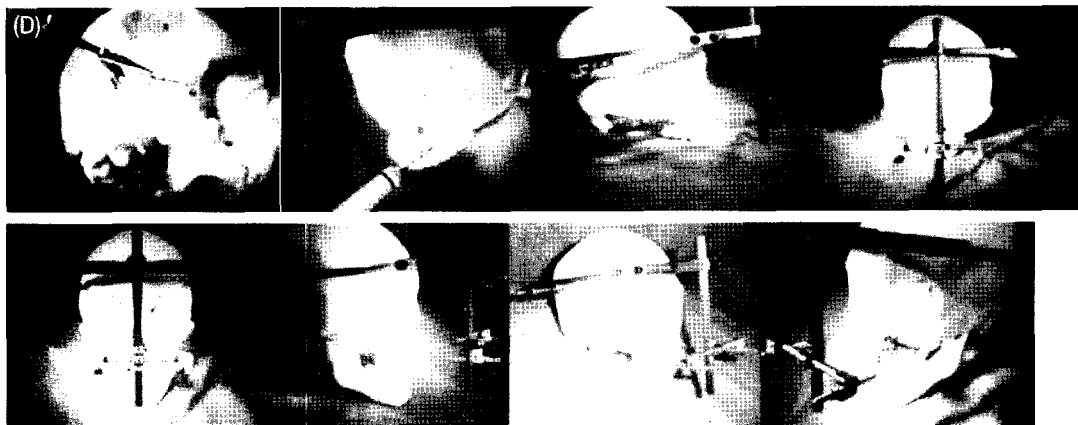
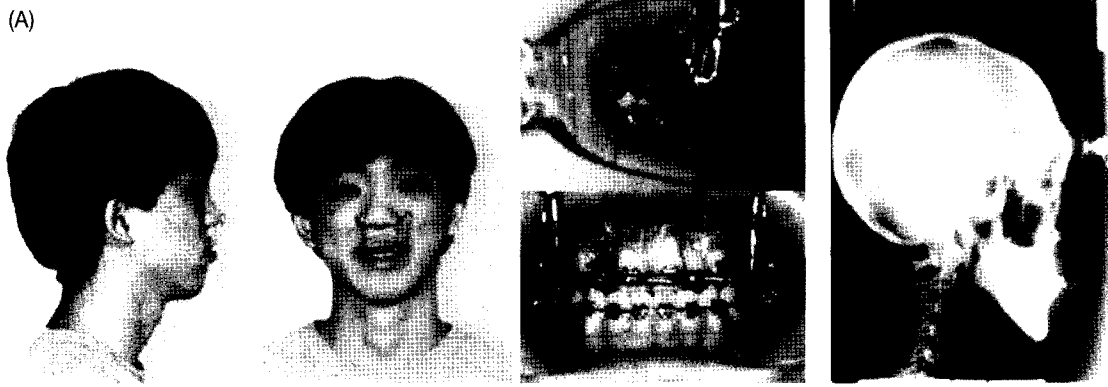




(F)

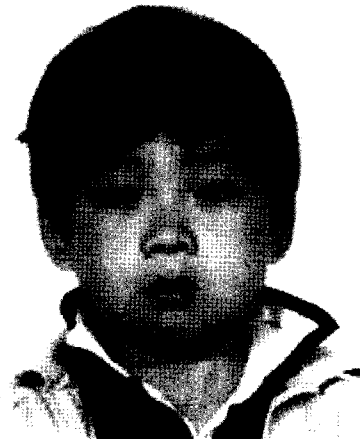

Fig. 7 Case II . A, Facial photos and panoramic view of the patient, B, Patient' s 3D reconstructed model of the software, C, Software simulation D, Mock surgery, stent was fabricated by taking the impression of maxilla and model and trial application of distractor before surgery, E, Step osteotomy was done to avoid damage of IAN and increase the contact surface of bone F, Comparison of pre-operative and post-operative facial photo and cephalogram



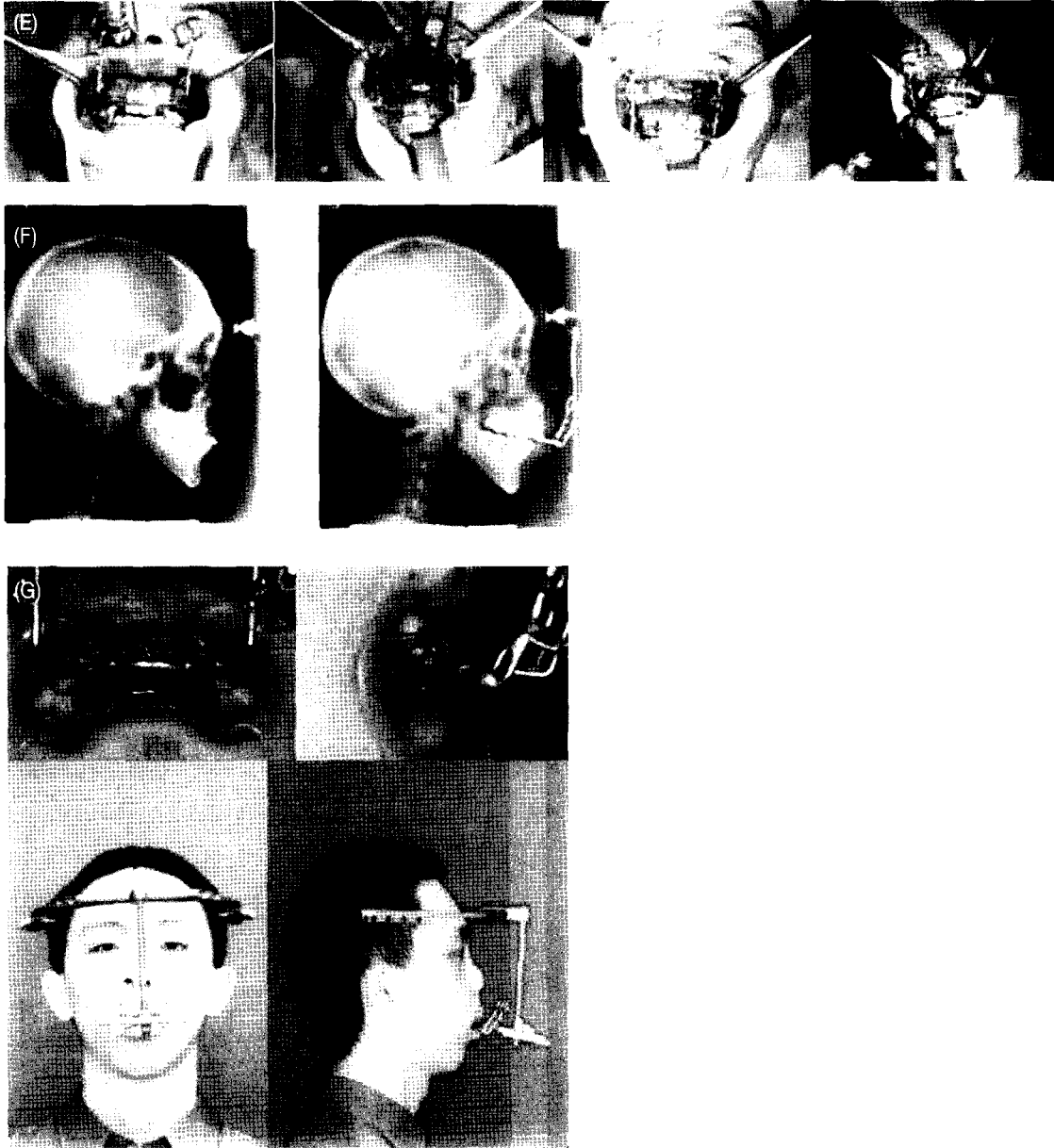


Fig. 8 Case III A. Facial photo and cephalogram. B. V-ceph 2D study : to estimate the amount of maxilla advancement. C V-Works simulation : Maxilla advancement (14mm advancement and 1mm elongation) with mandibular autorotation D. RP model surgery : 1. Sawing the RP model 2. Application of REDII distractor 3. Simulation of distraction E. Le Fort I osteotomy and RED II application, To avoid the alveolar cleft site fracture, the reinforcing metal plate was applied F. comparison between pre-distractor and the end of distraction G. Postoperative facial photo : slight overcorrection was done

의 길이의 증가와 전진을 동시에 얻을 수 있다.¹⁶⁾ 경화기 동안 어느 정도의 조절을 허용하지만, 술 전에 정확하게 장치의 위치를 정하는 것은 구강 내 장치를 이용할 경우 필수적이라 할 수 있다.

골신장기의 각도와 위치가 하악의 최종위치에 영향을 줄 수 있지만, 시뮬레이션을 위한 이전의 protocol들은 골신장기의 위치에 따라 정확하게 하악 골을 움직이는데 한계를 가지고 있었다. 어떤 경우에는 이들 시뮬레이션들이 골신장 벡터에 관계없이 진행되기도 하였다. 3D software에서 물체를 회전시키기 위해서는 시뮬레이션 전에 회전축을 정의해야만 한다. 하악운동의 회전운동은 하악과두를 중심으로 이루어진다고 잘 알려져 있다. 그러나 회전 중심에서는 여러 가지 임의적인 운동을 상상할 수 있다. 저자들은 일단 구강 내 신장기를 장착한 후에는 신장기 동안 distal segment는 하나의 회전로를 따라서 움직이게 된다. 따라서 한 점과 한 선으로 이루어진 하나의 수학적인 평면을 만들어 낼 수가 있다. 한 점은 condylion이고 한 선은 골신장기로 정의하면, 이것을 지나는 평면이 하나 존재하게 된다. 골신장기간 동안 distal segment는 이 평면을 지나게 된다. 이 운동을 재현하기 위해서는 이 평면에 수직이고, condylion을 지나는 축을 하악의 회전 운동의 중심축으로 정의해야 한다.

Losken 등은^{7, 17)} 하악지를 수직적 신장과 동시에 수평적 신장을 하기 위해 골신장기 핀의 위치 지정을 위한 수학적인 공식을 제시하였다. 계산을 위한 자료로는 두부계측 방사선 사진과 3차원 CT를 사용하였다. 저자들은 하악연과 골신장기와의 각도를 계산하기 위해 이 방법을 사용하였다.

소프트웨어 프로그램과 RP 모형을 이용한 3D 시뮬레이션 프로토콜들이 소개되었으나, 2차원적인 기존의 치료계획을 위한 자료에서 3차원 CT 및 모형을

이용하여 치료계획을 세우는 일련의 과정이 잘 연관된 경우는 없었다. 하악의 결손량으로부터 필요한 신장량 및 방향을 예측하였다. 이 정보를 이용하여 소프트웨어에서 정확한 시뮬레이션을 하게 된다. 시뮬레이션 결과로 골신장기의 위치와 방향을 확인하게 된다.

임상에서 이 프로토콜을 개선시키기 위해서는 수술 시 계획한 대로 같은 위치에 재위치 시키기 위한 정밀한 방법의 개발이 필요하다. 시뮬레이션 과정 후 소프트웨어 상에서 stent를 제작하는 것이 이상적이기는 하지만 이 방법은 아직까지 정확하게 적합시키기 어려운 점이 있다. 저자들은 모의수술 후에 RP 모형의 인상을 채득하여 레진 스텐트를 제작하였다. 이 방법을 간단하면서도 저렴한 방법으로 임상에 사용하기에 적합하다고 할 수 있다.

현재의 한계점 중 하나는 연조직의 변화를 예측하기 어렵다는 것이다. 다른 악교정 수술에서 악교정 수술 후에 경조직 변화에 따른 연조직의 변화를 예측하기 위한 많은 시도가 있었으나, 아직은 정확한 데이터를 바탕으로 하는 과학적인 예측이 아닌 프레젠테이션용의 애니메이션이라고 할 수 있다. 게다가, 반안면왜소증의 경우 연조직의 변화 또한 3차원적이라 이를 예측하는 것은 더욱 복잡하다.

본 3D 시뮬레이션과 일련의 치료 프로토콜은 반안면왜소증을 포함한 두개안면기형의 치료에서 유용하게 사용될 수 있을 것으로 기대된다.

참고문헌

1. Barkate HE. Orthognathic surgery by distraction osteogenesis: a literature review. Dentistry 1997;17(3):14,16-8.
2. Taylor TD, Stal S. Applications of distraction

- osteogenesis. Part I. Clin Plast Surg 1998;25(4):553-60, viii.
3. Costantino PD, Buchbinder D. Mandibular distraction osteogenesis: types, applications, and indications. J Craniofac Surg 1996;7(6):404-7.
 4. Gateno J, Allen ME, Teichgraber JF, Messersmith ML. An in vitro study of the accuracy of a new protocol for planning distraction osteogenesis of the mandible. J Oral Maxillofac Surg 2000;58(9):985-90; discussion 90-1.
 5. Troulis MJ, Everett P, Seldin EB, Kikinis R, Kaban LB. Development of a three-dimensional treatment planning system based on computed tomographic data. Int J Oral Maxillofac Surg 2002;31(4):349-57.
 6. Meehan M, Maurer Jr. CR, Rohlfing T, Shahidi R, Rao A, Girod S. Virtual 3D planning and guidance of mandibular distraction osteogenesis. International Congress Series 2003;1256:382-88.
 7. Losken HW, Patterson GT, Lazarou SA, Whitney T. Planning mandibular distraction: preliminary report. Cleft Palate Craniofac J 1995;32(1):71-6.
 8. Rachmiel A, Manor R, Peled M, Laufer D. Intraoral distraction osteogenesis of the mandible in hemifacial microsomia. J Oral Maxillofac Surg 2001;59(7):728-33.
 9. Grayson BH, McCormick S, Santiago PE, McCarthy JG. Vector of device placement and trajectory of mandibular distraction. J Craniofac Surg ; discussion 81-2. 1997;8(6):473-80.
 10. Diner PA, Kollar E, Martinez H, Vazquez MP. Submerged intraoral device for mandibular lengthening. J Craniomaxillofac Surg 1997;25(3):116-23.
 11. Hanson PR, Melugin MB. Orthodontic management of the patient undergoing mandibular distraction osteogenesis. Semin Orthod 1999;5(1):25-34.
 12. Guerreo C, Bell W. Intraoral distraction. In: McCarthy (ed.) Distraction of the craniofacial skeleton. Springer New York, USA 1999:219-48.
 13. McCarthy JG, Hopper RA, Hollier LH, Jr., Peltomaki T, Katzen T, Grayson BH. Molding of the regenerate in mandibular distraction: clinical experience. Plast Reconstr Surg 2003;112(5):1239-46.
 14. Kunz C, Hammer B, Prein J. Manipulation of callus after linear distraction: a "lifeboat" or an alternative to multivectorial distraction osteogenesis of the mandible? Plast Reconstr Surg 2000;105(2):674-9.
 15. Rachmiel A, Levy M, Laufer D. Lengthening of the mandible by distraction osteogenesis: report of cases. J Oral Maxillofac Surg 1995;53(7):838-46.
 16. Rubio-Bueno P, Villa E, Carreno A, Naval L, Sastre J, Manzanares R, et al. Intraoral mandibular distraction osteogenesis: special attention to treatment planning. J Craniomaxillofac Surg 2001;29(5):254-62.
 17. Losken HW, Patterson GT, Tate D, Coit DW. Geometric evaluation of mandibular distraction. J Craniofac Surg 1995;6(5):395-400.

교신 저자

서울대학교 치과대학 구강악안면외과학교실 김명진
 서울 종로구 연건동 28 우편번호) 110-744
 전화: 02-760-3813 / E-mail: myungkim@plaza.snu.ac.kr