

전치부의 심미적 레진수복

노영우 원장
가람치과의원

Introduction

지난 수 십년 간의 Bonding strength와 Physical property의 지속적인 발전으로 Composite resin은 심미치과 영역에서 가장 중요한 수복물질로 생각 되어지고 있을 뿐 아니라 구치부의 아말감을 대체하는 수복물질로 그 영역을 넓혀 가고 있다. 이러한 변화와 더불어 최근에는 다양한 색상과 투명도를 표현할 수 있는 Composite resin system을 여러 회사에서 제품화하여 사용할 수 있게 되었고 따라서 자연치아의 복잡한 색상과 투명도를 거의 완벽하게 재현할 수 있게 되었다. 뿐만 아니라 Composite을 Build up하는데 편리하게 사용 될 수 있는 기구와 치아의 자연스러운 Surface texture를 잘 재현할 수 있는 연마 기구의 발전으로 Composite resin 수복물이 거의 완전해 가까운 심미성을 표현할 수 있게 하여 주고 있다.

그러나 이 같은 심미적 레진 재료와 기구가 있다 할 지라도 이것을 다루는 임상가가 올바른 개념과 테크닉을 구사하지 못하면 원하는 심미적 결과를 얻기 어렵다. 따라서 본지에서는 개원 임상가 여러분에게 도움이 되기를 바라는 마음에서 필자가 수년 전부터 임상에서 적용하고 있는 개념과 테크닉을 소개하고자 한다.

[Anterior composite resin works](#)

1. Change of translucency of tooth structure by aging
2. Esthetic composite resin system
3. Principle of tooth preparation
4. Build up & band adaptation
5. Light curing conception
6. How to make natural surface texture

1. Change of translucency of tooth structure by aging

연령의 증가에 따라 pulp size의 감소 및 tooth structure의 광물화가 더욱 진행함에 따라 dentin은 opacity가 증가하게 되고 enamel은 오히려 투명도가 증가하며 마모에 의한 두께의 감소를 보인다.

| | Dentin opacity | Enamel translucency | Enamel thickness | Incisal translucency |
|------------|----------------|---------------------|------------------|----------------------|
| young | + | + | +++ | ++ |
| middle age | ++ | ++ | ++ | + |
| old | +++ | +++ | + | |

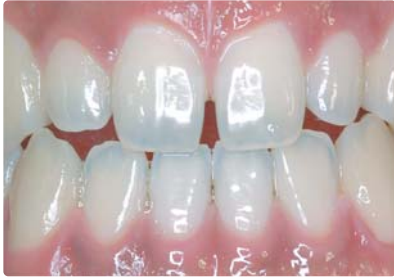

그림 1 Young Adult

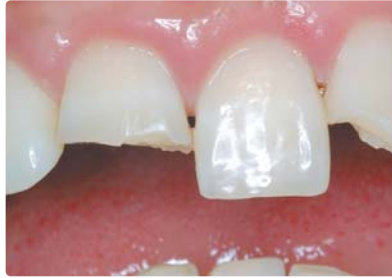

그림 2 Middle Age

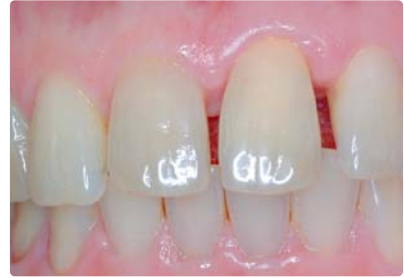

그림 3 Old People

2. Esthetic composite resin system

지금까지의 composite resin은 여러 가지 shade의 composite를 만들면서도 opacity는 dentin과 enamel의 중간쯤 되는 universal composite system이므로 연령에 따른 혹은 다양한 부위에 따른 적절한 투명도를 재현하기가 어려웠다. 최근에는 이러한 문제를 극복하기 위해 다양한 투명도와 shade를 갖는 composite resin system이 소개 되고 있다. 이러한 system은 보통 3가지 정도의 투명도를 갖는 composite으로 구성 되는데 첫째로 아주 강한 opacity를 갖는 "opaque dentin" 둘째로 dentin과 enamel의 중간 정도의 투명도를 보이는 "regular body / enamel" 셋째로 incisal edge의 투명도를 표현할 수 있는 "translucent enamel" 로 구별 된다. 이러한 다양한 투명도를 가진 composite으로 연령과 치아의 부위에 따라 적절히 조합하여 자연스러운 치아의 투명감을 표현할 수 있다(그림 4, 5, 6).

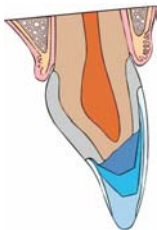


그림 4 Young Adult

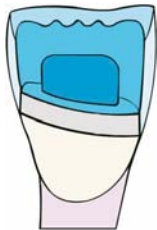
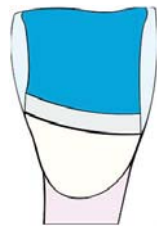
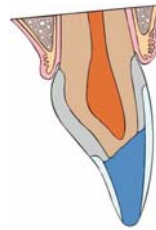
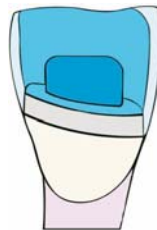


그림 6 Middle Age

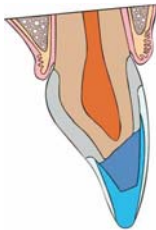

그림 8 Old People



3. Principle of tooth preparation

① Chamfer & long bevel (finish line)

1990년대 초기에는 전치부 composite 시술 시 margin의 형태는 chamfer를 권장하였다. 그러나 이 경우 tooth structure와 composite 사이의 경계가 뚜렷하여 심미적으로 좋지 않다. 따라서 경계 부위를 식별할 수 없게 하기 위하여 chamfer에서 계속 이행 되는 long bevel을 추천한다. 이렇게 함으로서 composite이 얇게 퍼져서 치아의 color와 composite의 color 가 서로 blending되어 경계 부위가 식별 되지 않게 하는 효과를 얻을 수 있다(그림 7-1).

② Remove unsupported weak enamel

cavity의 soft dentin을 제거하다 보면 얇은 enamel만 남게 되는 경우가 있다. 이런 경우 composite 을 filling하면 composite의 polymerization syrinkage 때문에 enamel crack이 발생하기 쉽고 결과적으로 enamel fracture의 원인이 된다. 따라서 strength를 기대할 수 없는 얇은 enamel은 제거하는 것이 바람직 하다(그림 7-2).

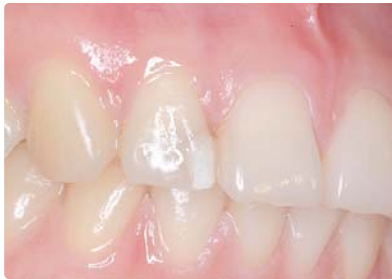

그림 7-1 Remove unsupported enamel

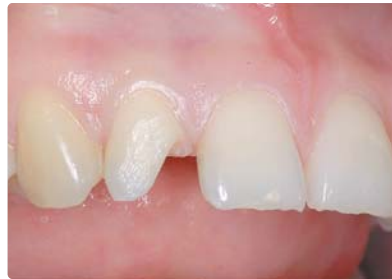

그림 7-2 Chamfer & beveled finish line

③ Remove discolored dentin

cavity를 preparation 할 때 soft dentin이 아닌 discolored dentin을 남기면 치아나 composite 밖으로 비취 보여 심미적 문제가 될 수 있다(그림 8-1).

④ Consider accessibilities of instruments

composite을 충전하거나 기구를 조작하는데 필요한 충분한 cavity size를 부여해야 한다(그림 8-2).

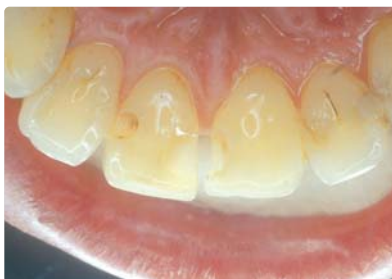

그림 8-1 Remove discolored dentine



그림 8-2 Accessibilities of instruments

⑤ Remove the enamel chip

Class III cavity의 inter-proximal cavity margin은 preparation시 enamel crystal의 미세한 파절이 발생하며 이것은 오랜 시간이 경과되면 추가적인 enamel의 파절이나 marginal degeneration의 원인이 되므로 preparation시 반드시 sand strip으로 마무리를 하여야 한다 (그림 9-1, 9-2).

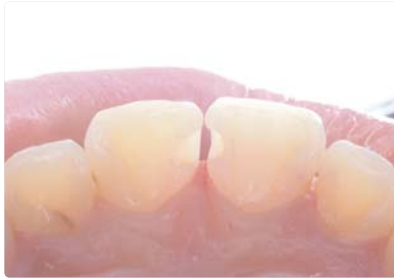

그림 9-1 The proximal finish line

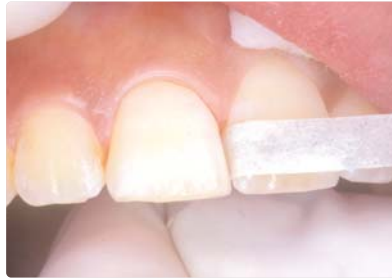

그림 9-2 Remove
· enamel chip
· dental plaque

4. Build up & band adaptation technique

① Container

syringe container 보다 small capsule container가 추천 된다. 가격은 small capsule container 가 더 비싸지만 시술시 손실이 적고 chair time을 줄일 수 있다는 장점 때문에 오히려 small capsule container가 더 경제적이다(그림 10).




그림 10 Advantage of capsule & syringe
· easy application
· time saving & economic
· decrease air void

② Instruments

composite을 정교하게 build up 하기 위해서는 특수하게 고안된 microfil instrument가 매우 편리하게 사용 된다(그림11-1, 11-2).

③ Band adaptation

전치부 composite 시술시 가장 어려운 부분이 gingival margin에 overhanging이 발생하지 않도록 band adaptation 하는 것인데 microfil instrument가 이 경우에 유용하게 쓰여질 수 있다(그림 12-1, 12-2). inter-proximal area에 만들어진 overhanging은 치은 조직의 손상 없이 finishing 하기가 불가능 하기 때문에 주의 하여야 한다.

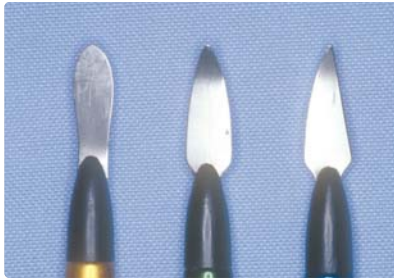

그림 11-1 Hand Instruments for composite applications (easy to sculpture)



그림 11-2

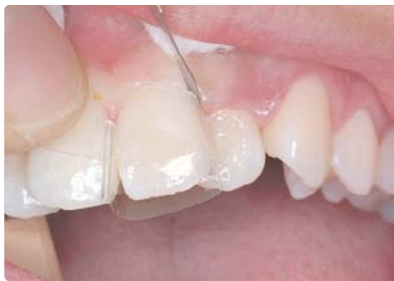

그림 12-1 Band Adaptation Tip

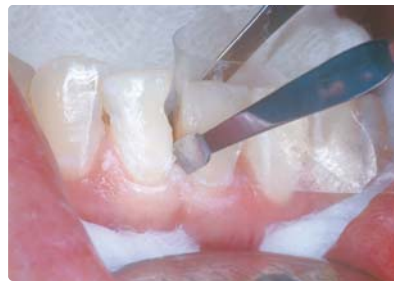

그림 12-2 Don't make overhanging margin !!

5. Light curing conception

광중합시 발생하기 쉬운 실패의 요인을 항상 방지 하기 위해서 광중합시 광량의 세기를 자주 체크 해야 하며 광중합이 충분히 일어 날 수 있는 정도의 composite의 깊이를 고려하고 중합의 방향도 항상 고려 해야 한다. 최근에 소개 되고 있는 LED 광중합기는 광량의 강도가 높고 열 발생이 거의 없으며 오랜 시간 사용해도 광량이 약해지지 않는 장점이 있어 추천 할만 하다(그림 13). 임상에서 polymerization shrinkage는 항상 불리하게만 작용하는 것은 아니다. Light source 방향으로 polymerization shrinkage가 발생하는 성질을 잘 이용하면 bonding strength가 더욱 증가하도록 할 수 있다(그림 14-1, 14-2).

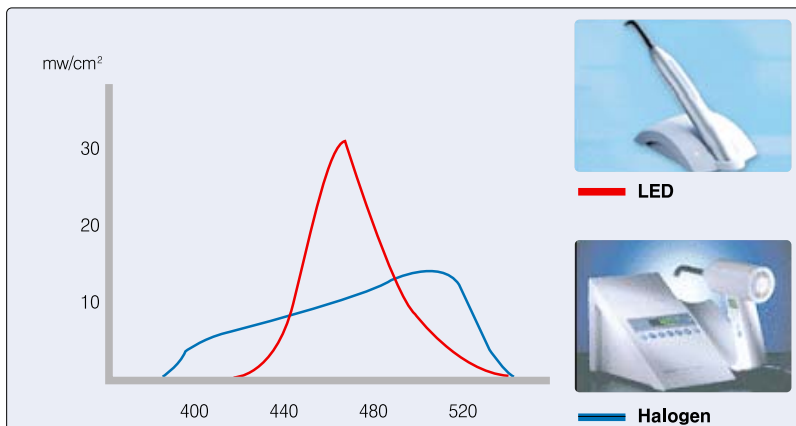


그림 13 Wave Length Distribution

· Photo initiator start polymerization at wave length 460nm efficiently (camphorquinone)

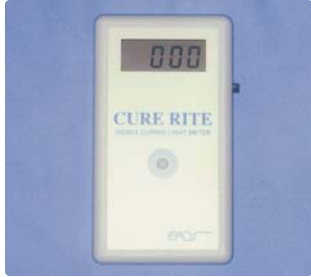

그림 14-1 Light Curing
 · check the power of light source
 · curing depth is not deeper than 2mm
 · consider direction of polymerization

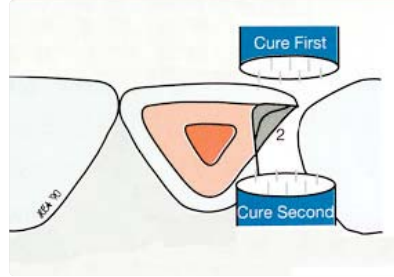


그림 14-2 · We can change the polymerization shrinkage into the bonding power !!

6. How to make natural surface anatomy & luster

Composite 시술시 형태와 색, 투명도 못지 않게 중요한 요소는 composite의 표면 형태와 광택 즉 surface texture와 luster 이다. 이러한 요소가 잘 재현 되어야 치아의 생동하는 질감을 잘 표현 할 수 있다. surface texture의 재현은 다음 3 단계로 구별하여 형성할 수 있다.

① Finishing (contouring the tooth)

치아의 전체적인 윤곽을 형성하는 과정이다. 그림15와 같은 Instrument들이 유용하게 사용 되어 질 수 있다.

② Macro surface texture (making surface anatomy)

치아 표면의 developmental ridge& groove 혹은 incisal mamelon 등을 형성한다. 이때 너무 삭제가 잘 되는 rough한 기구를 사용하면 다음 과정 즉 표면 광택을 재현하는 과정에 방해가 되므로 가능한 fine grit diamond bur를 사용하는 것이 추천 된다(그림16).

③ Micro surface texture (making surface luster)

자연치아와 같은 광택을 얻기 위해서는 먼저 filler size가 매우 미세한 microfilled resin을 표면에 사용하는 것이 좋다. 최근에 소개 되고 있는 여러가지 polishing instrument 를 이용하면 쉽고 빠르게 자연 치아와 같은 표면 광택을 얻을 수 있다(그림17). 상악 중절치 class IV case를 composite 으로 시술하는 일련의 과정을 그림18~26까지 보여 주고 있다.

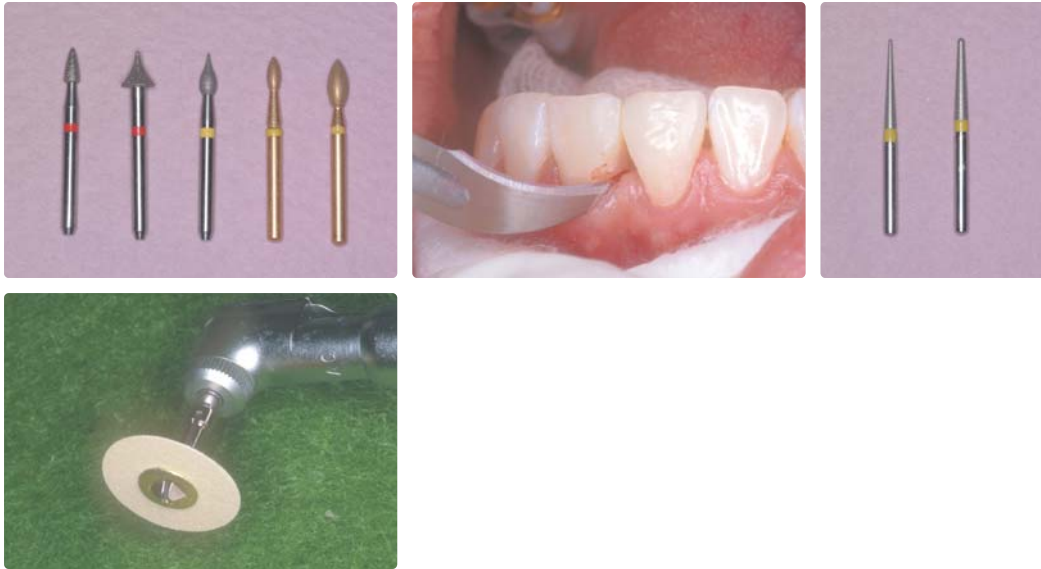
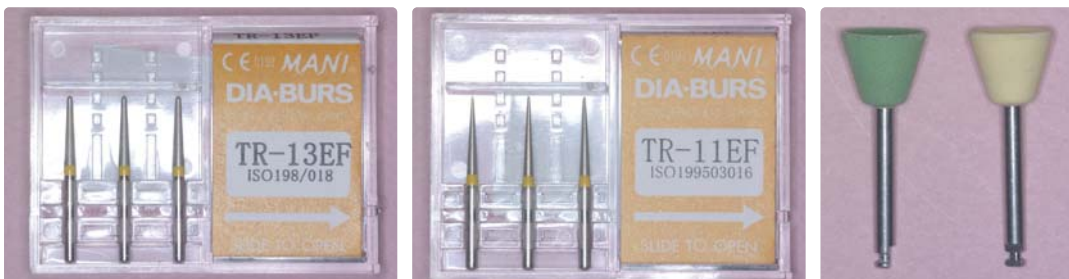
그림 15 Useful Instruments for Shaping & Trimming



· Developmental groove & ridge

· For incisal mamelon

· For control

그림 16 Instruments to make macro-surface texture (Be careful not to make micro roughness too much !!)

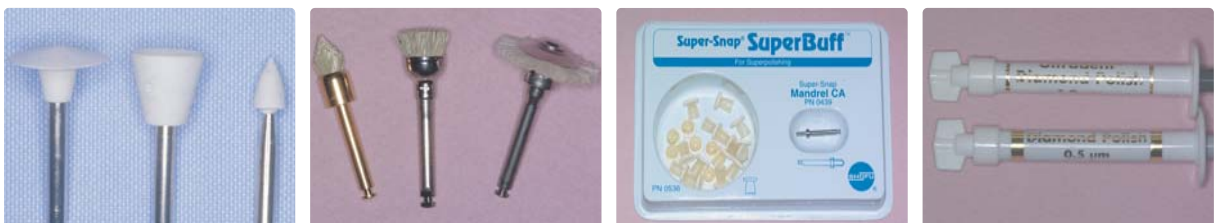

그림 17 Instruments to make macro-surface texture

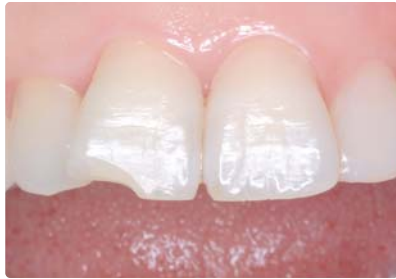

그림 18 Before

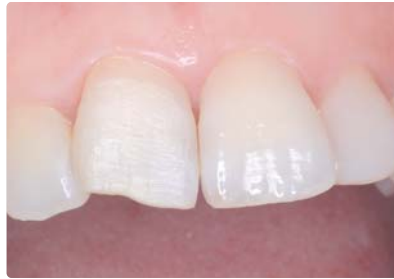

그림 19 Tooth prep.

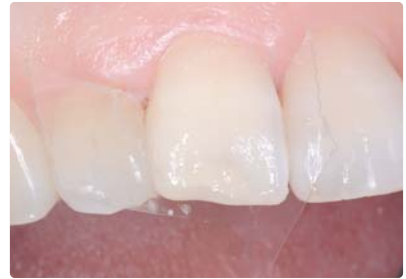

그림 20 Body A2

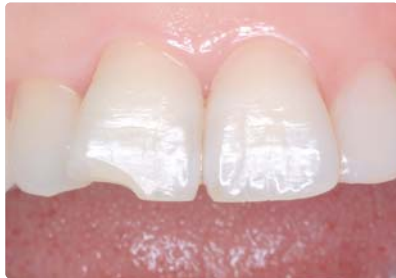

그림 21 Translucent enamel

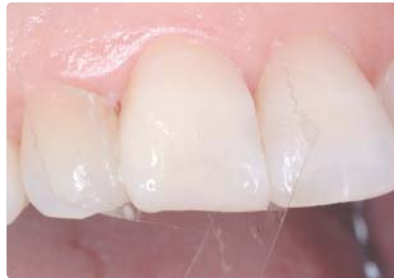

그림 22 Microfil A2

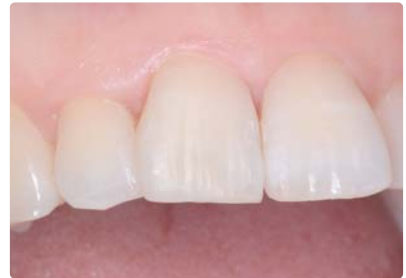

그림 23 Developmental groove Incisal mamelon
1. Shaping & trimming
2. Macro-texture prep.

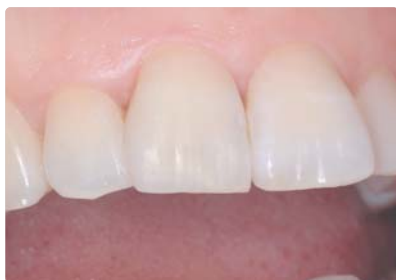
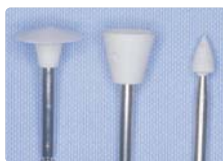
그림 24 Micro surface texture prep. : step 1



FINALE Polishing System Ultradent CO.

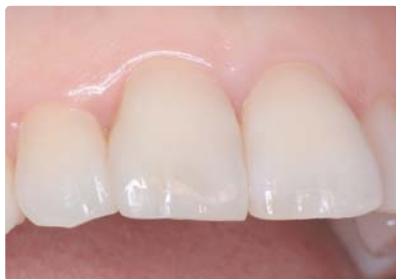

그림 25 Micro surface texture prep. : step 2



FINALE Polishing System Ultradent CO.

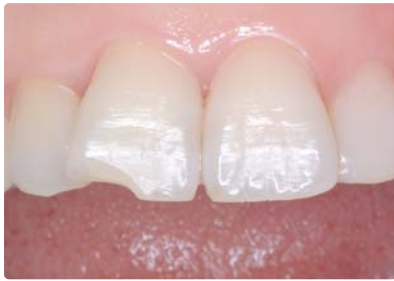
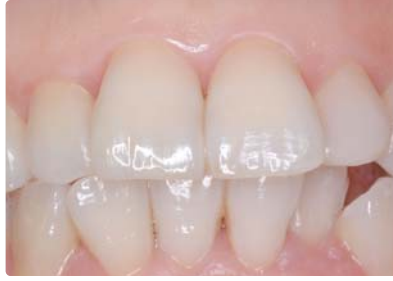
그림 26 Before



After

7. 결론

전치부의 심미적 레진 수복이 Porcelain crown & bridge 수복과 가장 큰 차이점은 건강한 치아 구조를 가능한 삭제하지 않는 “보존적인 치료”라는 것과 제한된 구강내 공간과 제한된 시간내에 시술이 이루어져야 한다는 “공간과 시간의 제약” 그리고 치과 의사의 “숙련된 테크닉을 필요로 한다”는 것이다.

다시 말하면 심미적 레진 치료가 오래 동안 성공적으로 유지 되기 위해서는 여러 종류의 composite 레진의 재료학적인 특성을 잘 이해 하고 상황에 맞는 composite을 적절히 선택하여야 하며 재료를 잘 다루는 테크닉 또한 필요하다. 뿐만 아니라 구강내의 제한된 공간 속에서 제한된 시간 내에 시술을 끝내야 하는 어려운 점도 있다. 또 재료의 점도나 흐름성이 많아 재료를 다루는데 어려운 점이다. 그러나 이런 요인들을 극복 하면 레진 수복이 환자에게 가장 좋은 치료라는 것을 인정하지 않을 수 없다.

더 쉽고 빠르게 또 좋은 결과를 얻기 위해서는 지속적인 임상적 발전과 재료의 혁신이 이루어져야 할 것이다.