

개인용 컴퓨터에서 재구성한 3차원 전산화단층영상의 두부계측 재현성

연세대학교 치과대학 구강악안면방사선과학교실
전국진 · 박 혁 · 이희철 · 김기덕 · 박창서

Reproducibilities of cephalometric measurements of three-dimensional CT images reconstructed in the personal computer

Kug-Jin Jeon, Hyok Park, Hee-Cheol Lee, Kee-Deog Kim, Chang-Seo Park
Department of Oral and maxillofacial radiology, College of Dentistry, Yonsei University

ABSTRACT

Purpose : The purpose of this study was to report the reproducibility of intra-observer and inter-observer consistency of cephalometric measurements using three-dimensional (3D) computed tomography (CT), and the degree of difference of the cephalometric measurements.

Materials and Methods : CT images of 16 adult patients with normal class I occlusion were sent to personal computer and reconstructed into 3D images using V-Works 3.5™ (Cybermed Inc., Seoul, Korea). With the internal program of V-Works 3.5™, 12 landmarks on regular cephalograms were transformed into 21 analytic categories and measured by 2 observers and in addition, one of the observers repeated their measurements. Intra-observer difference was calculated using paired t-test, and inter-observer by two sample test.

Results : There were significant differences in the intra-observer measurements ($p < 0.05$) in four of the categories which included ANS-Me, ANS-PNS, Cdl-Go (Lt), GoL-GoR, but with the exception of Cdl-Go (Lt), ZmL-ZmR, Zyo-Zyo, the average differences were within 2 mm of each other. The inter-observer observations also showed significant differences in the measurements of the ZmL-ZmR and Zyo-Zyo categories ($p < 0.05$). With the exception of the Cdl-Me (Rt), ZmL-ZmR, Zyo-Zyo categories, the average differences between the two observers were within 2 mm, but the ZmL-ZmR and Zyo-Zyo values differed greatly with values of 8.10 and 19.8 mm respectively.

Conclusion : In general, 3D CT images showed greater accuracy and reproducibility, with the exception of suture areas such as Zm and Zyo, than regular cephalograms in orthodontic measurements, showing differences of less than 2 mm, therefore 3D CT images can be useful in cephalometric measurements and treatment planning. (*Korean J Oral Maxillofac Radiol 2003; 33 : 171-8*)

KEY WORDS : tomography, x-ray computed; cephalometry; reproducibility of results

서 론

전산화단층촬영 (Computed Tomography, CT) 장비의 지속적인 발달은 나선형 CT 촬영을 가능하게 하였고 이로 인해 3차원 전산화단층영상을 재구성할 때 이전보다는 좀 더 정밀하고 우수한 영상을 얻을 수 있게 되었다.¹ 이로 인해 현재 3차원 전산화단층영상은 두경부 부위에 나타나는

각종 병소²⁻⁵ 및 선천적 기형을⁶⁻¹⁰ 진단하고 재건 수술에 대한 치료 계획과 수술 후 평가에 매우 유용하게 사용되고 있다.

그러나 교정 분야의 진단 및 치료 계획에는 3차원 전산화단층영상이 활발하게 이용되지 못하고 연구 단계에 있는 실정이다. Broadbent가 방사선 두개계측 방법을 치과 교정학 분야에 처음 도입한¹¹ 이후로 교정 진단과 치료 계획 및 치료 효과의 평가 등에 측모 두부방사선규격사진과 정모 두부방사선규격사진 분석이 널리 사용되고 있다. 그러나 측모 두부방사선규격사진과 정모 두부방사선규격사진은 3차원적 구조를 2차원적으로 나타내고 구조물들이 중첩되는 단점 및 확대율이 부위에 따라 다를 수 있는 단

접수일 : 2003년 7월 3일; 심사일 : 2003년 7월 4일; 채택일 : 2003년 8월 11일
Correspondence to : Prof. Chang-Seo Park
Department of Oral and Maxillofacial Radiology, College of Dentistry, Yonsei University, Shinchon-Dong 134, Seodaemun-Gu, Seoul, KOREA
Tel) 82-2-361-8872, Fax) 82-2-363-5232
E-mail) csp007@yumc.yonsei.ac.kr

점이 있기 때문에 이를 보정하기 위한 노력이 있어 왔다.¹²⁻¹⁶ 또한 측모 두부방사선규격사진은 환자 위치에 있어서 정중시상면을 항상 재현성 있게 위치시키기 어렵고, 좌우 대칭이라는 가정하에 분석하기 때문에 심한 얼굴 비대칭이 있는 경우에는 사용이 불가능하며 좌우를 따로 계측할 수 없다는 단점을 가진다.

이에 반해 3차원 전산화단층영상은 좌우를 각각 따로 분석할 수 있고 입체적인 영상 회전을 통해 좀 더 정확하게 계측점을 찾을 수 있을 뿐만 아니라 부위에 따른 확대율에 차이가 없다. 그러나 이러한 장점을 가지는 3차원 전산화단층영상이 교정 분야에 사용되기 위해서는 몇 가지 검증이 필요하다.

먼저 3차원 전산화단층영상의 정확성이 검증되어야 하는데 이에 대해서는 지금까지 많은 평가가 이루어져 왔다.^{6, 17-19} Cavalcanti와 Vannier는 두개골에서의 실제 계측치와 3차원 전산화단층영상의 계측치 차이가 대부분 2 mm 이내의 차이만을 나타낸다고 하였고⁶ Hildebolt 등도 실측치와 전산화단층영상의 계측치를 비교하여 전산화단층영상의 정확성을 보고한 바 있다.^{17, 18}

이와 더불어 3차원 전산화단층영상에서의 계측 재현성 및 변이성 정도가 검증되어야 하는데, 이는 3차원 전산화단층영상이 정확하더라도 계측하는 사람에 따라, 또한 동일한 사람에서도 계측할 때마다 계측치가 달라진다면 의미가 없기 때문이다. 따라서 계측점은 항상 재현 가능해야 하고 변이가 최소이어야만 한다. 또한 변이 양이 통계적으로 유의할만한 차이가 없더라도 계측점에 따라 어느 정도의 변이가 있는지를 알아야 할 것이다. 그러나 이에 대한 연구는 드문 실정이다.

이에 저자는 3차원 전산화단층영상에서 일반 두부방사선규격사진에 사용되는 교정적 계측의 관찰자내, 관찰자간 일치도를 구하여 계측의 재현성과 변이성에 대하여 알아보고 계측항목에 따른 변이의 정도를 알아보고자 본 연구를 시행하였다.

재료 및 방법

1. 재료

재료는 Class I의 정상교합을 가지며 보철 수복물이 없는 성인 16명을 대상으로 하였다. 이들은 18-25세 범위였으며 평균 연령은 20세였다. 남녀 비율은 남자 13명, 여자 3명이었다.

2. 방법

1) 전산화단층촬영

정상교합자 16명을 두정부에서 하악골 하연까지 두개골이 모두 포함되도록 나선형 CT를 촬영하였다. CT HiSpeed Advantage 전산화단층촬영 장치(GE medical System, Milwaukee, USA)를 이용하여 high-resolution algorithm, 512×512 matrix, 120 kV, 200 mA 조건하에 3 mm 두께의 연속적인 횡단면 나선형 전산화단층촬영을 시행하였으며 table feed는 6 mm/sec이었다. 이렇게 촬영한 기본 영상 자료를 2 mm 두께의 횡단면상으로 재구성하였다.

2) 3차원 영상 재구성 및 계측

CT 단말 장치의 영상 자료들을 개인용 컴퓨터로 전송한 다음 V-Works 3.5TM (Cybermed Inc., Seoul, Korea) 소프트웨어를 이용하여 3차원 전산화단층영상을 재구성하였다.

V-Works 3.5TM 내의 자체 계측 프로그램을 이용하여 일반적으로 두부방사선규격사진에서 사용되어지는 12곳의 교정적 계측점 (Table 1, Fig. 1)을 이용하여 21가지 계측 항목 (Table 2)을 계측하였다. 계측은 모니터 상에서 3차원 전산화단층영상을 전방, 측방, 상방, 하방 등 원하는 방향으로 회전하여 두 계측점을 지정하면 두 점 사이의 거리가 자동으로 mm 단위로 소수 둘째 자리까지 계산되어 나왔다 (Fig. 2). 3차원 영상에서 두 계측점을 지정할 때는 체측면상(axial view), 관상면상(coronal view), 횡단면상(sagittal view)의 다면재구성상에서 위치를 재확인하였다 (Fig. 2).

Table 1. Landmarks used in the study

No	Abbreviation	Name
1	N	Nasion : the most antero-inferior point on the frontal bone at the nasofrontal suture
2	Zyo	Zygoorbitale : the point where the orbital rim intersects the zygomaticomaxillary suture
3	ANS	Anterior nasal spine : the end point of skeletal anterior nasal spine
4	A	A point : the deepest point on the curvature of the surface of the maxillary bone between ANS and Prosthion
5	PNS	Posterior nasal spine : the most posterior point of palatal process
6	Ba	Basion : anterior midpoint of foramen magnum
7	Go	Gonion : a point along the rounded posteroinferior corner of the mandible between the ramus and the body
8	Cdl	Condylion laterale : the most lateral point on the mandibular condyle
9	B	B point : the deepest point on the curvature of the anterior border of the mandible between infradentale and pogonion
10	Pog	Pogonion : the most anterior midline point on the chin of the mandible
11	Me	Menton : the most inferior point on the mandible at the symphysis
12	Zm	Zygomaticomaxillare : the most inferior point on the zygomaticomaxillary suture

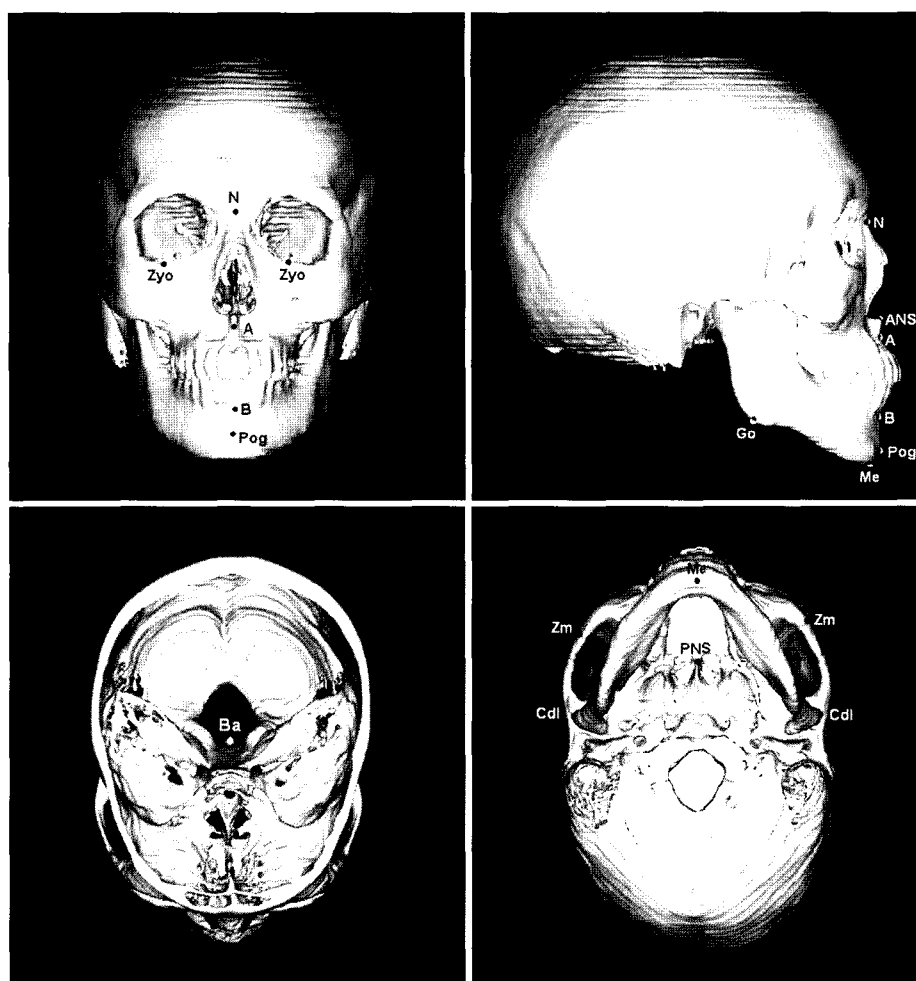

Fig. 1. Landmarks used in the study.

Table 2. Measurements used in the study

No	Abbreviation	Name
1	N-Ba	Cranial base length
2	N-Me	Anterior facial height
3	N-ANS	Upper facial height
4	ANS-Me	Lower facial height
5	ANS-PNS	
6	Cdl-Pog (Rt)	
7	Cdl-Pog (Lt)	
8	N-Go (Rt)	Facial depth
9	N-Go (Lt)	
10	A-B	
11	B-Me	
12	Go-Me (Rt)	Mandibular body length
13	Go-Me (Lt)	
14	Cdl-Go (Rt)	Ramus height
15	Cdl-Go (Lt)	
16	Cdl-Me (Rt)	Mandibular length
17	Cdl-Me (Lt)	
18	ZmL-ZmR	Maxillary width
19	GoL-GoR	Mandibular width
20	Zyo-Zyo	
21	Cdl-Cdl	

Rt : right, Lt : left

계측은 2명의 관찰자가 16명의 21가지 계측 항목을 독립적으로 10회 계측하여 이들의 평균값을 사용하였고 그 중 한 명의 관찰자는 동일한 계측을 30일 이상 간격으로 반복 측정하였다.

3) 통계 분석

한 명의 관찰자의 계측항목별 평균값이 16명 환자에서 2회 측정시 통계학적으로 유의할만한 차이가 있는지 paired t-test를 사용하여 관찰자내 차이 (intra-observer difference)를 알아보았다.

한 명의 관찰자의 1회 측정치와 다른 한 명의 관찰자의 측정치가 통계학적으로 유의할만한 차이가 있는지 two sample test를 사용하여 관찰자간 차이 (inter-observer difference)를 알아보았다.

결 과

정상교합자 16명의 3차원 전산화단층영상이 얻어졌고 각각 21개의 계측항목을 관찰자1은 2회, 관찰자2는 1회 독립적으로 계측하였다 (Table 3).

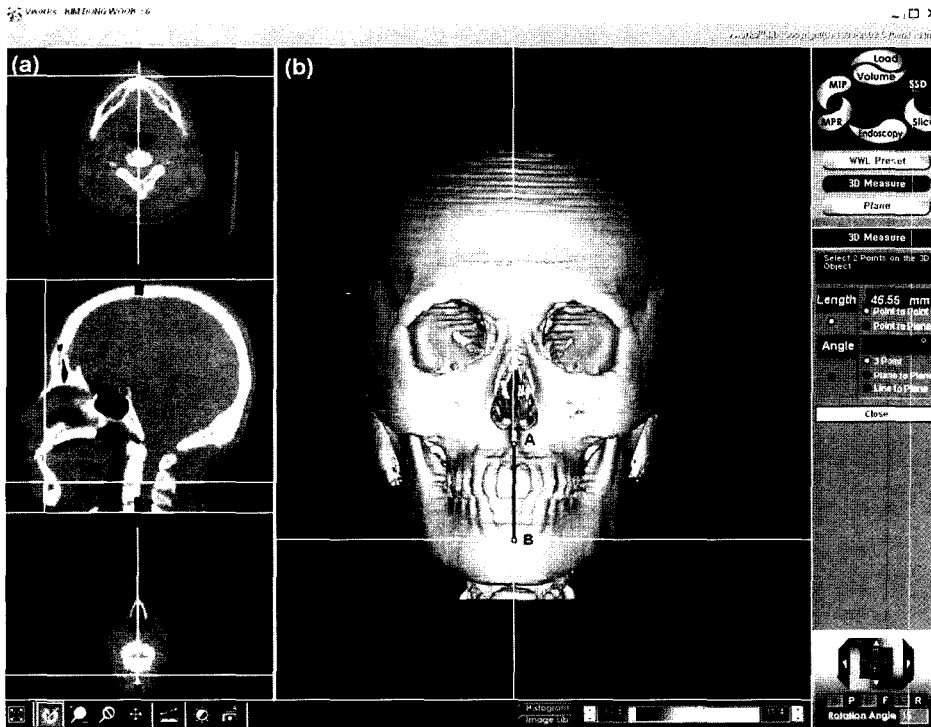


Fig 2. Measurements on 3D image. (a) B point on axial, sagittal, coronal plane, (b) measurement of A-B on 3D is 46.55 mm.

Table 3. Mean value of measurement (mm)

Items of measurement	Observer 1				Observer 2	
	1 time		2 time		Mean	SD
	Mean	SD	Mean	SD		
N-Ba	103.75	6.88	103.68	6.91	103.97	6.18
N-Me	127.29	5.73	127.36	5.32	125.71	5.16
N-ANS	55.08	3.45	55.32	3.05	55.06	3.38
ANS-Me	72.25	3.90	72.48	3.97	71.64	3.77
ANS-PNS	50.94	3.60	51.32	3.63	51.43	3.70
Cdl-Pog (Rt)	124.81	7.21	124.52	7.11	126.30	7.18
Cdl-Pog (Lt)	123.66	7.17	123.22	7.32	123.85	7.93
N-Go (Rt)	131.72	7.41	131.82	7.10	130.35	6.49
N-Go (Lt)	130.92	8.08	131.07	7.78	130.37	7.05
A-B	42.60	4.52	42.89	4.66	41.56	3.70
B-Me	23.73	3.71	24.38	3.41	24.30	2.64
Go-Me (Rt)	90.18	4.83	90.72	4.46	91.36	4.36
Go-Me (Lt)	91.17	3.39	91.86	3.17	91.52	4.17
Cdl-Go (Rt)	56.84	5.38	56.29	5.78	56.45	5.59
Cdl-Go (Lt)	55.41	6.56	53.24	6.46	54.80	6.13
Cdl-Me (Rt)	126.82	7.25	127.23	7.00	129.62	7.11
Cdl-Me (Lt)	126.06	6.79	125.72	7.07	127.22	7.57
ZmL-ZmR	111.34	7.20	112.35	7.14	104.78	6.69
GoL-GoR	100.20	5.42	100.92	5.79	102.82	5.84
Zyo-Zyo	51.90	3.94	49.71	3.91	69.52	9.07
Cdl-Cdl	129.48	6.20	129.77	6.58	129.17	6.75

Mean : mean value of measurement

SD : standard deviation of mean value of measurement

1. 관찰자내 차이

ANS-Me, ANS-PNS, Cdl-Go (Lt), GoL-GoR 네 계측항목

이 관찰자내 일치도에 통계학적으로 유의할만한 차이 ($p < 0.05$)를 보였다 (Table 4). 그러나 그 차이값의 평균치는

Table 4. Intra-observer difference (mm)

Items of measurement	Mean	SD
N-Ba	0.62	0.47
N-Me	0.84	0.61
N-ANS	0.63	0.47
ANS-Me*	0.31	0.32
ANS-PNS*	0.39	0.34
Cdl-Pog (Rt)	1.07	0.88
Cdl-Pog (Lt)	0.81	0.72
N-Go (Rt)	0.46	0.33
N-Go (Lt)	0.56	0.45
A-B	1.08	0.81
B-Me	1.15	1.02
Go-Me (Rt)	1.97	2.36
Go-Me (Lt)	1.58	1.31
Cdl-Go (Rt)	1.88	1.52
Cdl-Go (Lt)*	2.37	2.38
Cdl-Me (Rt)	1.17	0.94
Cdl-Me (Lt)	1.27	1.22
ZmL-ZmR	3.44	3.76
GoL-GoR*	0.92	0.79
Zyo-Zyo	3.81	2.78
Cdl-Cdl	0.68	1.25

* : statistically significant difference at $p < 0.05$
 Mean : mean value of difference of measurements
 SD : standard deviation of difference of measurement

Table 5. Inter-observer difference (mm)

Items of measurement	Mean	SD
N-Ba	1.21	1.03
N-Me	1.89	1.27
N-ANS	1.53	0.84
ANS-Me	0.96	0.47
ANS-PNS	0.21	0.20
Cdl-Pog (Rt)	1.80	1.28
Cdl-Pog (Lt)	1.14	0.75
N-Go (Rt)	1.57	1.25
N-Go (Lt)	1.72	1.27
A-B	1.80	1.56
B-Me	1.57	1.36
Go-Me (Rt)	1.21	0.85
Go-Me (Lt)	1.43	0.94
Cdl-Go (Rt)	1.15	1.03
Cdl-Go (Lt)	1.93	1.75
Cdl-Me (Rt)	2.38	1.22
Cdl-Me (Lt)	1.85	1.21
ZmL-ZmR*	8.10	6.88
GoL-GoR	1.92	0.88
Zyo-Zyo*	19.8	8.56
Cdl-Cdl	0.68	0.40

* : statistically significant difference at $p < 0.05$
 Mean : mean value of difference of measurements
 SD : standard deviation of difference of measurement

Cdl-Go(Lt), ZmL-ZmR, Zyo-Zyo 계측항목을 제외하고는 모두 2 mm 이내였다.

2. 관찰자간 차이

ZmL-ZmR과 Zyo-Zyo 계측항목에서 두 명의 관찰자간 차이가 통계학적으로 유의할만한 차이 ($p < 0.05$)를 보였다 (Table 5). 두 명의 관찰자의 차이값의 평균치는 Cdl-Me (Rt), ZmL-ZmR, Zyo-Zyo 계측항목을 제외하고는 모두 2 mm 이내였다. 그러나 ZmL-ZmR, Zyo-Zyo는 각각 8.10, 19.8 mm로 큰 차이를 보였다.

고 찰

전통적인 치과 교정학 분야의 진단 및 치료 계획과 치료 효과 평가에는 측모 두부방사선규격사진 분석이 널리 이용되고 있다. 그러나 기존의 측모와 정모 두부방사선규격사진은 3차원적 구조물을 2차원적으로 나타내기 때문에 해부학적 구조물을 정확히 나타내기에는 여러 한계를 가진다. 따라서 두부방사선규격사진이 교정학 영역에 도입된 초기부터 측모와 정모 두부방사선규격사진을 조합하여 대상물을 3차원적으로 분석하려는 노력이 있어 왔다.^{15,20,21} Grayson 등은 측모와 정모 두부방사선규격사진을 이용하여 컴퓨터로 입체적인 상을 구성하여 분석하는 방법을 보고하였고,²² Baumrind 등은 측모 및 정모 두부방사선규격사

진이 서로 직각으로 놓여지는 biplanar radiography 대신 동일 평면상에 위치하는 coplanar radiography를 사용하여 두개안면 골격의 3차원 형태를 재현하였다.^{23,24} Brown과 Abbott은 하나의 방사선원을 사용하여 환자의 두부를 직각으로 회전시켜서 측모 및 정모 두부방사선규격사진을 채득한 후 photogrammetric equation을 사용하여 계측점의 x, y, z 값을 구하는 방법을 제시한 바 있다.²⁵ 또한 이렇게 얻어진 3차원상이 측방 두부방사선규격사진보다 거리 및 각도 계측에서 우수한 것으로 보고 되고 있다.^{26,27} 그러나 측모와 정모 두부방사선규격사진을 조합한 3차원 두부방사선규격사진은 측모와 정모 두부방사선규격사진에서 정해지는 계측점의 수에는 한계가 있으므로 3차원 전산화단층영상처럼 실제 두개골을 보는 듯한 입체적인 상을 얻을 수 없고 단순한 철망 골격의 형태만을 얻을 수밖에 없었다.^{22,28}

3차원 전산화단층촬영이 개발되면서부터 두개안면부를 실제로 보는 듯한 입체적 영상이 가능하게 되었고, 컴퓨터의 도움으로 전방, 후방, 상방, 하방 등 여러 위치에서 상을 볼 수 있을 뿐만 아니라 3차원 좌표로부터 길이, 각도 등 실측치를 구할 수 있게 되었다.

그러나 3차원 전산화단층촬영은 일반 두부방사선규격사진보다 고가의 장비가 필요하며 개인 병원에서 접근하기 어려운 단점이 있다. 이러한 한정된 접근에 대하여 최근에 강 등은 접근이 우수하고 편리하며 경제적인 개인용 컴퓨터

터를 사용하여 3차원 전산화단층영상을 계측했을 때 CT 단말장치의 계측치와 개인용 컴퓨터상의 계측치는 높은 상관관계를 나타낸다고 보고한 바 있다.²⁹ 따라서 이 연구에서도 개인용 컴퓨터를 사용한 3차원 영상 계측을 시행하였다.

방사선학적 교정 분석이 사용될 때 계측점들 사이의 재현성에 대해 Bjork, Baumrind와 Frantz가 계측점들 사이에 대한 변이성을 보고한 바 있다.^{30,31} 따라서 3차원 전산화단층영상이 교정 분석에 사용되기 위해서는 이러한 계측점들의 재현성에 대한 평가가 필요하다.

그러나 이에 대한 연구는 드문 실정으로 Kragkov 등이 9개 건조 두개골의 측모 및 정모 두부방사선규격사진과 3차원 전산화단층촬영에 있어서 계측점 하나의 x, y, z 좌표값에 대한 관찰자내, 관찰자간 일치도를 비교한 논문이³² 있을 뿐 실제 거리를 계측하여 재현성에 대한 평가를 한 연구는 없었다. 또한 Kragkov 등은 건조 두개골을 사용하였는데³² 건조 두개골을 사용할 때에는 계측점의 식별시 연조직이 미치는 영향을 정확히 평가할 수 없게 된다. 또한 불균등 용적 평균(partial volume averaging) 효과에 의해서 더 많은 영향을 받게 되어 물에 담근 건조 두개골을 사용할 때에는 pseudoforamen과 같은 부위는 물론 나타날 수 있다. 따라서 본 연구에서는 건조 두개골이 아닌 실제 환자를 대상으로 하여 이러한 문제를 보완하였다. 그러나 실제 환자에서도 ANS, PNS와 같은 날카롭고 작은 골 구조물은 어느 정도의 불균등 용적 평균 효과가 발생하게 된다.

본 연구에서 사용된 계측항목은 일반적으로 두부방사선규격사진에서 사용되는 12곳의 교정적 계측점을 사용하였다. 그러나 두부방사선규격사진에 사용되는 계측점 가운데 안와하연의 최하방점인 Orbitale (Or) 대신 Zyo를 이용하였다. 왜냐하면 3차원 영상에서 보는 위치에 따라 안와하연의 최하방점이 달라질 수 있기 때문에 좀 더 정확히 인지할 수 있는 안와와 봉합선이 만나는 부위인 Zyo를 이용하였다. 또한 Condylion (Co) 대신 Cdl을 이용하였는데 Co는 하악과두의 최상방점으로 측두골과 중첩되어 식별이 어렵기 때문에 하악과두의 최상방외측점인 Cdl을 이용하였다. 그리고 두부방사선규격사진에서 하악지평면과 하악평면이 교차되는 점이 Go으로 이용되어지는데 반해 V-Works 3.5TM 소프트웨어는 x, y, z축에 수직인 선들만을 그을 수 있고 사선이나 점선을 그을 수 없기 때문에 하악각이 꺾이는 부위를 Go으로 이용하였다.

본 연구에서 3차원 전산화단층영상의 교정적 계측에 있어서는 관찰자내에 ANS-Me, ANS-PNS, Cdl-Go (Lt), GoL-GoR 등 4가지의 계측항목에서 통계학적으로 유의할만한 차이를 보였다. ANS, PNS와 같은 계측점은 날카롭고 작은 골 구조물이기 때문에 불균등 용적 평균 효과에 의해 차이가 날 수 있고 인지하기가 어려워 이러한 차이가 나타난 것

으로 생각한다. Cdl, Go은 곡선상의 점이기 때문에 어떤 위치에서 보느냐에 따라 차이가 크게 날 수 있다. 하지만 관찰자내에서는 차이값의 평균치가 Cdl-Go (Lt), ZmL-ZmR, Zyo-Zyo 계측항목을 제외하고는 모두 2 mm 이내였다.

관찰자간에 있어서는 ZmL-ZmR, Zyo-Zyo 계측항목에서만 통계학적으로 유의한 차이가 있는 것으로 나타났으며, 이 계측항목에서만 차이가 각각 8.10, 19.8 mm로 큰 차이를 보였고 나머지 계측항목은 3 mm 이내의 차이를 보여 주었다. 이는 Zm, Zyo가 봉합선이 만나는 부위로 3차원 영상이 봉합선을 명확하게 보여주지 못하는 데에 기인한 것으로 생각된다. 3차원 영상 재구성시 개인용 컴퓨터 프로그램에서는 표면재구성 방법이 사용되게 되는데, 표면재구성 방법은 3차원 데이터에 포함된 표면에 대한 정보를 근사적으로 나타내는 것이고 표면의 경계를 추출하는 과정에서 원 영상으로부터 보간(interpolation) 방법을 사용한다.³³ 따라서 봉합선이 명확히 보이지 않고 3차원 영상에 굴곡선들이 보이게 되며 이들이 봉합선으로 오인될 수 있다. N도 봉합선이 만나는 부위이기도 하지만 3차원 영상에서는 명확하게 이 부위를 볼 수 없으나 정중면상의 점으로 체측면, 관상면, 횡단면상을 종합하여 보면 쉽게 인지할 수 있다. 그러나 Zm, Zyo의 경우는 체측면, 관상면, 횡단면상을 종합하여 보아도 인지하기 어렵다. 따라서 앞으로 3차원 영상을 재구성할 때 봉합선도 명확하게 보일 수 있도록 프로그램의 개발이 지속적으로 이루어져야 할 것으로 생각된다.

관찰자내와 관찰자간의 계측치의 차이를 비교했을 때는 대부분 관찰자내의 차이 평균값이 관찰자간의 차이 평균값보다 작았다. 특히 ZmL-ZmR, Zyo-Zyo 계측항목에서 현저하게 차이가 나타났는데 이는 인지가 잘 안되는 계측점일수록 주관적인 견해가 크게 작용하기 때문으로 생각된다.

또한 계측의 변이성은 관찰자의 경험적 능력에 따라 달라지는데 지금까지 익숙했던 측모 및 정모 두부방사선규격사진에서의 계측점과는 달리, 3차원 영상에서의 계측은 아직 활발히 사용되지 않아 계측점의 인지가 익숙하지 못한 점이 계측의 변이성에 영향을 미친 것으로 생각된다. 이와 더불어 V-Works 3.5TM 소프트웨어에 대한 조작미숙으로 인하여 계측에 오류가 생길 수도 있다. 이러한 점은 앞으로 지속적인 3차원 영상과 소프트웨어 사용으로 이들에 익숙하게 되면 오류가 감소될 수 있으리라 생각된다.

이 연구에서 사용된 계측점들은 일반 측모 및 정모 두부방사선규격사진에 사용되는 점들로 측모 및 정모 두부방사선규격사진에는 모두 이상적인 점들이었다. 그러나 이러한 점들은 3차원 영상에서 인지하기 어렵거나 3차원 영상 계측에는 이상적이지 않을 수도 있다. 따라서 이러한 계측점들을 3차원영상 계측의 이상적인 점들로 수정할 필요가 있다. 즉, 일반 측모 및 정모 두부방사선규격 사진에서는 계측할 수 없는 항목을 3차원 영상을 사용했을 때는

두개 안면부를 실제로 보는 듯한 입체적 영상을 얻을 수 있고 원하는 위치로의 회전 및 축의 조정이 가능하며 상의 일부를 제거하여 심부의 구조도 볼 수 있기 때문에 앞으로 3차원 영상 두부계측에 이상적인 계측점들의 개발이 지속적으로 이루어져야 할 것으로 생각된다.

또한 3차원 전산화단층영상이 구조물을 입체적으로 중첩 없이 볼 수 있고 이 연구의 결과처럼 재현성이 우수할 지라도 과도한 방사선 조사량이 문제가 될 수 있다. 일반 두부방사선규격사진의 방사선 조사량이 10-40 mrem인데 반하여 CT는 1-2 rad이다. 따라서 방사선 조사량을 줄이면서도 영상의 질과 계측치에 영향을 미치지 않는 촬영 방법을 찾고 한번의 CT 촬영으로 얻을 수 있는 모든 정보를 최대한으로 얻어내는 것이 필요하다.

그리고 이 연구에서는 보철 수복물이 없는 성인을 대상으로 하였는데 보철 수복물이 있을 때에는 금속 수복물에 의한 artifact로 인하여 계측점을 잘 인지할 수 없게 된다. 따라서 금속 수복물에 의한 artifact의 영향을 배제하고 단지 계측점을 얼마나 잘 인지할 수 있는지를 알아보기 위하여 보철 수복물이 없는 성인만을 대상으로 하였다. 그러나 실제 임상에 적용할 때에는 대부분이 보철 수복물을 구강 내에 가지고 있기 때문에 영상처리 등과 같은 이에 대한 보완이 필요하리라 생각된다.

현재에는 교정 분석 및 진단에 있어 일반 두부방사선규격사진에서의 정상치들만이 표준화되어 있다. 이는 실측치와는 차이가 있는 왜곡된 값으로 3차원 전산화단층영상의 정확성 및 재현성이 입증된 이상, 실측치와 같은 값인 3차원 영상에서의 정상치를 기준으로 진단이 이루어지는 쪽으로 발전이 이루어져야 할 것이다. 앞으로 3차원 전산화단층영상이 더욱 많이 사용되어 자료가 축적됨으로써 일반 두부방사선규격사진에서의 정상치보다 더욱 의미 있고 정확한 입체 영상에서의 정상치가 연구되어 정확한 진단과 치료 계획 및 치료 결과의 평가에 유용하게 사용될 수 있으리라 생각된다.

결론적으로, 3차원 전산화단층영상에서 교정적 두부계측은 Zm이나 Zyo 같은 봉합선 부위를 제외하고는 대부분 2mm 이내의 변이를 가졌다. 따라서 앞으로 3차원 전산화단층영상에서의 교정학적 계측점과 분석방법이 정립되면 3차원 입체 전산화단층영상을 이용하여 두부계측을 시행하고 이를 분석하는 방법이 교정적 진단과 치료 계획의 수립 및 치료 결과의 평가에 매우 유용하게 사용될 수 있으리라 생각된다.

참 고 문 헌

1. Brink JA. Technical aspects of helical (spiral) CT. Radiol Clin North Am 1995; 3 : 16-32.
2. Cavalcanti M, Vannier MW. The role of three-dimensional spiral computed tomography in oral metastasis. Dentomaxillofac Radiol 1998; 27 : 203-8.
3. Fortin T, Coudert JL, Francois B, Huet A, Niogret F, Jourlin M, et al. Marsupialization of dentigerous cyst associated with foreign body using 3D CT images: a case report. J Clin Pediatr Dent 1997; 22 : 29-33.
4. Kragsskov J, Pedersen SS, Gyldensted C, Jensen KL. A comparison of three-dimensional computed tomography scans and stereolithographic models for evaluation of craniofacial anomalies. J Oral Maxillofac Surg 1996; 54 : 402-11.
5. Wojcik WG, Edeiken-Monroe BS, Harris JH. Three-dimensional computed tomography in acute cervical spine trauma: A preliminary report. Skeletal Radiol 1987; 16 : 261-9.
6. Cavalcanti M, Vannier MW. Quantitative analysis of spiral computed tomography for craniofacial clinical applications. Dentomaxillofac Radiol 1998; 27 : 344-50.
7. Hemmy DC, David DJ, Herman GT. Three-dimensional reconstruction of craniofacial deformity using computed tomography. Neurosurgery 1983; 13 : 534-41.
8. Marsh JL, Vannier MW, Bresina S, Hemmer KM. Applications of computer graphics in craniofacial surgery. Clin Plast Surg 1986; 13 : 441-8.
9. Vannier MW, Hildebolt CF, Marsh JL. Craniostylosis: Diagnostic value of three-dimensional CT reconstruction. Radiology 1989; 173 : 669-73.
10. Vannier MW, Jeffrey LM, James OW. Three-dimensional CT reconstruction images for craniofacial planning and evaluation. Radiology 1984; 150 : 179-84.
11. Broadbent BH. A new X-ray technique and its application to orthodontia. Angle Orthod 1931; 1 : 45-66.
12. Baumrind S, Frantz RC. The reliability of head film measurements: 2. Conventional angular and linear measures. Am J Orthod 1971; 60 : 505-17.
13. Bergersen E. Enlargement and distortion in cephalometric radiography: Compensation tables for linear measurements. Angle Orthod 1980; 50 : 230-44.
14. Jrvinen S. A study of the factors causing differences in the relative variability of linear radiographic cephalometric measurements. Am J Orthod Dentofac Orthop 1987; 92 : 17-23.
15. Mitani, H. Brodie A. Three plane analysis of tooth movement, growth, and angular changes with cervical traction. Angle Orthod 1970; 40 : 80-94.
16. Tsao D, Kazanoglu A, McCasland J. Measurebility of radiographic images. Am J Orthod 1983; 84 : 212-6.
17. Hildebolt CF, Vannier MW. Three-dimensional measurement accuracy of skull surface landmarks. Am J Phys Anthropol 1988; 76 : 497-503.
18. Hildebolt CF, Vannier MW, Knapp RH. Validation study of skull three-dimensional computerized tomography measurements. Am J Phys Anthropol 1990; 82 : 283-94.
19. Nagashima M, Inoue K, Sasaki T, Miyasaka K, Matsumura G, Kodama G. Three-dimensional imaging and osteometry of adult human skulls using helical computed tomography. Surg Radiol Anat 1998; 20 : 291-7.
20. Lude J. Technique for the determination of the size of the mandibular apical base: Its application to growth studies. Angle Orthod 1967; 37 : 272-84.
21. Vogel C. Correction of frontal dimensions from head X-ray. Angle Orthod 1967; 37 : 1-8.

22. Grayson B, Cutting CB, Bookstein FL, Kim H, McCarthy JG. The three dimensional cephalogram: Theory, technique, and clinical application. *Am J Orthod Dentofac Orthop* 1988; 94 : 327-37.
23. Baumrind S, Moffitt F, Curry S. Three-dimension X-ray stereometry from paired coplanar images: A progress report. *Am J Orthod* 1983; 84 : 292-312.
24. Baumrind S, Moffitt F, Curry S. The geometry of three-dimensional measurement from paired coplanar X-ray images. *Am J Orthod* 1983; 84 : 313-22.
25. Brown T, Abbott A. Computer assisted location of reference points in three dimensions for radiographic cephalometry. *Am J Orthod Dentofac Orthop* 1989; 95 : 490-8.
26. Matteson SR, Bechtold W, Phillips C, Staab EV. A method for three dimensional image reformation for quantitative cephalometric analysis. *J Oral Maxillofac Surg* 1989; 47 : 1053-61.
27. 배기선, 박수병, 손우성. 3차원 두부방사선규격사진의 정확성에 관한 연구(실제 계측 및 측방 두부방사선규격사진 계측과의 비교). *대한치과교정학회지* 1997; 27 : 129-40.
28. Bookstein F, Grayson B, Cutting CB, Kim H, McCarthy JG. Landmarks in three dimensions: Reconstruction from cephalograms versus direct observation. *Am J Orthod Dentofac Orthop* 1991; 100 : 133-40.
29. 강복희, 김기덕, 박창서. 전산화단층촬영 단말장치와 개인용 컴퓨터에서 재구성한 두부 3차원 전산화단층영상의 비교. *대한구강악안면방사선학회지* 2001; 31 : 1-7.
30. Bjork A. The face in profile: An anthropological X-ray investigation on Swedish children and conscripts. *Svensk Tandl Tidsskr* 1947; 40 : 1-180.
31. Baumrind S, Frantz RC. The reliability of head film measurements: 1. Landmark identification. *Am J Orthod* 1971; 60 : 111-27.
32. Kragstov J, Bosch C, Gyldensted C, Sindet-Pedersen S. Comparison of the reliability of craniofacial anatomic landmarks based on cephalometric radiographs and three-dimensional CT scans. *Cleft palate-Craniofacial journal* 1997; 34 : 111-6.
33. 배수현. PC 기반의 3차원 의료영상 재구성 시스템의 고속화 설계. *대한의용공학지* 1998; 19 : 189-98.