

파노라마촬영장치의 협설선형단층상에 의한 상악동과 치조골 평가

조선대학교 치과대학 구강악안면방사선학교실, 구강생물학연구소

김재덕

An assessment of maxillary sinus and alveolar bone in cross-sectional linear tomogram of panorama

Jae-Duk Kim

Department of Oral and Maxillofacial Radiology, School of Dentistry, Chosun University

ABSTRACT

Purpose : To evaluate the precision of measurements taken of dental implants in bucco-lingually sectioned views of the maxilla by linear tomograms of the panorama and to assess the visibility of the inferior wall of the maxillary sinus.

Materials and Methods : Eighty sites prepared with implants of gutta percha cone in the sockets of the upper premolars and molars of 10 dry skulls were radiographically examined using linear tomograms of panorama, and scanned coronally and axially by computed tomography. The differences in mm between the measurements in bucco-lingually sectioned images of maxillary alveolar bone and the true length and width of the implanted gutta percha cones were compared as mean values (mean) and standard deviations (SD) for each radiographic technique. Linear tomography of panorama was compared with computed tomography for visualization of the relationship between the inferior wall of maxillary sinus and the end of each implant.

Results : The deviations between the actual implant length and the measured values taken from the linear tomograms (0.44 ± 0.39 mm) was significantly less than the measured values from the multiplanar reconstructed images of the axially scanned computed tomogram (1.21 ± 0.90 mm). There was statistically significant difference ($p < 0.05$) between two techniques in the differences between the measurements and true implant length. The relationship of the inferior border of maxillary sinus with end of implant was worse identified with the linear tomogram of panorama (68%) than the multiplanar reconstructed image of axially scanned computed tomogram (99%).

Conclusion : We could not find any differences in the accuracy of length measurement between the linear tomogram of panorama and computed tomogram, but computed tomogram allowed for a better visualization of the inferior wall of the maxillary sinus than the linear tomogram. (*Korean J Oral Maxillofac Radiol* 2003; 33 : 137-41)

KEY WORDS : radiography, panoramic; tomography, x-ray; maxilla; dental implants

서 론

상악골에서 임플란트술의 치료계획을 수립하고 그 성공 여부를 판단하기 위하여 시술을 시행하기에 앞서 상악골에서 수술시 피해야 할 해부학적구조물에 대한 위치파악,

치조골의 고경, 협설폭경¹⁻¹⁰ 그리고 피질골의 위치와 적합성⁶ 등에 대한 평가가 이루어져야 한다.

임플란트 시술시 매식할 임플란트의 길이를 결정하기 위해 방사선사진에서 잔존 치조골의 길이를 측정하게 되는데 임상에서 각 촬영장치마다 확대율이 일정하지 않은 단점에도 불구하고 파노라마방사선사진이 널리 사용되고 있다. 이 경우 일반적으로 직경을 알고 있는 금속구를 부착한 스텐트를 장착하고 촬영하여 원하는 부위에 대한 확대율을 계산함으로써 잔존 치조골의 길이를 결정한다.^{11,12}

Bolin 등¹³과 Bolin 등¹⁴은 각각 하악 및 상악 고경에 대

“이 논문은 2001년도 조선대학교 학술연구비의 지원을 받아 연구되었음”
접수일 : 2003년 6월 11일; 심사일 : 2003년 6월 13일; 채택일 : 2003년 7월 29일
Correspondence to : Prof. Jae-Duk Kim
Department of Oral and Maxillofacial Radiology, School of Dentistry, Chosun University, 421 Susuk-dong, Dong-gu, Kwangju, KOREA
Tel) 82-62-220-3885, Fax) 82-62-227-0270
E-mail) jdakim@mail.chosun.ac.kr

한 파노라마 방사선사진과 일반단층사진의 비교시 두 촬영법간에 상관관계는 낮았으며 단층촬영이 더 추천된다고 보고하였고 Reddy 등¹⁵은 파노라마방사선사진 만으로 결정된 임플란트 길이는 수술시 이상적인 임플란트 길이보다 짧게 나타나며 최대 길이를 얻기 위하여는 전산화단층사진이 도움이 된다고 하였다. Lam 등¹⁶은 임플란트 매식부에 대한 파노라마 방사선사진과 재구성 전산화단층사진의 악골 고경 비교시 두 촬영법간에 유의성 있는 차가 나타났으며 파노라마방사선사진에서 대체로 길이를 과대평가하였다고 보고하였다.

한편 Tal 등¹²은 임플란트 시술시 금속공을 이용한 파노라마방사선사진상과 전산화단층사진상을 비교하여 파노라마방사선사진상도 거리계측에서 충분한 정확도를 보여 유용하지만 전산화단층사진은 하악골의 외형, 횡단면상, 하악관의 협설위치를 보여주는 장점이 있다고 하였다.

국내에서는 조¹⁷는 파노라마방사선사진과 나선형 전산화단층촬영법을 이용하여 인간의 건조 상·하악골에서 임플란트 매식부의 고경을 평가 비교하였으며 이 등¹⁸은 파노라마방사선사진상과 다평면 재구성한 전산화단층사진상에서 상악골의 치조골길이를 측정 비교하여 파노라마방사선사진의 보완점을 제시하였다.

임상에서 가장 많이 활용되고 있는 파노라마방사선사진은 잔존치조골의 수직거리계측에는 유용하나 골량 및 골경사에 대한 정보가 없으므로 상악골평가에 부적절¹⁹하고 이차원적인 사진으로서 악골의 협설단면을 평가할 수 없었다. 상악골의 협설단면 촬영이 가능한 전산화단층촬영법은 장비가 고가일 뿐 아니라 비교적 정확한 협설단면의 상을 얻기 위하여는 직접 관상 스캔시 환자의 두부와 스캐너를 과도하게 기울여야하는 불편함이 있어 다평면재구성(multiplanar reconstruction)법을 이용하여야 이를 극복할 수 있다.⁶

최근에 개발된 파노라마촬영장치는 선형단층촬영(linear tomograph)기능을 갖고 있어 상악의 치조골 협설단면상을 얻을 수 있게 되었으며 가격도 저렴하다. 한편 이러한 파노라마촬영장치를 이용한 상악의 치조골 협설단면상에서 매식과 관련한 상악동과 상악의 치조골에 대한 분석이 희귀하다. 따라서 이러한 장치를 이용하여 촬영된 상악의 치조골 협설단면상에서 임플란트와 관련된 정보를 평가함으로써 이 선형단층촬영기능을 활성화시킬 필요가 있다.

본 연구에서는 선형단층촬영기능을 갖고 있는 파노라마촬영장치를 이용하여 촬영된 건조두개골의 상악치조골 협설단면상에서 임의로 매식한 매식체의 길이와 폭경을 계측한 다음 매식체를 직접 협설로 단면촬영한 관상 전산화단층사진상과 측정 전산화단층사진으로부터 다평면재구성된 상악치조골 협설단면상에서 계측된 성적들을 실제 매식체 길이와 비교하여 그 계측 정확도를 비교하고 세가지 촬영법으로 얻어진 상악치조골 협설단면상에서 상악동하연과

매식체 근단부 관계의 인지정도에 관하여 평가하였다.

재료 및 방법

1. 연구재료

골병변이 관찰되지 않는 건조두개골 10개의 상악 소구치 또는 대구치부위를 대상으로 치아가 발거된 치조와 60부위와 무치악부에 매식체가 식립되도록 치조골을 수직절단한 20부위를 매식체 식립부위로 하였다. 매식체는 다양한 길이로 절단된 직경 3.5 mm의 gutta percha cone이 사용되었으며 상악골 치조와에 근원심으로 수직되고 협설로는 임의로 경사를 주어 식립하되 그 전에 calliper로 그 길이가 측정되어 기록되었다. 파노라마 선형단층촬영과 전산화단층촬영의 관상 및 측상 스캔을 위해 각 두개골은 교합면이 바닥에 수직되는 위치로 고정시켰다.

2. 연구방법

1) 방사선사진촬영

파노라마방사선사진촬영은 Orthopantomograph OP100 (Imaging, Finland)의 선형단층촬영기능을 이용하여 각 매식체를 중심으로 상층두께 4 mm의 연속 상악치조골 협설 횡단면상 3매씩 촬영하여 총 240매의 상을 얻었다. 필름은 Culix RPI+ 파노라마필름(Agfa Co., Belgium)이 사용되었으며 X-Omat 자동현상기(Kodak, U.S.A.)로 현상되었다.

전산화단층촬영은 Hitachi W550 (Hitachi, Japan)전산화단층촬영장치기 이용되어 120 kVp, 50 mA, 단층두께 2 mm, 단층간격 2 mm로 매식체를 직접 수직으로 절단하는 관상 스캔이 시행되었다. 이어 단층두께 2 mm, 단층간격 2 mm로 연속 측상스캔하고 이 연속측상으로부터 매식체를 중심으로 다평면재구성을 시행해 연속 3매의 협설단면상이 작성되어 총 240매의 상악치조골 협설단면상을 얻었다.

2) 매식체의 길이와 직경 계측

모든 매식체의 길이와 직경은 파노라마선형단층촬영에 의한 매식부의 상악치조골 협설단면상에서 제조회사로부터 1.4배의 확대율을 고려하여 제작 배포된 계측자를 이용하여 0.01 mm 단위로 측정되었고, 매식체를 직접 협설로 절단한 전산화단층상에서 직접 계측된 측정치 그리고 측상 전산화단층촬영 후 다평면재구성된 매식부의 협설단면상에서 직접 계측된 측정치가 각각 얻어졌다. 이 세가지 측정치와 실제 길이와의 차이의 각 평균과 표준편차를 구하여 계측 정확도가 비교되었다.

3) 상악동하연의 인지평가

매식부에서의 상악동하연의 인지평가는 매식체 근단부와 상악동하연의 관계가 뚜렷이 인정되는 경우 점수 2, 매식체 부위의 상악동하연이 인정되며 그 인접부 상악동하

연이 중첩되지만 매식체 근단부와 관계가 인정될 수 있는 경우 점수 1, 매식체 근단부와 상악동하연과의 관계를 인정할 수 없는 경우 점수 0으로 구분하여 상악동이 나타나는 모든 단면상을 평가하여 세가지 방법에 의해 얻어진 상악치조골 협설단면상을 비교하였다.

결 과

파노라마선형단층촬영, 관상 전산화단층촬영 그리고 측상 전산화단층촬영 후 다평면재구성된 세가지 상악치조골 협설단면상 각각에서 임의로 매식된 매식체의 길이와 직경을 측정하여 실제 매식체 길이와 직경과의 측정차이에 대한 평균치와 표준편차를 구한 결과 매식체의 길이의 경우 파노라마 선형단층촬영된 상악치조골 협설단면상에서 측정된 길이가 실제 매식체의 길이와 가장 적은 차이(0.44 ± 0.39 mm)를 나타내었으며 측상 전산화단층촬영의 다평면재구성상에서 나타난 실측치와의 차이(1.21 ± 0.90 mm)와 통계학적으로 의미있는 차이(p < 0.05)를 보였다(Table 1). 한 매식체에 대해 연속으로 촬영된 파노라마선형단층상 3매에서 매식체 상의 길이는 거의 변화가 없었다.

매식체의 직경은 파노라마선형단층촬영에서 계측자에 의한 측정치와 실제 길이(3.5 mm)와 차이가 없었으며 연속 3매 중 그 전방 단층상에서는 3.8 mm 후방단층상에서는 2.95 mm의 일정한 측정치를 나타내었다. 전산화단층촬영에서는 전반적으로 실제보다 크게 나타났으며 다면재구

Table 1. Difference in mm between the measurements in buccolingually sectioned images of alveolar bone of maxilla and real length for the implanted gutta percha cone, reported as mean values (mean) and standard deviations (SD) for each radiographic technique

	Pano	MPR	CT
Mean	0.44	1.21*	0.56
SD	0.39	0.90	0.64

* p < 0.05

Pano: linear tomogram of panorama

MPR: multiplanar reconstructed image of computed tomogram

CT: direct coronal computed tomogram

Table 2. Difference in mm between the measurements in buccolingually sectioned images and real width for the implanted gutta percha cone, reported as mean values (mean) and standard deviations (SD) for each radiographic technique

	Pano	MPR	CT
Mean	0	0.95	0.74
SD	0	0.78	0.47

Pano: linear tomogram of panorama

MPR: multiplanar reconstructed view of computed tomogram

CT: direct coronal computed tomogram

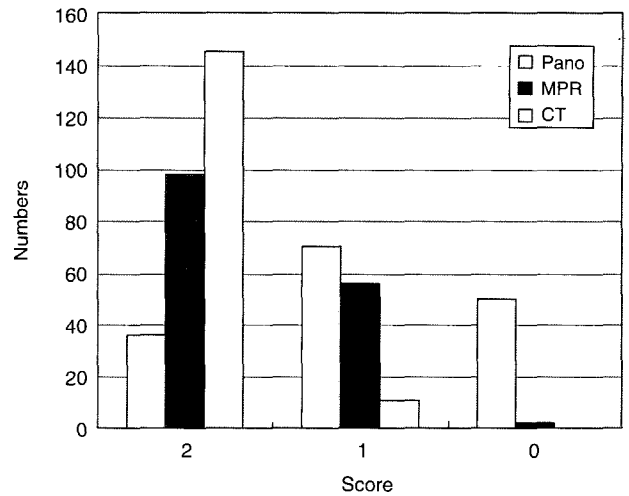


Fig. 1. Overall distribution of the score 0, 1, and 2 (n = 156) for linear tomogram of panorama (Pano), multiplanar reconstructed view (MPR) of axial scan, and direct coronal scan of computed tomogram (CT), showing the relationship of the inferior border of maxillary sinus with end of gutta percha cone implanted is worse identified with Pano than MPR.

성시 실제 직경보다 가장 큰 차이(0.95 ± 0.78 mm)를 나타내었다(Table 2).

각 촬영법으로 촬영된 상악치조골 협설단면상에서 상악동하연과 매식체 근단부 관계의 인지정도에 관하여 평가한 결과 파노라마 선형단층촬영에 의한 상악치조골 협설단면상(68%)에서 상악동하연과 매식체 근단부 관계의 인지정도가 측상 전산화단층상의 다평면재구성에 의한 상악치조골 협설단면상(99%)에 비해 낮았다(Fig. 1).

고 찰

임상에서 가장 많이 활용되고 있는 파노라마방사선사진은 잔존치조골의 수직거리계측에는 유용하나 골량 및 골경사에 대한 정보가 없어¹⁹ 악골의 협설단면을 평가할 수 없었다. 수직거리계측에서 매식부의 술전 평가시 파노라마 방사선사진에서 각 부위에 따라 다양한 확대율을 나타내어 이를 보정하기 위한 방법이 요구되었는데 일반적으로 직경을 알고 있는 금속구를 부착한 스텐트를 장착시켜 파노라마 방사선사진을 촬영한 후 확대율을 계산하여 측정치를 보정하였고 이때 파노라마 방사선사진에서 골내 확대율 평가가 임상적으로 불가능하므로 치조정상에 금속구를 부착하는 방법이 추천되었다.²⁰ 이때 임플란트 길이 결정에 중요한 수직 측정치는 수평측정치에 비해 덜 축소되거나 확대되어 상대적으로 정확하였다^{11, 21-25}는 보고들이 있어 이 등¹⁸은 PM2002 CC Proline 파노라마 방사선촬영장치는 수직적으로 1.25배의 확대율을 보여 파노라마 방사선사진에서 측정하고 그 확대율로 보정한 상악치조골 길

이를 다평면 재구성한 CT 사진에서 측정된 전체 치조골 길이와 비교한 결과 파노라마방사선사진에서의 측정치는 견치부를 제외한 절치 소구치 구치부에서 다소 짧게 나타났다고 보고하였다.

최근에 개발된 파노라마촬영장치는 선형단층촬영(linear tomograph)기능을 갖고 있어 상악의 치조골 협설단면상을 얻을 수 있게 되었다. 따라서 파노라마선형단층촬영의 협설단면상도 기본적으로는 일반 파노라마상과 유사한 확대기능을 갖고 있으므로 그 측정에 대한 검증이 필요하다. 본 실험에서는 매식체를 상악치조골에 식립하여 그 실제 길이와 직경과 파노라마선형단층촬영, 관상 전산화단층촬영 그리고 축상 전산화단층촬영 후 다평면재구성된 세가지 상악치조골 협설단면상 각각에서의 계측치의 차와 표준편차를 구함으로써 계측치의 정확도²⁶를 분석하는데 의미를 두었으나 상악동하연과 치근단 또는 매식체 근단부의 관계는 그 인지평가²⁷가 중요한 의미를 갖고 있어 세가지 촬영법에 대한 인지평가를 시행하였다.

본 실험에서 파노라마 선형단층촬영된 상악치조골 협설단면 상에서 측정된 매식체 길이는 연속으로 촬영된 3매에서 거의 변화가 없었고 실제 매식체의 길이와 가장 적은 차이를 나타내었으며 축상 전산화단층촬영의 다평면재구성상에서 나타난 실측치와의 차이와 통계학적으로 의미 있는 차이($p < 0.05$)를 보였다(Table 1). 이는 파노라마 방사선사진만으로 결정된 임플란트 길이는 이상적인 임플란트 길이보다 짧게 나타나 최대 길이를 얻는 것이 중요한 경우 CT 사진이 도움이 된다고 한 Reddy 등¹⁵의 결과와 일치하지 않았으나 이 등¹⁸의 결과와 일치하여 이는 각 실험에서 사용된 전산화단층사진상과 다평면재구성상의 차이라고 생각되어지며 조¹⁷는 또한 파노라마방사선사진과 나선형전산화단층촬영법의 다평면재구성상에서 1 mm 이하의 계측 차를 보여 대체로 신뢰할 만 하였던 상악 구치부의 경우는 가장 안정된 계측을 나타내었는데 이것은 이 부위의 협설 폭경이 넓어서 상악동 위치만 잘 파악된다면 파노라마방사선사진의 평가도 유용하다는 것을 의미한다고 보고하였으나 대부분의 연구는 실물 계측없이 두 촬영법간의 계측 차만을 비교하였기 때문에 각 촬영법에서의 계측 정확도를 평가하기는 불가능하였다.

한편 다평면재구성상과 직접 관상스캔상에서 측정길이가 실제길이보다 다소 크게 나타난 것과 매식체의 직경도 전반적으로 실제보다 크게 나타난 것은 본 실험에서 CT 번호가 높은 등근막대를 사용한 때문으로 생각되었다. Shimura 등²⁸이 CT 번호가 높은 등근막대를 이용하여 영상재구성법으로 상을 얻은 결과 실제의 크기보다 0.2~0.5 mm 정도 크게 측정되었다는 보고와 일치하며 일종의 금속에 대한 artefact와 유사한 효과라고 생각되었다.

본 실험에서 얻어진 파노라마 선형단층상에서의 계측 정확도는 골내에서의 확대율이 고려되었으며 협설단면에

서 측정되었기 때문에 협설로 경사가 있을 경우 일반파노라마사진 상에서 나타날 수 있는 측정치의 오차를 해결한 의의도 갖고 있다고 생각되었다.

다만 매식체의 직경은 파노라마선형단층촬영 연속 3매 중 그 전방 단층상에서는 확대되고 후방단층상에서는 축소를 나타내어 이는 직경이 1.4배 계측자에 의해 확대, 축소없이 촬영된 상에서도 상악치조골의 전방이 확대되고 그리고 후방이 축소되어 연결된 상으로 나타나므로 치조골 폭경 측정에 대한 보다 해부학적판독을 고려한 평가가 필요하다고 생각되었다.

상악동하연의 인지평가에서도 상기 언급된 바와 같은 상의 전후방 구조물이 다소 흐림효과와 함께 초점층상과 전후로 연결되어 나타나므로 파노라마선형단층촬영에 의한 상악치조골 협설단면상(68%)에서 상악동하연과 매식체 근단부 관계의 인지정도가 축상 전산화단층상의 다평면 재구성에 의한 상악치조골 협설단면상(99%)에 비해 낮게 나타났다. 조¹⁷는 파노라마방사선사진상에서 상악동이 매식부의 상방에 위치한 것으로 나타났지만 전산화단층사진에서는 매식부 후방에 위치한 것으로 확인된 예가 많아 일반파노라마방사선사진에서도 상악 소구치부 치조골 고경 측정에 차이를 보였다고 보고하고 있다. 파노라마선형단층상에서는 매식체 부위의 상악동하연이 인정되나 그 인접부 전후방에 있는 상악동하연상이 중첩되어 정확한 매식체 근단부와 관계를 결정하기가 어려운 경우가 종종 있었다. 이에 대한 정확한 해부학적 판독이 고려된 실제 상악치조골의 길이와 폭경 그리고 경사도에 대한 측정에 관한 진전된 연구가 있어야 하겠다.

이상을 종합하면 파노라마선형단층촬영에 의한 상악 치조골 협설단면 상이 일반 전산화단층사진 상에 비해 매식체의 계측시 계측정확도가 높으나 초점층의 상에서 상악동하연을 결정하는 보다 판독 능력이 고려된다면 임플란트 시술을 위해 유용한 정보를 제공할 수 있을 것으로 생각되었다.

참 고 문 헌

1. Klinge B, Petersson A, Maly P. Location of the mandibular canal : Comparison of macroscopic findings conventional radiography and computed tomography. *Int J Oral Maxillofac Implants* 1989; 4 : 327-32.
2. Lamoral Y, Quirynen M, Peene P, Vanneste F, Lemahieu SF, Baert AL, et al. Computed tomography in the preoperative planning of oral endo-osseous implant surgery. *Rofu Fortschr Geb Rontgenstr Neuen Bildgeb Verfahr* 1990; 153 : 505-9.
3. Miles DA, Van Dis ML. *Implant Radiology*. *Dent Clin North Am* 1993; 37 : 645-68.
4. Misch CE, Crawford EA. Predictable mandibular nerve location-a clinical zone of safety. *Int J Oral Implantol* 1990; 7 : 37-40.
5. Petrikowski CG, Pharoah MJ, Schmitt A. *Implants : Presurgical radiographic assessment*. *Oral Health* 1990; 80 : 51-5.

6. Rothman SLG, Chafetz N, Rhodes ML, Schwartz MS. CT in the preoperative assessment of the mandible and maxilla for endosseous implant surgery. *Radiology* 1988; 168 : 171-5.
7. Silverstein LH, Melkonien RW, Kurtzman D. Linear tomography in conjunction with pantomography in the assessment of dental implant recipient sites. *J Oral Implantol* 1994; 20 : 111-7.
8. Strid K-G. Chapter 18. Radiographic procedures. In: Brånemark P-I Zarb GA, Albrektsson T. *Tissue integrated prostheses*. Chicago : Quintessence Publishing Co.; 1985. p. 317-27.
9. Schwartz MS, Rothman SL, Rhodes ML, Chafetz N. Computed tomography : Part I. Preoperative assessment of the mandible for endosseous implant surgery. *Int J Oral Maxillofac Implants* 1987; 2 : 137-41.
10. Wyatt CC, Pharoah MJ. Imaging techniques and image interpretation for dental implant treatment. *Int J Prosthodont* 1998; 11 : 442-52.
11. Misch CE. Diagnostic evaluation. In : Misch CE. *Contemporary implant dentistry*. St. Louis : Mosby Year book, Inc.; 1993. p. 103-21.
12. Tal H, Moses O. A comparison of panoramic radiography with computed tomography in the planning of implant surgery. *Dentomaxillofac Radiol* 1991; 20 : 40-2.
13. Bolin A, Eliasson S, von Beetzen M, Jansson L. Radiographic evaluation of mandibular posterior implant sites : correlation between panoramic and tomographic determinations. *Clin Oral Implants Res* 1996; 7 : 354-9.
14. Bolin A, Eliasson S. Panoramic and tomographic dimensional determinations for maxillary osseointegrated implants. Comparison of the morphologic information potential of two and three dimensional radiographic systems. *Swed Dent J* 1995; 19 : 65-71.
15. Reddy MS, Mayfield-Donahoo T, Vandervan FJ, Jeffcoat MK. A comparison of the diagnostic advantages of panoramic radiography and computed tomography scanning for placement of root form dental implants. *Clin Oral Implants Res* 1994; 5 : 229-38.
16. Lam EW, Ruprecht A, Yang J. Comparison of two-dimensional orthoradially reformatted computed tomography and panoramic radiography for dental implant treatment planning. *J Prosthet Dent* 1995; 74 : 42-6.
17. 조봉혜. 임플란트 매식부의 고경 평가 : 파노라마 촬영법과 나선형 전산화 단층촬영법의 계측 비교. *대한구강악안면방사선학회지* 2002; 32 : 61-6.
18. 이재학, 한원정, 최영희, 김은경. 치과 임플란트 수술 계획시 CT를 이용한 상악동 체적 및 치조골량 측정. *대한구강악안면방사선학회지* 2003; 33 : 35-41.
19. Fredholm U, Bolin A, Andersson L. Preimplant radiographic assessment of available maxillary bone support. Comparison of tomographic and panoramic technique. *Swed Dent J* 1993; 17 : 103-9.
20. Gher ME, Richardson AC. The accuracy of dental radiographic techniques used for evaluation of implant fixture placement. *Int J Periodontics Restorative Dent* 1995; 15 : 269-83.
21. Thanyakarn C, Hansen K, Rohlin M, Akesson L. Measurements of tooth length in panoramic radiographs. 1. The use of indicators. *Dentomaxillofac radiol* 1992; 21 : 26-30.
22. Thanyakarn C, Hansen K, Rohlin M. Measurements of tooth length in panoramic radiographs. 2. Observer performance. *Dentomaxillofac Radiol* 1992; 21 : 31-5.
23. Schulze R, Krummenauer F, Schalldach F, Hoedt B. Precision and accuracy of measurements in digital panoramic radiography. *Dentomaxillofac Radiol* 2000; 29 : 52-6.
24. Larheim TA, Svanaes DB, Johannessen S. Reproducibility of radiographs with the orthopantomograph 5 : Tooth-length assessment. *J Oral Surg* 1984; 58 : 736-41.
25. Stramotas S, Geenty JP, Petocz P, Darendeliler MA. Accuracy of linear and angular measurements on panoramic radiographs taken at various positions in vitro. *Eur J Orthod* 2002; 24 : 43-52.
26. Lindh C, Petersson A, Klinge B. Measurements of distances related to the mandibular canal in radiographs. *Clin Oral Implants Res* 1995; 6 : 96-103.
27. Lindh C, Petersson A. Radiologic examination for location of the mandibular canal : A comparison between panoramic radiography and conventional tomography. *Int J Oral Maxillofac Implants* 1989; 4 : 249-53.
28. Shimura M, Babbush CA, Majima H, Yanagisawa S, Sairenji E. Presurgical evaluation for dental implants using a reformatting program of computed tomography : maxilla/mandible shape pattern analysis (MSPA) *Int J Oral Maxillofac Implants* 1990; 5 : 175-81.