

화학적 인공 인접면 치아우식증의 디지털 영상 진단능 평가

부산대학교 치과대학 구강악안면방사선학교실
박금미 · 나경수

Diagnostic accuracy of digital images for detection of artificial chemical proximal caries

Geum-Mee Park, Kyung-Soo Nah

Department of Oral & Maxillofacial Radiology, College of Dentistry, Pusan National University

ABSTRACT

Purpose : To compare the diagnostic accuracy of proximal caries detection between Kodak Insight film and the Biomedisys CDX2000HQ digital (CCD) sensor.

Materials and Methods : 156 proximal surfaces of extracted teeth, 78 of which had chemical artificial caries, were used in this study. Four observers interpreted the radiographs using a five-point confidence rating scale to record their diagnoses. The results were analyzed by receiver operating characteristic curves, ANOVA and Kappa values.

Result : Analysis using receiver operating characteristic curves revealed the areas under each curve which indicated a diagnostic accuracy of 0.951 in Insight and 0.952 in CDX2000HQ digital sensor. ANOVA revealed no significant differences between the two images with respect to caries detection. Kappa values indicated that the mean intra-observer agreement was 0.85 and inter-observer agreement 0.71 in conventional radiography. In digital radiography, the mean intra-observer agreement was 0.84 and inter-observer agreement 0.72.

Conclusion : The results suggest that no significant difference exists between the two modalities for artificial caries detection and that CDX2000HQ was as good as Insight film for this purpose. (*Korean J Oral Maxillofac Radiol* 2003; 33 : 91-5)

KEY WORDS : x-ray film; radiography, dental, digital; models, chemical; dental caries

서 론

최근 많은 치과 의사들이 임상적으로 직접 디지털 촬영기를 사용하고 있으며 앞으로 더 많은 치과 의사들의 동참이 예상된다.¹ 직접 디지털 영상법은 전통적 구내 표준 방사선 촬영법과 비교했을 때 방사선 노출량의 감소, 상의 조절 및 강조 능력, 저장, 재현, 전송에 있어서의 편리함, 짧은 상 획득 시간, 현상액을 사용한 현상 과정을 거치지 않아도 되는 것 등 흥미 있는 많은 장점들이 있다.^{2,3}

1993년 Wenzel⁴은 진단능을 높이기 위한 구내 표준 방사선 사진의 컴퓨터 영상 조절 기구들에 대해 연구하였고, Sanderink⁵는 전통적 영상과 디지털 영상을 시스템, 영상 크기, 저장, 적용, 임상적 촬영 과정, 진단능, 확대, 민감도 등

으로 비교 연구하였다. Vandre 등⁶은 치과 방사선학 분야에서의 미래 동향으로 직접 디지털 치과 방사선 시스템의 여러 장점들과 디지털 공제술, Tuned aperture computed tomography (TACT), 컴퓨터를 이용한 진단에 관해 보고하였고 Versteeg 등⁷은 임상 치의학에서의 직접 구내 방사선학의 효용성에 관한 문헌 고찰 연구를 통해 디지털 영상 진단의 질적 향상과 자동 영상 분석의 가능성에 대해 보고하였다. 2000년 Wenzel¹은 치아 우식증에서의 디지털 영상에 대한 진단 정확도, 실험실 연구, 임상적 연구, 미래 전망에 대해 연구하였고 그 외 많은 선학들이 구내 디지털 촬영기의 다양한 가능성과 그 유용성에 대해 평가하고 있다.⁸⁻¹⁰

또한 여러 가지 다른 디지털 영상 기구들과 구내 표준 방사선 사진을 비교하여 우식 진단능을 평가한 많은 연구들이 있다. White 등,¹¹ Tyndall 등,¹² Abreu 등,¹³ Nair 등,¹⁴ Haak 등,¹⁵ 조 등¹⁶ 과 여러 다른 연구¹⁷⁻¹⁹에서 인접면 우식 진단능에 있어 필름과 디지털 영상들 사이에 통계학적으로 유의성 있는 차이가 발견되지 않으며 디지털 영상이

접수일 : 2002년 11월 15일; 심사일 : 2002년 11월 18일; 채택일 : 2003년 2월 12일
Correspondence to: Dr. Geum-Mee Park
Department of Oral and Maxillofacial Radiology, College of Dentistry, Pusan National University, 1-10, Amidong, Seogu, Pusan, Korea, 602-739
Tel) 82-51-240-7595, Fax) 82-51-245-8388
E-mail) pnuhomfr@hanmail.net

필름에 필적할 만한 진단능을 가진다고 밝히고 있다. 일부 연구^{20,21}에서 디지털 강조 영상이 필름 영상보다 더 우수하다고 밝히고 있으며, 필름 영상이 더 우수하다고 밝힌 연구²²도 있다.

이들 연구는 주로 자연적 우식^{11-15, 19, 21, 22}이나 bur를 이용한 기계적 방법^{16-18, 20}에 의한 우식 판독 모델을 사용한 경우가 대부분이며 화학적 우식 유발 모델을 이용하여 디지털 영상으로 우식 진단능을 평가한 증례는 드물다. 1991년 이 등²³은 인공 초기 법랑질 우식증의 편광현미경적 연구에서 화학적 우식 유발 모델을 사용했고, 1997년 Kang²⁴이 교익 촬영을 통한 판독능 연구에 아세트산을 이용한 우식 유발 모델을 사용하였다. McIntyre 등²⁵이 치근 우식을 연구하면서 화학적 우식 유발 모델을 사용하였고 그의 Silverstone,²⁶ Theuns 등,²⁷ Damato 등²⁸이 화학적 우식 유발에 대한 연구들을 보고했다.

본 연구는 국내에서 개발되어 임상에 널리 사용되고 있는 CCD 직접 디지털 영상 기구 CDX2000HQ (Biomedisys Co., Seoul, Korea)의 진단능을 평가하기 위한 것으로 인접면에 아세트산 완충 용액을 이용하여 화학적으로 인공 우식 병소를 형성한 후 구내 표준 방사선 사진과 디지털 방사선 사진을 촬영하여 각각의 진단능을 ROC 분석법을 이용하여 평가하였다.

재료 및 방법

1. 치아의 선택과 전 처치

인접면에 치아 우식 및 기타 결손이 없는 건전한 치아를 수집하여 156개의 인접면을 연구 대상으로 하였다. 모든 인접면에 대하여 치석 제거술과 치면 세마를 시행하였다. 그 후 흐르는 물에 씻고 5% NaOCl에 24시간 침적하여 유기 물질의 제거를 도모하였다. 흐르는 물에 다시 세척하고 공기 중에서 건조시켰다. 준비된 치아 중 무작위적으로 선택하여 78개의 인접면에, 치아간 접촉점과 유리 치은 변연 사이의 수직 거리 1.0-1.5 mm 위치에 1×3 mm window를 형성하고 window를 제외한 나머지 부분에 nail varnish (VOV nail varnish, shade: black)를 2회 도포한 후 건조시켰다.^{23, 24}

2. 인공 인접면 우식 병소의 형성

인공 우식 병소를 형성하기 위해 50 mM의 아세트산 용

액 (acetic acid)을 준비했으며 pH를 4.0으로 고정하고 포화도 조절을 위하여 8.3 mM의 CaCl₂와 NaH₂PO₄를 사용하였다.^{24, 28} pH는 1 M NaOH로 조절하였다. 전 처치한 선택 치아들을 1주에서 17주까지 다양한 기간 동안 탈회한 후 꺼내어 실험을 종료하였다 (Table 1). 산 용액은 1주일에 한 번씩 교체하였다.

3. 블록 형성

인공 우식 유발 인접면 78면을 가진 치아들과 결손이 없는 건전치들을 무작위로 섞어서 치아의 인접면 중앙부가 일직선상에 오도록 하여 위치시킨 다음, 인접면을 접촉하여 석고 블록 내에 치아를 세 개씩 매식하여 총 39개의 치아군을 형성하였다. 촬영시 치조골의 효과를 내기 위하여 블록을 제작할 때 톱밥을 첨가하였고 치주 인대강을 재현하기 위해 치아의 치근 부위에 인레이 왁스 (Whip Mix Co., USA)를 도포하였다.

4. 구내 표준 방사선 사진의 촬영 및 현상

방사선원-치아간 거리는 40 cm, 필름-치아간 거리는 1 cm를 유지하도록 표준화하고, 연조직과 유사한 방사선 투과성을 갖는 2 cm 두께의 acrylic block을 치아와 방사선원 사이에 위치시켰다.^{18, 20} 구내 방사선 촬영기는 60 kVp DC, 7 mA로 고정된 Heliodont-DS (Siemens AG, Bensheim, Germany)를 이용하였고 사용된 필름은 No. 2 Kodak Insight (Eastman Kodak Co., Rochester, NY, USA)였다. 노출 시간은 0.32초로 하였고 촬영한 필름들은 A/T2000®XR (Air Techniques Inc., Hicksville, NY, USA) 자동 현상기로 동일한 조건에서 현상하였다.

5. 디지털 방사선 사진의 촬영

직접 디지털 방사선 사진은 구내 표준 방사선 사진과 동일한 촬영 조건으로 CDX 2000HQ 시스템을 통해 획득하였다. CCD 센서의 active receptor area는 30 mm×20 mm, pixel matrix는 672×448이며 획득된 상은 window bitmap 파일로 저장되었고 파일 크기는 295 kilobyte였다. 노출 시간은 구내 표준 방사선 사진의 1/2인 0.16초로 촬영하였다.

6. 구내 표준 방사선 사진의 판독

모든 방사선 사진들은 4명의 방사선 전공자들에 의하여 동일한 판독조건에서 확대경 (×2)을 이용하여 평가되었다. 블록에서 양끝의 인접 접촉이 없는 치면은 판독에서 제외하였고 156개 인접면 각각에 대하여 병소의 유무를 5등급으로 나누어 판독하였다.

1 : 분명히 없다.

Table 1. Artificial caries preparation method

8.3 mM CaCl ₂
8.3 mM NaH ₂ PO ₄
50 mM acetic acid
NaOH to pH 4
Exposure time : 1-17 weeks

- 2: 없을 것 같다.
 - 3: 확실히 않다.
 - 4: 있을 것 같다.
 - 5: 분명히 있다.
- 한 달 후 같은 조건하에서 두 번째 평가를 시행하였다.

7. 디지털 방사선 사진의 판독

디지털 방사선 사진에 대한 판독 또한 구내 표준 방사선 사진과 같은 5등급으로 한달 간격으로 2회 시행하였다. 모니터 상에서의 광도와 디지털 영상의 대조도, 흑화도 등의 영상 강조 조절을 판독자가 각자 적절하게 조정하였다. 17인치 모니터(1024×768 high color 16 bit)에서 필름의 5.5배 크기로 평가되었다.

8. 결과 분석

병소의 유무에 대한 등급에 따른 판독 결과를 ROCKIT software (0.9B, β version, The University of Chicago)를 이용하여 ROC 곡선 하방 면적(Az)으로 구하였고, ANOVA로 구내 표준 방사선 사진과 디지털 방사선 사진 간의 판독능 차이에 대한 유의성 여부를 평가하였다. 관찰자간, 관찰자내 판독의 일치도는 kappa value로 나타내었다. 1, 2, 3 등급을 우식이 없다고 하고 4, 5 등급을 우식이 있다고 하여 일치도를 계산하였다.¹⁴

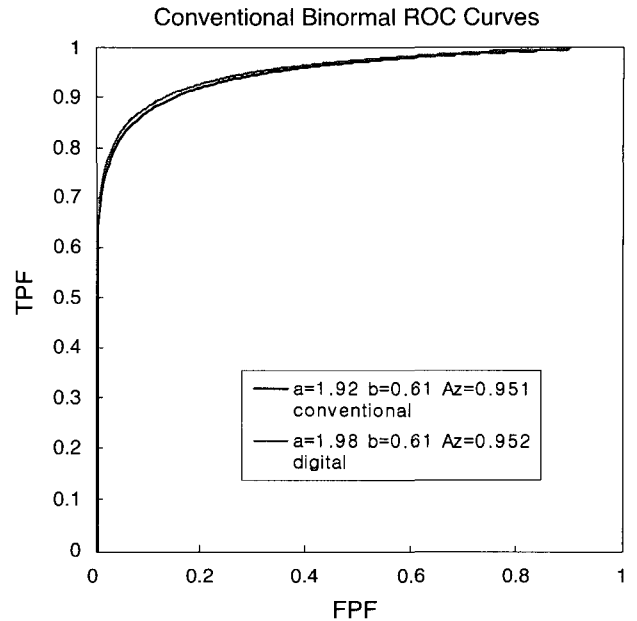
결 과

각 영상법에 대한 ROC 면적(Az)을 구하였을 때 구내 표준 방사선 사진은 0.951, CCD 디지털 방사선 사진은 0.952의 값을 나타내었다(Fig. 1). 두 값간에 통계학적으로 유의한 차이는 없었다(ANOVA, p>0.05). Kappa value에 의한 평균 관찰자내 일치도는 구내 표준 방사선 사진의 경우 0.85, 디지털 방사선 사진의 경우 0.84, 관찰자간 일치도는 구내 표준 방사선 사진은 0.71, 디지털 방사선 사진은 0.72였다.

고 찰

판독능 비교에 있어서 우식 진단 모델은 중요한 변수가 된다.²⁹ 1999년 Wenzel 등³⁰은 우식 모델의 gold standard에 관해 연구하면서 실제 생체에서의 우식을 재현하는 것이 중요하다고 강조하였고 인공 우식 모델의 판독능이 자연 우식보다 더 높게 나오는 경향이 있다고 밝히고 있다. 1996년 Kang 등의 연구^{31,32}에서도 기계적 인공 우식이 자연 우식보다 판독이 더 쉽다고 결론 지으며 우식 모델 선정의 중요성에 대해 강조했다.

인공 우식 모델에는 기계적으로 bur를 이용하여 와동을



*Statistically no significant difference (ANOVA, p>0.05)

Fig. 1. ROC curves of conventional and digital images for caries detection.

형성하는 모델과 화학적으로 acidified gel이나 산 용액을 이용한 모델이 있을 수 있다.²⁹ 이 중에서 조직학적으로 자연 우식과 유사한 병소는 acid-gel 모델을 통해 만들어진다.²⁹ 본 실험에서는 화학적으로 아세트산 완충 용액을 이용하여 좀더 생체 우식과 유사한 상황을 만들고자 여러 문헌^{23,24,26-28}을 참고하여 실험을 시행하였다.

본 연구 결과 구내 표준 방사선 사진의 경우 Az=0.951, 디지털 방사선 사진의 경우 Az=0.952로 자연 우식 연구^{11-15,19,21,22}에서 보여준 판독능보다 비교적 높게 나왔다. 자연 우식 연구의 경우 Az 값은 대체로 디지털 방사선 사진, 구내 표준 방사선 사진 모두 0.7에서 0.8 사이의 값이었다.^{12-15,21} 이는 화학적 우식 모델이 생체 우식과 유사하다고 해도 표층하 탈회를 주로 일으키는 생체 우식에 비해 cavitation이 일어날 확률이 높기 때문이라고 볼 수 있다.²³

구내 디지털 방사선 사진은 필름과 비교해 훨씬 더 적은 노출로 촬영 가능하다.¹ CCD 센서의 경우 필름 조사량의 25-50% 정도의 노출에서 진단에 유용하다고 한다.¹ 여러 문헌^{1,3,8}을 참고로 하여, 이번 연구에서는 노출 시간을 구내 표준 방사선 사진은 0.32초, 디지털 방사선 사진은 구내 표준 방사선 사진의 50%인 0.16초로 하였다. 그러함에도 불구하고 디지털 방사선 사진의 판독능이 구내 표준 방사선 사진에 필적할 만 한 것으로 보아 디지털 방사선 사진이 더 효과적인 면이 있다고 볼 수 있다.

디지털 시스템의 경우, 공간 해상도는 고전적인 필름보다 낮다고 알려져 있다.³³ 일반적으로 구내 디지털 방사선

사진의 경우 6-12 line pair/mm, 구내 표준 방사선 사진은 20 line pair/mm로 알려져 있다.³⁴ 본 실험에 이용한 CDX 2000HQ의 해상도는 pixel matrix 672×448로 11.2 line pair/mm였고 구내 표준 방사선 사진에 비해 해상도가 낮으나 판독능은 유사했다. 1994년 Benn²⁹은 line pair 해상도가 우식의 판독능 예전에 적합하지 않다고 밝혔고 2000년 Wenzel¹은 그의 연구에서 우식 판독에 있어서는 해상도보다 대조도가 진단의 정확성을 높이는 데 중요하며 우식 진단에 대한 최적의 조건은 높은 대조도를 가지는 것이라고 밝히고 있다.

1996년 Gotfredsen 등³⁵은 구내 디지털 시스템에서 상의 강조가 진단에 유용하다고 밝히고 있는데 CDX 2000HQ 디지털 센서의 경우 흑화도 조절, 대조도 조절이 가능하고 beam & clear button을 눌러서 우식 진단에 유용하도록 대조도와 선예도를 높일 수 있어 비교적 유용했다.

1995년 Møystad 등³⁶은 확대를 통해 진단능이 향상될 수 있으나 지나친 확대는 진단학적 정보의 손실을 가져온다고 밝히면서 6배 확대를 가장 효과적인 확대 비율로 설명하고 있다. 이번 연구에서 디지털 방사선 사진은 필름의 5.5배 크기였고 이를 통해 진단의 정확도가 더욱 향상되었다고 볼 수 있다.

여러 문헌들^{12, 14, 16, 19-22}과 비교시 본 연구에서 판독능이 상대적으로 높은데는 판독자 모두가 구강악안면방사선학 전공자들이라는 것이 중요한 기여 요인이 된다. 2000년 Syriopoulos 등¹⁹은 인접 우식 판독에 필름과 디지털 방사선 사진을 이용하여 비교 연구를 하면서 8명의 관찰자 중 절반은 방사선학 전공자들로 절반은 일반 치과 의사로 구성하였다. 그 결과 방사선 전공자들의 판독능이 일반 치과 의사에 비해 통계학적으로 유의성 있는 차이를 보이며 우수했고, 촬영 기구의 종류보다는 판독자의 자질과 능력이 우식 진단능에 더 중요한 기여 요인이 됨을 밝힌 바 있다.

이번 연구에서는 관찰자내 일치도는 구내 표준 방사선 사진에서는 0.85, 디지털 방사선 사진에서는 0.84로 almost perfect agreement를 보였다. 관찰자간 일치도는 구내 표준 방사선 사진은 0.71, 디지털 방사선 사진은 0.72이었고 substantial agreement였다. 일치도에 대한 결과는 촬영법 간에 큰 차이를 보이지 않았다.

결론적으로 인접면 우식의 진단에 있어서 CDX 2000HQ 디지털 센서가 필름과 마찬가지로 효과적인 진단 기구임을 알 수 있었다.

참 고 문 헌

1. Wenzel A. Digital imaging for dental caries. *Dent Clin North Am* 2000; 44 : 319-38.
2. Whaites E, Brown J. An update on dental imaging. *Br Dent J* 1998; 185 : 166-72.
3. Wenzel A. Digital radiography and caries diagnosis. *Dentomaxillofac Radiol* 1998; 27 : 3-11.
4. Wenzel A. Computer-aided image manipulation of intraoral radiographs to enhance diagnosis in dental practice: a review. *Int Dent J* 1993; 43 : 99-108.
5. Sanderink GC. Imaging: new versus traditional technological aids. *Int Dent J* 1993; 43 : 335-42.
6. Vandre RH, Webber RL. Future trends in dental radiology. *Oral Surg Oral Med Oral Pathol Oral Radiol Endod* 1995; 80 : 471-8.
7. Versteeg CH, Sanderink GC, van der Stelt PF. Efficacy of digital intra-oral radiography in clinical dentistry. *J Dent* 1997; 25 : 215-24.
8. Wenzel A, Grondahl HG. Direct digital radiography in the dental office. *Int Dent J* 1995; 45 : 27-34.
9. Grondahl HG. Digital radiology in dental diagnosis: a critical view. *Dentomaxillofac Radiol* 1992; 21 : 198-202.
10. Wenzel A. Current trends in radiographic caries imaging. *Oral Surg Oral Med Oral Pathol Oral Radiol Endod* 1995; 80 : 527-39.
11. White SC, Yoon DC. Comparative performance of digital and conventional images for detecting proximal surface caries. *Dentomaxillofac Radiol* 1997; 26 : 32-8.
12. Tyndall DA, Ludlow JB, Platin E, Nair M. A comparison of Kodak Ektaspeed Plus film and the Siemens Sidexis digital imaging system for caries detection using receiver operating characteristic analysis. *Oral Surg Oral Med Oral Pathol Oral Radiol Endod* 1998; 85 : 113-8.
13. Abreu Junior M, Tyndall DA, Platin E, Ludlow JB, Phillips C. Two- and three- dimensional imaging modalities for the detection of caries. A comparison between film, digital radiography and tuned aperture computed tomography (TACT). *Dentomaxillofac Radiol* 1999; 28 : 152-7.
14. Nair MK, Nair UP. An in-vitro evaluation of Kodak Insight and Ektaspeed Plus film with a CMOS detector for natural proximal caries: ROC analysis. *Caries Res* 2001; 35 : 354-9.
15. Haak R, Wicht MJ, Noack MJ. Conventional, digital and contrast-enhanced bitewing radiographs in the decision to restore approximal caries lesions. *Caries Res* 2001; 35 : 193-9.
16. 조영근, 박시승. 디지털방사선사진과 구내방사선사진의 인접면 인공우식진단능에 관한 비교연구. 대한치과보존학회지 2002; 27 : 113-21.
17. 김 현, 정현태. 모의 인접면 치아우식병소의 진단을 위한 구내 표준방사선사진과 그 디지털 영상의 비교. 대한구강악안면방사선학회지 1994; 24 : 279-90.
18. 오경란, 최의환, 김재덕. Digora®영상시스템을 이용한 인접면 인공 치아우식병소의 진단능에 관한 연구. 대한구강악안면방사선학회지 1998; 28 : 415-27.
19. Syriopoulos K, Sanderink GC, Velders XL, van der Stelt PF. Radiographic detection of approximal caries: a comparison of dental films and digital imaging systems. *Dentomaxillofac Radiol* 2000; 29 : 312-8.
20. Nair MK, Ludlow JB, May KN, Nair UP, Johnson MP, Close JM. Diagnostic accuracy of intraoral film and direct digital images for detection of simulated recurrent decay. *Oper Dent* 2001; 26 : 223-30.
21. Svanaes DB, Møystad A, Larheim TA. Approximal caries depth assessment with storage phosphor versus film radiography. Evaluation of the caries-specific Oslo enhancement procedure. *Caries Res* 2000; 34 : 448-53.
22. Uprichard KK, Potter BJ, Russell CM, Schafer TE, Adair S, Weller RN. Comparison of direct digital and conventional radiography for the detection of proximal surface caries in the mixed dentition. *Pediatr Dent* 2000; 22 : 9-15.

23. 이희주, 허 복. 인공 초기 법랑질 우식증의 편광현미경적 연구. 부산치대 논문집 1991; 8 : 163-75.
24. 강병철. 인공치아 우식병소 진단의 ROC 분석. 대한구강악안면방사선학회지 1997; 27(2) : 7-13.
25. McIntyre JM, Featherstone JD, Fu J. Studies of dental root surface caries. 1: Comparison of natural and artificial root caries lesions. Aust Dent J 2000; 45 : 24-30.
26. Silverstone LM. The surface zone in caries and in caries-like lesions produced in vitro. Br Dent J 1968; 125 : 145-57.
27. Theuns HM, van Dijk JW, Driessens FC, Groeneveld A. Effect of time and degree of saturation of buffer solutions on artificial carious lesion formation in human tooth enamel. Caries Res 1983; 17 : 503-12.
28. Damato FA, Strang R, Stephen KW. Comparison of solution- and gel-prepared enamel lesions-an in vitro pH-cycling study. J Dent Res 1988; 67 : 1122-5.
29. Benn DK. Radiographic caries diagnosis and monitoring. Dentomaxillofac Radiol 1994; 23 : 69-72.
30. Wenzel A, Hintze H. The choice of gold standard for evaluating tests for caries diagnosis. Dentomaxillofac Radiol 1999; 28 : 132-6.
31. Kang BC, Farman AG, Scarfe WC, Goldsmith LJ. Observer differentiation of proximal enamel mechanical defects versus natural proximal dental caries with computed dental radiography. Oral Surg Oral Med Oral Pathol Oral Radiol Endod 1996; 82 : 459-65.
32. Kang BC, Farman AG, Scarfe WC, Goldsmith LJ. Mechanical defects in dental enamel vs. natural dental caries: observer differentiation using Ektaspeed Plus film. Caries Res 1996; 30 : 156-62.
33. Welander U, McDavid WD, Sanderink GC, Tronje G, Morner AC, Dove SB. Resolution as defined by line spread and modulation transfer functions for four digital intraoral radiographic systems. Oral Surg Oral Med Oral Pathol. 1994; 78 : 109-15.
34. 박태원, 이상래, 김재덕, 박창서, 최순철, 고광준 등. 구강악안면방사선학. 제3판. 서울 : 나래출판사; 2001. p.162-89.
35. Gotfredsen E, Wenzel A, Grondahl HG. Observers' use of image enhancement in assessing caries in radiographs taken by four intraoral digital systems. Dentomaxillofac Radiol 1996; 25 : 34-8.
36. Møystad A, Svanaes DB, Larheim TA, Grøndahl HG. Effect of image magnification of digitized bitewing radiographs on approximal caries detection: an in vitro study. Dentomaxillofac Radiol 1995; 24 : 255-9.