

소아에서 발생한 *Yersinia pseudotuberculosis* 감염이 동반된 아급성 괴사성 림프절염 1례

심윤희 · 임인석 · 이동근

중앙대학교 의과대학 소아과학교실

= Abstract =

A Case of Subacute Necrotizing Lymphadenitis Associated with *Yersinia* Infection in a 12 Years Old Child

Yoon-Hee Sim, M.D., In Seok Lim, M.D. and Dong Keun Lee, M.D.

Departments of Pediatrics, College of Medicine, Chung Ang University, Seoul, Korea

Kikuchi disease(subacute necrotizing lymphadenitis), first reported by Kikuchi and Fujimoto in 1972, is a benign self-limiting illness characterized by fever, neutropenia and cervical lymphadenopathy and develops predominantly in young women, especially in Asia. The cause of Kikuchi disease is unknown, but postinfectious(virus or bacteria) hyperimmune reaction has been suggested. Few pediatric cases have been reported. We experienced a case of Kikuchi disease associated with *Yersinia pseudotuberculosis* infection in 12-year-old girl. After she was admitted with cervical lymphadenopathy and headache, followed by sustained fever with leukopenia. All symptoms and signs did not seem to be responded to antimicrobial treatment. Open biopsy of cervical lymph node was performed and showed findings consistent with subacute necrotizing lymphadenitis. Serologic studies were all negative except for *Y. pseudotuberculosis*. Fever subsided and lymphadenopathy improved after administration of oral steroid for 1 week.

Key Words : Kikuchi disease, Subacute necrotizing lymphadenitis, *Y. pseudotuberculosis*

서 론

아급성 괴사성 림프절염은 1972년 Kikuchi¹⁾와 Fujimoto 등²⁾에 의해 처음으로 보고 되어 Kikuchi disease 또는 Kikuchi-Fujimoto disease라고도 불린다. 원인은 확실치 않으나 여러 가지 바이러스 또는 세균에 의한 감염 등의 다양한 항원성 원인에 의해 유발되는 면역 반응의 결과로 추정하고 있고, 주로 30세 미만의 젊은 여성에서 흔한 질환으로 알려져

있다. 발열과 경부 림프절 종대 및 백혈구 감소증이 주증상이며³⁾, 발열은 10일에서 40일 정도까지 다양하게 지속될 수 있고, 림프절 종대는 주로 경부 림프절 종대가 흔하며 동통이 동반되기도 한다. 대부분의 경우 항생제에 효과가 없고, 2주에서 6개월 이내에 자연적으로 회복되는 양성 질환이다^{4, 5)}. 저자들은 소아에서 *Yersinia pseudotuberculosis* 감염이 동반된 아급성 괴사성 림프절염 1례를 경험하였기에 이를 보고하는 바이다.

증 례

환 아 : 김○○, 12세, 여아

주 소 : 우측경부 종괴

현병력 : 평소 별다른 증상 없이 건강히 지내던 중 내원 10일 전부터 우측 경부에 종괴가 만져져 본원 소아과 외래에서 경부 림프절염 진단하에 항생제 치료받았으나, 종괴의 크기 변화 없이 지속되었다. 내원 하루 전부터는 간헐적인 두통과 하루 서너 차례의 수양성 설사가 동반되어 외래 통해 입원하였다.

과거력 : 특이 사항 없었으며 약수나 오염된 음식물의 섭취도 없었다.

가족력 : 특이 사항 없었다.

이학적 소견 : 내원 당시 활력징후는 혈압은 110/70 mmHg, 맥박수 92회/분, 호흡수 20회/분, 체온은 섭씨 36.7℃였다. 의식상태는 명료하였으며, 별로 아파보이지 않았고, 영양 상태는 양호해 보였다. 두 경부 진찰상 이후 발적 및 편도 비대는 보이지 않았고, 압통성의 2×3 cm 크기의 경부 림프절이 우측에서 3개 만져졌으며, 온열감이나 발적은 없었다. 그 이외의 부위에서 림프절 종대는 관찰되지 않았으며, 비장 및 신장은 촉진되지 않았다. 그 이외 특기할만한 이학적 소견은 없었으나, 신경학적 검사상 뇌막자극 증상을 보였다.

검사 소견 : 내원 당시 혈액검사상 혈색소 12.2 g/dL, 혈소판 87,000/mm³, 백혈구 1,930/mm³(호중구 34%, 림프구 47%, 단핵구 5%, 비정형 림프구 14%)이었고, 중성구가 심하게 감소되어 있었으며, 적혈구 침강속도는 14 mm/hr, CRP 0.26 mg/dL였다. GOT/GPT는 내원시 34/11 IU/L였으나 제 14병일째 135/121 IU/L로 증가하였다가 제 24병일째 64/48 IU/L로 감소하였다. 일반화학검사, 소변검사 및 뇌척수액 검사는 모두 정상범위였다. 혈액 배양검사는 음성이었고, Ebstein Barr virus, Herpes simplex virus, Cytomegalovirus, Parvovirus, *Toxoplasma*, *Leptospira*, Rickettsia, Hantan virus, Human Immunodeficiency virus에 대한 항체는 모두 음성이었다. Anti-nuclear antibody, rheumatoid factor, Widal 검사, 피부 결핵 반응 검사 모두 음성이었으나, 혈청

항체가 검사상 *Y. pseudotuberculosis* type 01b가 양성(1 : 80 희석에서 ++++)으로 판명되었다.

병리조직학적 소견 : 우측 경부 림프절의 조직생검상, 응고성 괴사와 함께 적혈구를 탐식하고 있는 조직구와 작은 림프구를 많이 보이고 있었다. 그러나 거대세포나 다핵구는 없었고, AFB 염색도 음성이었다(Fig. 1, 2).

치료 및 경과 : 환아는 내원 10일전부터 우측 경부에 종괴가 만져졌고, 제 1병일부터 발열이 발현되기 시작하여 3일간 지속되다 소실 후 다시 제 8병일부터 발열과 함께 우측 경부 림프절의 크기 계속 증가하며(Fig. 3) 동통과 열감 동반되었다. 내원 이후 입원 시 보였던 두통과 뇌막자극증상은 소실되었다. 지속적 항생제 치료에도 림프절의 크기가 변화 없이 유지되어 조직검사를 시행하였으며, 아

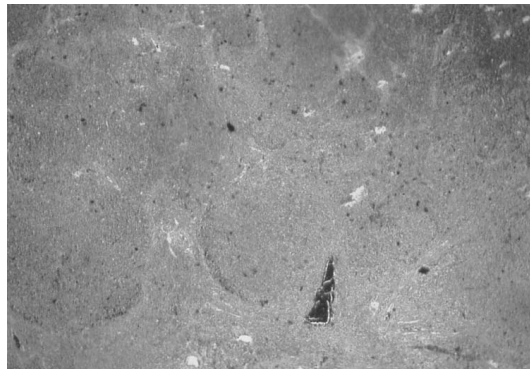


Fig. 1. Histologic finding showing large eosinophilic zones replacing the normal follicular structure of lymph node(H&E, ×100).

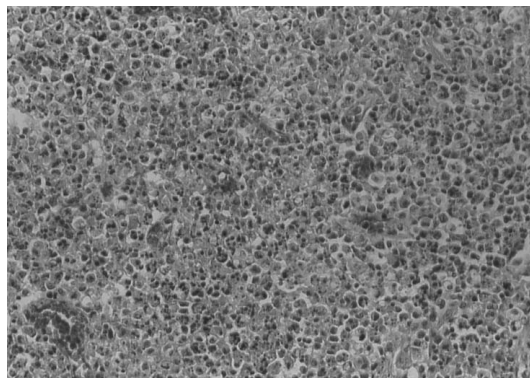


Fig. 2. Histologic finding of eosinophilic zone with abundant apoptotic debris and scattered histiocytes in the center(H&E, ×200).

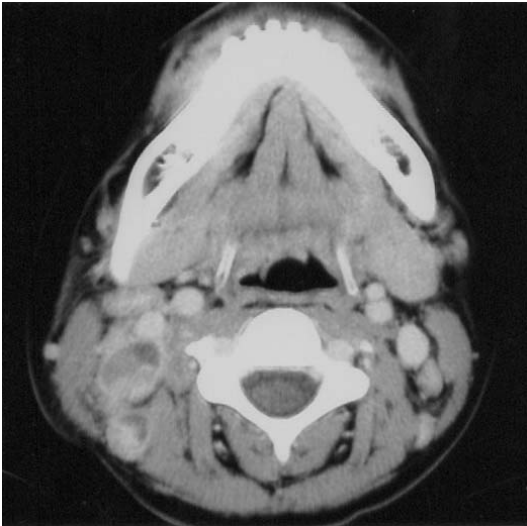

Fig. 3. Computed Tomography showing enlarged and encapsulated lymph node in the right cervical area.

급성 괴사성 림프절염(Kikuchi disease)으로 진단되어, 이후 항생제를 중단하였다. 제 21병일째부터 prednisolone(1 mg/kg) 경구 투여 후 발열이 소실되고 이후 1주일간 치료 후 경부 림프절의 크기도 점차 감소하여 퇴원하였다.

고 찰

아급성 괴사성 림프절염은 1972년 Kikuchi¹⁾에 의해 “Lymphadenitis showing focal reticulum cell hyperplasia with nuclear debris and phagocytes”로 처음 보고되었으며, 같은 해에 Fujimoto 등²⁾에 의해 “아급성 괴사성 경부 림프절염(subacute necrotizing cervical lymphadenitis)”로 보고되었다. 본 질환은 주로 30대 미만의 젊은 여성에서 흔하며^{6~8)} 경부 림프절을 잘 침범하고^{6, 7)}, 편측성 또는 양측성일 수 있으며, 압통성³⁾ 또는 비압통성일 수도 있다. 그러나 어느 림프절에서나 일어날 수 있으며 전신적인 림프절 종대^{3, 5)}를 초래할 수도 있고, 골수나 피부⁹⁾를 침범할 수도 있으며 간^{7, 10)}이나 비장^{5, 7, 10)}이 커져 있는 경우도 있다. 전신 증상으로는 발열이 흔하며, 오한이나 인후통, 체중 감소, 발한, 피부 발진, 구역질, 구토도 동반^{5~8)}될 수 있다. 1992년 김 등¹¹⁾이 우리나라 증례 118명을 대상으로

한 조사에 의하면, 주로 20세에서 29세가 41.5%로 가장 많았고 15세 이하 소아의 경우는 17%에 해당하였으며 모든 연령에서 여성의 비율이 더 높았다. 또한 임상 증상이 지속되는 기간은 1주에서 6개월까지 다양하였으며, 91%에서 경부 림프절 종대가 있었고 그 크기는 대부분 2cm 미만이었다. 원인은 아직 확실하지 않지만 EBV¹⁰⁾나 varicella¹²⁾, CMV^{5, 10, 12)}, HIV⁶⁾, Influenza 등^{5, 10)}의 바이러스와의 관련성이 보고되기도 하였고, *Toxoplasma*¹³⁾나 *Yersinia*¹⁴⁾에 대한 항체가 증가되어 있어서 이러한 여러 바이러스나 세균에 의한 감염을 본 질환의 원인으로 생각하기도 했으나, 또 다른 보고들에 의하면 이러한 항체 검사는 큰 의의가 없음^{5, 14, 15)}을 증명하고 있다. 국내보고에는 아직 *Yersinia* 감염과 연관된 예는 없었다. 본 증례의 예에서 여러 가지 다양한 항체 검사를 시행하였으며 *Yersinia* 혈청 항체의 증가 소견을 보였으나 전형적인 *Yersinia* 감염의 증상은 보이지 않았다. 그 이외의 항체 검사는 모두 음성이었다. 최근에는 림프절 조직의 전자현미경적 관찰 결과, 전신성 홍반성 낭창과 같은 자가 면역 질환에서 볼 수 있는 관상망상 구조물을 활성화된 림프구, 면역아세포, 조직구의 세포질 내에서 확인함으로써 본 질환이 자가 면역 반응의 결과에 의하지 않나 생각되어지기도 하였다^{6, 7, 16)}. 혈액 소견으로는 대부분 정상 백혈구 수를 보이며, 약 50%에서는 백혈구 감소증^{6, 7)}이 나타날 수 있다. 상대적 림프구 증다증을 보이는 경우도 있으며, 약 70%에서 적혈구 침강 속도가 증가⁷⁾되어 있고 CRP 양성 반응^{5, 17)}을 볼 수 있다. 혈청학적 검사상 항핵항체, 류마티드 인자, LE 세포 등이 양성으로 나타날 수 있으며, EBV나 *Toxoplasmosis*, *Yersinia*, CMV 등에 대해 양성 반응을 보일 수 있다. 때로 간 효소치의 증가¹⁸⁾도 관찰할 수 있으나 이것은 수일 이내에 정상화된다. 환자의 경우에는 림프절 종대와 함께 중성구 감소와, 적혈구 침강속도 증가가 보였으며 간 효소치는 일시적으로 증가하였다 회복되었다.

진단은 림프절의 조직 병리학적 소견으로 가능하다⁷⁾. 림프절의 피질과 유피질에 핵붕괴로 인한 많은 핵파편이 동반된 경계가 분명한 국한성의 괴사성 병변이 특징적이며, 괴사성 병변 부위에는 단

핵구 및 조직구가 많이 보이고 다핵구나 형질세포는 보이지 않는다^{4, 19)}. 괴사성 병변 주위에는 주로 T 림프구에서 유래된 면역아세포와 형질세포성 T 세포로 구성된 큰 림프세망세포가 보이기도 하며 림프절의 피막 손상은 거의 없다. 조직학적 소견을 세포의 증식 정도와 괴사 정도에 따라 증식성, 괴사성, 황색증성으로 구분하기도 하며, 최근에는 이것을 각각 구분된 형태보다는 진행하는 과정으로 보는 견해도 있다¹⁹⁾. 이 중에서 진단 당시 괴사성 소견이 가장 많았고, 본 증례에서도 괴사성 소견을 보였다. 감별 질환으로 화농성 림프절염, 결핵성 림프절염 *Toxoplasmosis*, 모소병, 서혜림프 육아종, *Yersinia* 감염, 전신성 홍반성 낭창, 전염성 단핵구증, 후천성 면역 결핍증, Kawasaki병, 림프절 경색, 악성 림프종 등이 있다^{4, 5)}.

요 약

저자들은 내원 10일 전부터 발현된 경부 종괴를 주술로 내원한 12세 여아에서 혈청학적 검사상 증명된 *Yersinia* 감염을 동반한 아급성 괴사성 림프절염 1례를 경험하였기에 이를 문헌고찰과 함께 보고하는 바이다.

참 고 문 헌

- 1) Kikuchi M. Lymphadenitis showing focal reticulum cell hyperplasia with nuclear debris and phagocytosis. *Nippon Kesueki Gakkai Zasshi* 1972;35:375-80.
- 2) Fujimoto Y, Kojima Y, Tamaguchi K. Cervical subacute necrotizing lymphadenitis. *Naika* 1972; 30:920-7.
- 3) 고영혜, 최인준, 이유복. Subacute necrotizing lymphadenitis. 병리조직학적 검토. *대한병리학회지* 1983;17:257-62.
- 4) 한윤섭. Necrotizing Lymphadenitis에 대한 병리 조직학적 검색. *Ewha Med J* 1984;7:95-9.
- 5) Turner RR, Martin J, Dorfman RF. Necrotizing

- lymphadenitis. A study of 30 cases. *Am J Surg Pathol* 1983;7:115-23.
- 6) Dorfman RF. Histiocytic necrotizing lymphadenitis of Kikuchi and Fujimoto. *Arch Pathol Lab Med* 1987;111:1026-9.
- 7) Garcia CE, Girdhar-Gopal HV, Dorfman DM. Kikuchi-Fujimoto disease of the neck. *Ann Otol Rhinol Laryngol* 1993;102:11-5.
- 8) Chamulak GA, Brynes GA, Nathwani BNI. Kikuchi-Fujimoto disease mimicking malignant lymphoma. *Am J Surg Pathol* 1990;14:514-23.
- 9) Sumiyoshi Y, Kikuchi M, Ohshima K, Masuda Y, Takeshita M, Okamura T. A case of histiocytic necrotizing lymphadenitis with bone marrow and skin involvement. *Virchows Arch* 1992;420:275-9.
- 10) Ma DDF, Hollis RR, Delbredge L. Histiocytic necrotizing lymphadenitis(Kikuchi's disease). *J Clin Pathol* 1985;38:1252-7.
- 11) Kim KH, Jung SH, Park C, Choi IJ. Subacute necrotizing lymphadenitis. *Yonsei Med J* 1992; 33:32-40.
- 12) Kikuchi M, Takeshita M, Tashiro K, Mitsui T, Eimoto T, Okamura S. Immunohistochemical study of histiocytic necrotizing lymphadenitis. *Virchows Arch* 1986;409:299-311.
- 13) Kikuchi M, Takahashi H, Kimura N. Necrotizing lymphadenitis : Possible Toxoplasmic infection. *Virchows Arch* 1977;376:247-53.
- 14) Feller AC, Lennert K, Stein H. Immunohistology and etiology of histiocytic necrotizing lymphadenitis : Report of three instructive cases. *Histopathology* 1983;7:825-39.
- 15) Huh JY, Chi HS, Kim SS, Gong GG. A Study of the viral etiology of histiocytic necrotizing lymphadenitis. *J Kor Med Sci* 1998;13:27-30.
- 16) Ali MH, Horton LW. Necrotizing lymphadenitis without granulocytic infiltration(Kikuchi's disease). *J Clin Pathol* 1985;38:1252-7.
- 17) 홍지영, 배선환, 김완섭. 소아 아급성 림프절염의 임상적 특징. *소아과* 2002;45:994-9.