

## 항헬리코박터 IgY 항체의 위염(위궤양) 치료효과에 관한 연구

배만중<sup>†</sup> · 김수정 · 김병기\* · 박창호\* · 서정일\*\* · 김옥년\*\* · 장태정\*\* · 권상호\*\*\*

경산대학교 생명자원공학부, \*경상북도축산기술연구소  
\*\*동국대학교 의과대학, \*안동과학대학 식품조리과

### Study on the Effect of Chicken Egg Containing IgY against *Helicobacter pylori*

Man-Jung Bae<sup>†</sup>, Soo-Jung Kim, Byung-Ki Kim\*, Chang-Ho Park\*, Jung-Il Suh\*\*,  
Wook-Nyeon Kim\*\*, Tae-Jung Jang\*\* and Sang-Ho Kweon\*\*\*

Dept. of Bioresources Science, Kyungsan University, Gyeongsan 712-715, Korea

\*Kyungbuk Livestock Research Institute, Gyeongbuk 750-871, Korea

\*\*School of Medicine Dongguk University, Gyeongbuk 780-714, Korea

\*\*\*Dept. of Food Science, Andong Science College, Gyeongbuk 760-822, Korea

#### Abstract

This study was conducted to investigate the effect of chicken egg containing IgY against *H. pylori* in patients with gastritis. Sixty three *H. pylori*-infected volunteers (20~43 year, Male : Female=49 : 14) were randomized into four groups which were treated with one chicken egg containing IgY b.i.d. (IgY group; n=17) or omeprazole 20 mg b.i.d., amoxicillin 1.0 g b.i.d. and clarithromycin 500 mg b.i.d. (OAC group; n=17) or omeprazole 20 mg b.i.d., amoxicillin 1.0 g b.i.d., clarithromycin 500 mg b.i.d. and one chicken egg containing IgY b.i.d. (OAC with IgY group; n=16) for 2 weeks or lyophilized IgY 1 g b.i.d. (lyophilized IgY group) for 1 month.  $\Delta^{13}\text{CO}_2$  before and after treatment, the eradication rate of *H. pylori* and histologic change including *H. pylori* density, acute and chronic inflammation activity, intestinal metaplasia and glandular atrophy by updated Sydney system were evaluated. Eradication rate of OAC with IgY group (94%) was higher than IgY group (0%), lyophilized IgY group (0%) and OAC group (88%).  $\Delta^{13}\text{CO}_2$  at 2 weeks after treatment in one patient of IgY group was decreased. But that was not changed in the other patients.  $\Delta^{13}\text{CO}_2$  at 1 week after treatment in 15 patients of OAC with IgY group was significantly lower than pretreatment level ( $p<0.05$ ), and  $\Delta^{13}\text{CO}_2$  at 1 week and 2 week after treatment was decreased in the other patient. Acute inflammation activity at antrum was significantly decreased after treatment in IgY and lyophilized IgY group ( $p<0.01$ ). *H. pylori* density at antrum was significantly decreased after treatment in IgY and lyophilized IgY group ( $p<0.05$ ). Chronic inflammation activity at body was decreased after treatment in lyophilized IgY group. Intestinal metaplasia and glandular atrophy at antrum and body were not changed after treatment in IgY group. Mild intestinal metaplasia in one patient of lyophilized IgY group changed to normal after 1 month treatment. Glandular atrophy at antrum and body were not changed after treatment in lyophilized IgY group.

Key words: IgY, *H. pylori*, chicken egg, gastritis

#### 서 론

*H. pylori*는 우측나선형 몸통과 4~8개의 유초성 편모(flagella)를 가진 그람 음성 단간균으로서 1983년 오스트레일리아의 Warren과 Marshall에 의해 처음으로 위점막에서 분리 동정된 이후 위염, 위궤양, 십이지장궤양, 위림프종 및 위암과 같은 소화기질환의 원인으로 알려져 있고, 전세계적으로 50% 이상의 인구가 감염되어 있어 가장 흔한 인체 감염의 하나이다(1-3). 특히 우리나라에서는 8세 소아의 80% 이상이 감염되어 있고 20대 이후는 90% 이상의 감염률을 보

여 세계 어느 나라보다 *H. pylori*에 의한 감염률 및 무증상 보균율이 매우 높다(4). 따라서 *H. pylori*에 대한 항균제 치료를 도입하는 계기가 마련되어 지금까지 *H. pylori*를 박멸하기 위해 많은 약제가 단독 혹은 이제 및 삼제병합요법으로 투여되어 왔는데 현재 2주간의 OAC(omeprazole, amoxicillin, clarithromycin) 삼제요법을 표준처방으로 널리 사용하고 있다. 삼제요법의 박멸률이 약 80~90%로 알려져 있지만 환자의 순응도, 약제의 부작용 및 재감염이 문제시 된다(5-7). 따라서 이러한 항생제의 문제점을 보완하기 위한 *H. pylori* 제균 치료법에 대한 새로운 연구가 계속 시도되고 있다(8).

<sup>†</sup>Corresponding author. E-mail: bamajo@ik.ac.kr  
Phone: 82-53-819-1425, Fax: 82-53-802-2490

*H. pylori*의 위점막 부착을 억제하는 3-sialyl lactose 등의 항부착물질(9), 환자의 면역반응을 높여주는 항 *H. pylori* 면역글로불린, 정균효과(bacteriostatic activity)를 보이는 lactoferrin 등을 투여하는 방법들이 연구되어 왔고 그 외 *Lactobacilli*가 함유된 발효유(9-11), 포도주(wine) 등의 항생제가 아닌 여러 식용물질들에 대해서도 탐색되고 있다(12). 이러한 목적의 일환으로 개발된 면역물질 IgY 항체가 함유된 계란 섭취로 위염 환자의 *H. pylori* 재균 치료에 어떠한 효과를 나타내는지 알아보려고 하였다.

## 재료 및 방법

### 대상환자

동국의대 경주병원에 소화불량, 속쓰림, 구역질, 상복부 불쾌감 및 동통 등의 소화기증상으로 내원하여 상부소화기 내시경을 시행하여 조직학적 검사, 신속요소분해효소검사(CLO test) 및  $^{13}\text{C}$ -요소호기검사에서 *H. pylori* 감염 양성인 위염 환자중에서 연구목적과 내용에 대해 충분히 설명을 듣고 동의한 자를 대상으로 하였다. 이전에 *H. pylori* 재균 치료를 받았거나 최근 1개월내에 비스테로이드성 소염진통제, 스테로이드제제 혹은 항생제를 복용한 사람, 소화성 궤양, 신부전, 간경변, 심각한 심혈관계 및 폐질환이 있거나 위절제술의 기왕력이 있는 환자 그리고 임신부, 수유부, 연구과정 중 적절한 피임을 할 수 없는 가임 여성은 제외하였다.

### 시험기간

2001년 8월부터 2001년 12월까지 연구를 수행하였다.

### 재료

본 연구에서 사용한 계란은 대구한의대학교에서 *H. Pylori* 항원을 멸균된 PBS(approximately  $2 \times 10$  organism per mL)에 405 nm OD 1로 맞추어 부유시키고, 동량의 freund's complete adjuvant(Sigma Co., USA)와 유상으로 혼합한 것을 경상북도 축산기술연구소에서 사육되고 있는 아라카나종을 대상으로 양다리의 근육 내에 0.5 mL씩 각각 1차 주사하고, Booster 면역은 처음 주사 후 2주 간격으로 총 3회 실시하여 anti-*H. pylori* 항체 함유 계란을 생산하였다. 추가 접종에 사용된 면역증강제는 Freund's incomplete adjuvant(Sigma Co., USA)를 사용하였다. 이렇게 얻어진 계란은 4°C에 보관하여 본 실험에 사용하였다. 계란으로부터 IgY부분 정제는 Hatta등의 방법에 준해서 실시하였다(13). 즉 면역된 계란으로부터 난황을 분리하여 생리식염수로 2배 희석한 다음 난황의 lipoprotein을 제거하기 위하여 희석액 2배의 0.15%  $\lambda$ -carrageenan(Sigma Co., USA) 용액을 혼합하고 실온에 30분간 방치하였다. 혼합물을 10,000×g로 15분간 원심분리한 후, 상청액을 filter paper No. 2(Advantec Toyo)로 여과한 것을 동결건조하여 사용하였다. 기존 항생제와 IgY가 함유된 계란의 병합치료 효과를 알아보기 위해 클라리스로마이

신 1.0 g, 아목사실린 2.0 g, 오메프라졸 40 mg를 하루 두 번에 나누어 식후 복용토록 하였으며 2주간 투여하였다. 또한 IgY 만 따로 분리정제한 것을 매일 2 g씩(아침 1 g, 저녁 1 g) 식전에 한달간 먹도록 하였다.

### *H. pylori* 감염의 평가

위내시경 직시하에서 전정부에서 3개, 체부에서 2개씩 생검표본을 채취하여 전정부 2개와 체부 2개는 조직학적 검사에 사용하고 전정부에서 얻은 다른 1개는 신속요소분해검사(CLO test)에 사용하였다. 별도로 치료전후에 Urea breath test를 실시하였다. *H. pylori* 감염은 조직학적 검사, 신속요소분해검사 또는 urea breath test 중 어느 하나라도 양성이나오면 감염으로 판정하였다.

### 검사항목 및 검사방법

**상부소화기내시경검사**: 대상 환자는 모두 상부소화기내시경검사를 시행하기 전에 최소한 10시간이상 금식하였고, 내시경검사의 전처치로 검사 15분전에 cimetropium bromide (Algiron<sup>®</sup>) 5 mg을 근육주사하고, 검사 10분전에 dimethyl polysiloxane(Gascon<sup>®</sup>) 10 mL을 복용시키고, 0.3% benoxinate HCl 10 mL로 인후부의 국소마취를 시행한 후 측와위에서 식도, 위 및 십이지장 내시경검사를 시행하였다.

**신속요소분해검사(CLO test)**: *H. pylori*의 요소분해효소 검출용 시약인 CLO 검사 kit(CLO<sup>TM</sup> Delta West, Bentley, Australia)를 사용하여 신속 요소분해효소검사를 시행하였다. 내시경검사 전에 CLO 검사 kit가 노란색인지 확인한 뒤 검사 kit를 30~40°C 정도의 따뜻한 장소에 보관한 후 사용하거나 검사자의 주머니에 넣어 따뜻하게 한 후 사용하였다. 위전정부 조직을 내시경 직시하 검사 조직생검으로 얻은 후 18 게이지 주사기 바늘을 이용하여 CLO 검사 겔 안으로 밀어 넣은 다음 30~40°C 정도의 따뜻한 곳에서 3시간 동안 방치하고 다시 실온에서 21시간 둔 후 결과를 판정하였다. 24시간 후에도 CLO 검사 겔이 노란색을 유지하면 *H. pylori* 음성으로 판정하였고, 생검 조직절편의 주위에 넓게 퍼진 분홍빛 띠가 관찰되거나 겔이 점차 진한 오렌지색으로 바뀌면서 자홍색으로 관찰되면 *H. pylori* 양성으로 판정하였다.

**$^{13}\text{C}$ -요소호기검사(urea breath test)**: 4시간 이상 금식 후 검사 시작 시 먼저 4초간 정상시의 호흡으로 날숨을 뚜껑이 있는 시험관에 불어넣고 즉시 마개를 하고, 1분 동안  $^{13}\text{C}$ -요소분말 75 mg(HELIKIT<sup>TM</sup>, Isotechnika Inc, Edmonton, Canada)이 든 용기에 물 75 mL를 가하여 잘 녹인 후 용액을 완전히 마시고, 구강 내에  $^{13}\text{C}$ 가 남아 있지 않도록 물로 세정을 한 후 30분 동안 가만히 앉아있다가 30분 후에 다시 날숨을 채취하여 채취한 총 2개의 검체를 동위원소질량분석기(Mass spectrometry; AP2003, Analytical Precision Limited, Cheshire, UK)에 장착하고 분석하여 그 비율의 변화에 근거하여 *H. pylori* 감염 여부를 진단하였다. *H. pylori*가 위 내에 존재하면 요소분해효소에 의해서 표지된 요소는 암모니아

와 이산화탄소로 분해되어 호기 중에 나타나게 되며 세균 요소분해효소가 존재하면 이산화 탄소의 비( $^{13}\text{CO}_2/^{12}\text{CO}_2$ )가 의미있게 변화한다. DOB30은 0분(기저치)과 30분값(측정치) 사이의 절대치로 결정하였고 이 값이 4% 이상으로 증가되면 양성으로 판정하여 *H. pylori*에 감염된 것으로 하였다. 모든 환자에서 치료전후  $^{13}\text{C}$ -요소호기검사를 시행하였다.

**조직학적 검사:** 위내시경 검사로 채취한 조직절편을 10% 중성 포르말린에 고정한 후 파라핀에 포매하여 4  $\mu\text{m}$ 의 두께로 3~4개의 연속 절편을 만든 후 통상적인 방법으로 H & E 염색과 항-*Helicobacter pylori* 다클론 항체를 이용한 면역화학 염색을 시행하여 *Helicobacter pylori* 감염여부를 판정하였다.

IgY 함유 계란 투여군에서 치료전, 후 조직학적 변화를 평가하기 해 조직학적 위염 정도, 위축성 변화, 장상피화생의 유무 및 *H. pylori*의 군체 밀도를 updated Sydney system에 의거하여 판정하였다. 급성 염증의 지표로서 점막 고유층, 소와(foveola) 및 표층 상피에 있는 중성구의 침윤 정도를 normal, mild, moderate, marked로 등급을 나누고 각각을 0, 1, 2 및 3으로 점수화 하였다. 만성 염증의 치료로서는 점막 고유층의 림프구 및 형질세포의 침윤 정도를 역시 같은 방법으로 0에서 3까지 등급화하여 치료전, 후 조직학적 위염 정도의 변화를 비교하였다.

**H. pylori** 제균치료

*H. pylori* 양성인 환자를 임의로 IgY 함유 계란 투여군(17명), 항생제 투여군(17명), 항생제와 IgY 함유 계란 병합투여군(16명) 및 IgY 정제 투여군(13명)으로 나누고 다음과 같은 방법으로 항생제 및 계란을 투여하였다.

**항생제 및 IgY 함유 계란 투여방법**

**IgY 함유 계란 단독투여군(17명):** IgY가 함유된 계란을 매일 2개씩(아침 식전 1개, 저녁 식전 1개) 날 것으로 2주간 먹도록 하였다.

**항생제 단독투여군(17명):** 클라리스로마이신 1.0 g, 아목사실린 2.0 g, 오메프라졸 40 mg을 하루 두 번에 나누어 식후 복용하였고 2주간 투여하였다.

**항생제와 IgY 함유 계란 병합투여군(16명):** 클라리스로마이신 1.0 g, 아목사실린 2.0 g, 오메프라졸 40 mg를 하루 두 번에 나누어 식후 2주간 복용하고 아울러 동일기간에 IgY가 함유된 계란을 매일 2개씩(아침 식전 1개, 저녁 식전 1개) 날 것으로 2주간 먹도록 하였다.

**IgY 정제 단독투여군(13명):** IgY만 따로 분리정제한 것을 매일 2 g씩(아침 1 g, 저녁 1 g) 식전에 한달간 먹도록 하였다.

**H. pylori** 제균여부 판정

치료종료후  $^{13}\text{C}$ -요소호기검사를 시행하거나 추적 상부소화기 내시경검사가 가능한 경우 조직학적 검사와 신속요소분해효소검사를 시행하여 *H. pylori* 제균여부를 판정하였다.

$^{13}\text{C}$ -요소호기검사에서 음성이거나 조직학적 검사와 신속요소분해효소검사에서 둘다 음성으로 나올 경우 *H. pylori*가 박멸되었다고 판정하였다.

**통계분석**

통계분석은 SPSS 10.0 program을 이용하여 paired t-test, Wilcoxon signed rank test, chi-square 및 Fisher exact test를 실시하였고 유의성은  $p < 0.05$ 로 하였다.

**결 과**

**대상 환자의 임상적 특성**

2001년 8월부터 12월까지 총 63명을 대상으로 하였는데 연령범위는 20~43세이었고 이 가운데 남자가 49명, 여자가 14명이었다. 무작위 배정을 시행하여 IgY 함유 계란 투여군에 17명, 항생제 투여군에 17명, 항생제와 IgY 함유 계란 병합투여군에 16명, IgY 정제 투여군에 13명이 배정되었으며 각 군의 평균 연령 및 성별, 위내시경 검사 소견에는 유의한 차이가 없었다(Table 1).

**H. pylori** 박멸률

*H. pylori* 박멸률은 IgY 함유 계란 투여군이 17예 중 0예로 0%였고, 항생제 투여군에서는 17예 중 15예로 88%였으며, 항생제와 IgY 함유 계란 병합투여군에서는 16예 중 15예로 94%로 나타났고 IgY 정제 투여군에서는 13예 중 0예로 0%이었다. 박멸률은 항생제와 IgY 함유 계란 병합투여군에서 항생제 단독투여군에 비해 높았으나 유의성은 없었다(Table 2). 이결과로 보아 IgY 함유 계란 단독투여만으로 *H. pylori* 박멸이 어려울 것으로 판단되지만 *H. pylori* 기준치료인 항

**Table 1. Patient's characteristics**

Group	IgY	OAC	OAC with IgY	IgY <sup>1)</sup>
No. of patients	17	17	16	13
Age (yr) mean range	29.4±5.3	30.0±5.0	31.0±6.6	30.0±4.7
	20~39	23~38	21~43	21~38
Sex (male/female)	13/3	12/5	13/4	11/2
Endoscopic diagnosis				
Erythema	13	15	15	11
Erosion	2	2	1	1
Others	1	0	1	0

<sup>1)</sup>IgY: Lyophilized IgY group.

**Table 2. Eradication rate of H. pylori**

Group	IgY	OAC	OAC with IgY	IgY <sup>1)</sup>
No. of patients	17	17	16	13
Eradication rate (%)				
1 week treatment	0 (0%)	12 (70%)	15 (94%)	0 (0%)
2 weeks treatment	0 (0%)	15 (88%)	15 (94%)	0 (0%)
1 month treatment				0 (0%)

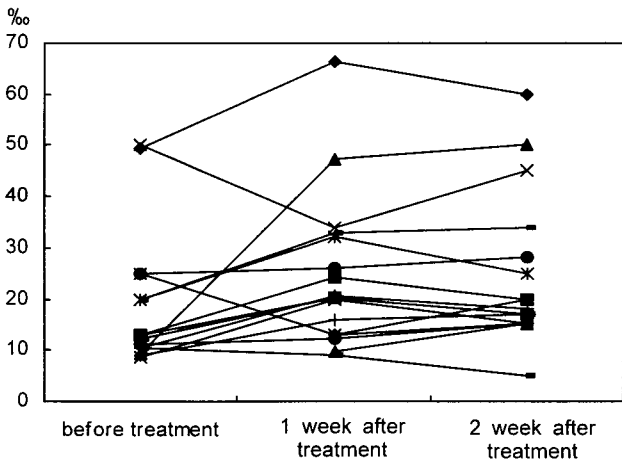
<sup>1)</sup>IgY: Lyophilized IgY group.

생제에 IgY 함유 계란을 병합해서 투여할 경우 *H. pylori* 박멸률을 높일 수 있을 것으로 기대되며 향후 보다 많은 대상으로 한 추가연구가 필요할 것으로 사료된다.

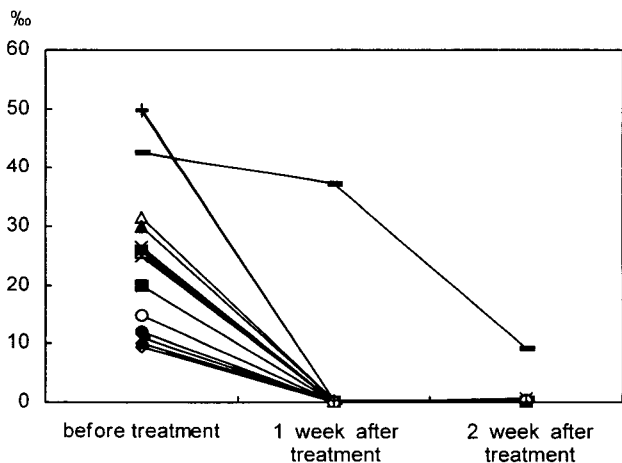
**<sup>13</sup>CO<sub>2</sub>농도 변화(Δ<sup>13</sup>CO<sub>2</sub>)**

IgY 함유 계란 투여군에서 17예 중 1예가 치료전 Δ<sup>13</sup>CO<sub>2</sub>이 10.5에서 치료후 4.9로 감소하는 경향을 보였지만 나머지 16예 모두 치료전, 후 변함이 없었다(Fig. 1). 항생제와 IgY 함유 계란 병합투여군에서 치료 1주째 16예 중 15예에서 Δ<sup>13</sup>CO<sub>2</sub>이 모두 4이하로 치료전보다 유의하게 감소하였으며 (p<0.05), 나머지 1예도 치료 1주와 2주째 Δ<sup>13</sup>CO<sub>2</sub>이 치료전에 비해 감소하는 경향을 보였다(Fig. 2). 이 결과로 보아 기존 항생제 사용보다 효과가 높은 것으로 사료된다.

IgY 함유 계란 투여군에서 치료전, 후 조직학적 변화  
**급성 염증 활성도**: 위전정부의 급성 염증 활성도가 치료



**Fig. 1.** Δ<sup>13</sup>CO<sub>2</sub> before and after treatment in IgY group. Δ<sup>13</sup>CO<sub>2</sub> at 2 weeks after treatment in one patient of IgY group was decreased. But that was not changed in the other patients.



**Fig. 2.** Δ<sup>13</sup>CO<sub>2</sub> before and after treatment in OAC with IgY group. Δ<sup>13</sup>CO<sub>2</sub> at 1 week after treatment in 15 patients of OAC with IgY group was significantly lower than pretreatment level (p<0.05), and Δ<sup>13</sup>CO<sub>2</sub> at 1 week and 2 week after treatment was decreased in the other patient.

전 2.4±0.5, 치료후 2.0±0.6으로 치료후 활성도가 유의하게 감소되었다 (p<0.01)(Fig. 3, 4). 위체부의 급성 염증 활성도는 치료후 0.9±0.9로 치료전 1.0±0.7에 비해 감소되었지만 유의성은 없었다(Table 3).

**만성 염증 활성도**: 위전정부의 만성 염증 활성도가 치료전 2.8±0.3, 치료후 2.7±0.4로 치료후 활성도가 감소되었지만 유의성은 없었다. 위체부의 만성 염증 활성도는 치료후 1.7±0.6으로 치료전 1.9±0.9에 비해 감소되었지만 유의성은 없었다(Table 3).

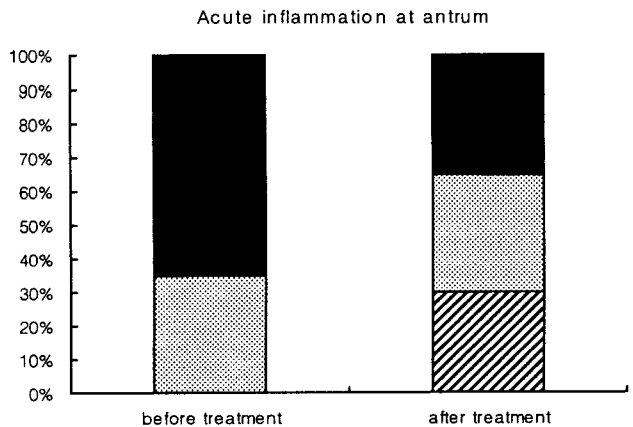
**장상피화생 및 위점막 위축**: 대상환자 1예에서만 치료전 위전정부에 경도의 장상피화생이 관찰되었으며 치료후 변화가 없었다. 위점막 위축은 대상환자 모두에서 치료전, 후 관찰되지 않았다. 이는 대상환자가 모두 젊은 연령층이었기 때문으로 사료된다(Table 3).

**H. pylori의 균체 밀도**: 위전정부의 *H. pylori*의 균체 밀도가 치료전 2.9±0.2, 치료후 2.6±0.6으로 치료후 *H. pylori*

**Table 3.** Histologic change by updated sydney system in IgY group

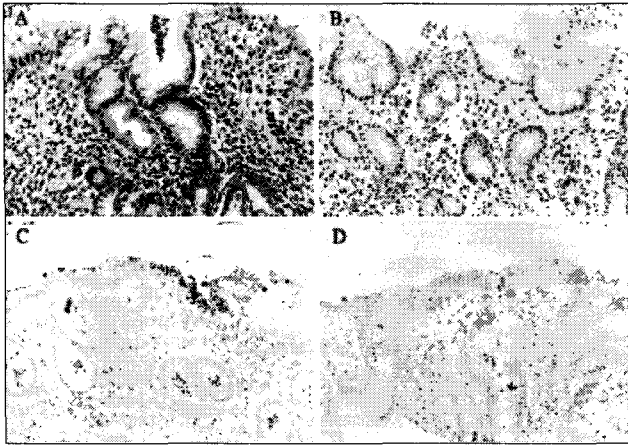
Group	Pre-treatment	Post-treatment
<b>Antrum</b>		
Acute inflammation activity	2.4±0.5	2.0±0.6**
Chronic inflammation activity	2.8±0.3	2.7±0.4
Intestinal metaplasia	0.0±0.0	0.0±0.0
Gastric atrophy	0.0±0.0	0.0±0.0
<i>H. pylori</i> density	2.9±0.2	2.6±0.6*
<b>Body</b>		
Acute inflammation activity	1.0±0.7	0.9±0.9
Chronic inflammation activity	1.9±0.9	1.7±0.6
Intestinal metaplasia	0.0±0.0	0.0±0.0
Gastric atrophy	0.0±0.0	0.0±0.0
<i>H. pylori</i> density	2.0±0.7	1.9±0.6

\*p<0.05, \*\*p<0.01.



**Fig. 3.** Acute inflammation at antrum before and after treatment in IgY group.

Acute inflammation activity at antrum was significantly decreased after 2 weeks treatment (p<0.01).  
 ■ severe, □ moderate, ▨ mild.



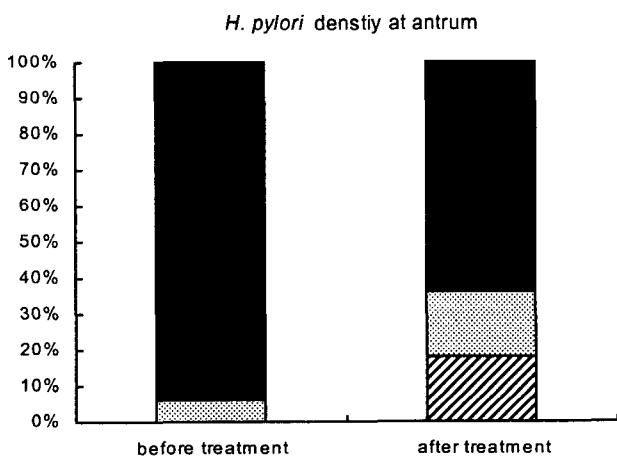
**Fig. 4. Grade of inflammatory response (A, B) and density of *H. pylori* colonization (C, D) according to treatment in IgY group.**  
A few gastric tissue samples show more decreased grade of inflammatory reaction and density of *H. pylori* colonization after treatment (B, D) when compared with those before treatment (A, C). Magnification; A~D, ×200.

의 균체 밀도가 유의하게 감소되었다( $p < 0.05$ )(Fig. 5, 6). 위체부의 *H. pylori*의 균체 밀도는 치료후  $1.9 \pm 0.6$ 으로 치료전  $2.0 \pm 0.7$ 에 비해 감소하였지만 유의성은 없었다(Table 3).

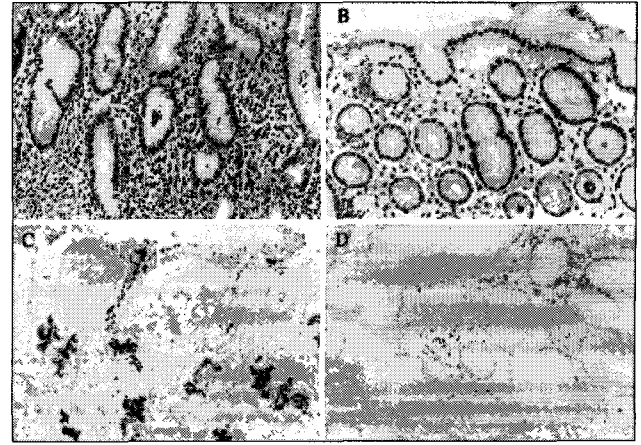
**IgY 정제 투여군에서 치료전, 후 조직학적 변화**

**급성 염증 활성도:** 위전정부의 급성 염증 활성도가 치료전  $2.7 \pm 0.4$ , 치료후  $2.0 \pm 0.7$ 로 치료후 활성도가 유의하게 감소되었다( $p < 0.01$ )(Fig. 7, 8). 위체부의 급성 염증 활성도는 치료후  $1.8 \pm 0.6$ 로 치료전  $2.0 \pm 0.5$ 에 비해 감소되었지만 유의성은 없었다(Table 4).

**만성 염증 활성도:** 위전정부의 만성 염증 활성도가 치료전  $1.2 \pm 1.0$ , 치료후  $1.1 \pm 1.1$ 로 치료후 활성도가 감소되었지만 유의성은 없었다. 위체부의 만성 염증 활성도는 치료후  $2.3 \pm 0.9$



**Fig. 5. *H. pylori* density at antrum before and after treatment in IgY group.**  
*H. pylori* density at antrum was significantly decreased after 2 weeks treatment ( $p < 0.05$ ).  
■ severe, □ moderate, ▨ mild.

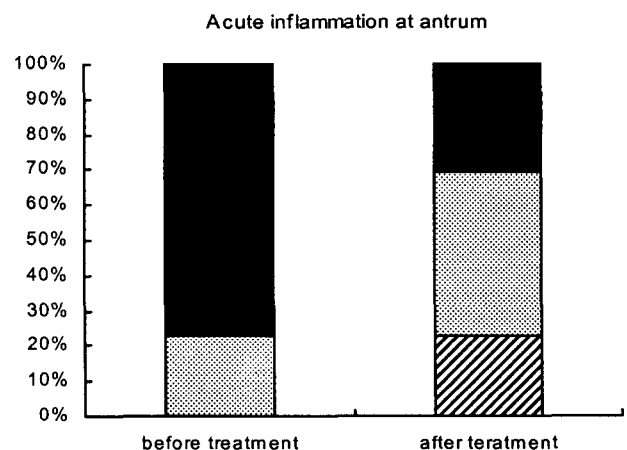


**Fig. 6. Grade of inflammatory response (A, B) and density of *H. pylori* colonization (C, D) according to treatment in OAC with IgY group.**  
Posttreatment gastric tissue sample (B, D) displays markedly decreased grade of inflammatory reaction and no *H. pylori* colonization in comparison with those before treatment (A, C). Magnification; A~D, ×200.

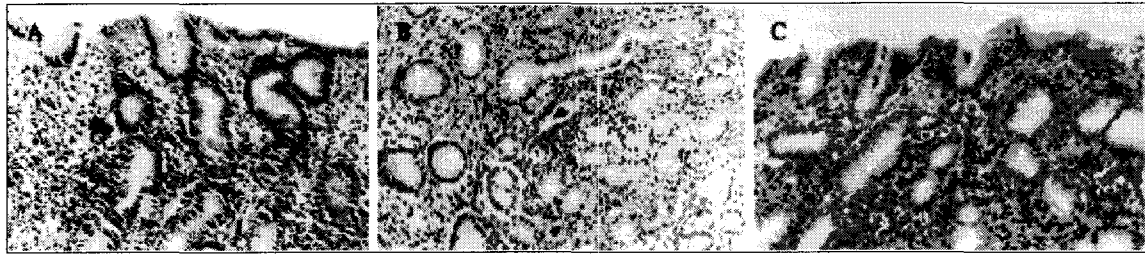
**Table 4. Histologic change by updated sydney system in lyophilized IgY group**

Group	Pre-treatment	Post-treatment
<b>Antrum</b>		
Acute inflammation activity	$2.7 \pm 0.4$	$2.0 \pm 0.7^{**}$
Chronic inflammation activity	$1.2 \pm 1.0$	$1.1 \pm 1.1$
Intestinal metaplasia	$0.0 \pm 0.0$	$0.0 \pm 0.0$
Gastric atrophy	$0.0 \pm 0.0$	$0.0 \pm 0.0$
<i>H. pylori</i> density	$2.9 \pm 0.2$	$2.3 \pm 0.9^*$
<b>Body</b>		
Acute inflammation activity	$2.0 \pm 0.5$	$1.8 \pm 0.6$
Chronic inflammation activity	$2.9 \pm 0.2$	$2.3 \pm 0.9$
Intestinal metaplasia	$0.0 \pm 0.0$	$0.0 \pm 0.0$
Gastric atrophy	$0.0 \pm 0.0$	$0.0 \pm 0.0$
<i>H. pylori</i> density	$2.0 \pm 0.7$	$1.9 \pm 0.6$

\* $p < 0.05$ , \*\* $p < 0.01$ .



**Fig. 7. Acute inflammation at antrum before and after treatment in lyophilized IgY group.**  
Acute inflammation activity at antrum was significantly decreased after 1 month treatment ( $p < 0.01$ ).  
■ severe, □ moderate, ▨ mild.



**Fig. 8. Inflammatory reaction before and after lyophilized IgY intake.** Change of inflammatory reaction before (A) and after lyophilized IgY intake (B, C). Degree of gastritis activity is markedly decreased in the administration of lyophilized IgY for 30 days (C) compared with that of 10 days intake (B) and preintake (A). There is no significant change of degree of chronic inflammation before and after lyophilized IgY intake. Magnification: A~C, ×200.

로 치료전  $2.9 \pm 0.2$ 에 비해 감소되었지만 유의성은 없었다 (Table 4).

**장상피화생 및 위점막 위축:** 대상환자 1예에서만 치료 전 위전정부에 경도의 장상피화생이 관찰되었으며 치료후 정상으로 호전되었다. 위점막 위축은 대상환자 모두에서 치료전, 후 관찰되지 않았다. 이는 대상환자가 모두 젊은 연령층이었기 때문으로 사료된다 (Table 4).

**H. pylori의 균체 밀도:** 위전정부의 H. pylori의 균체 밀

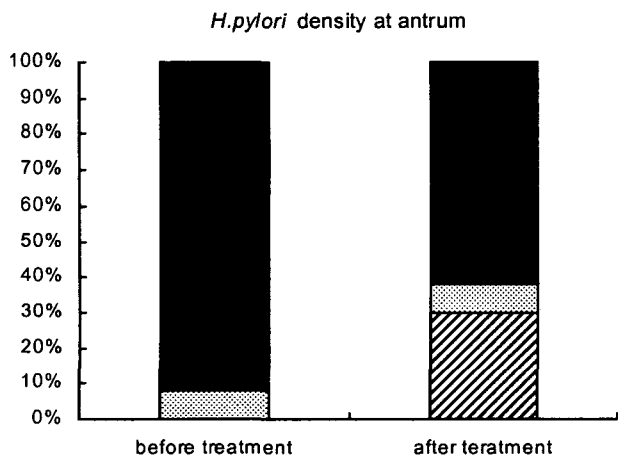
도가 치료전  $2.9 \pm 0.2$ , 치료후  $2.3 \pm 0.9$ 으로 치료후 H. pylori의 균체 밀도가 유의하게 감소되었다 ( $p < 0.05$ ) (Fig. 9, 10). 위체부의 H. pylori의 균체 밀도는 치료후  $1.9 \pm 0.6$ 으로 치료전  $2.0 \pm 0.7$ 에 비해 감소하였지만 유의성은 없었다 (Table 4).

**고 찰**

본 연구에서 사용한 다기능성 계란은 위염치료 및 예방기능의 다량의 IgY가 포함되고, 저콜레스테롤 그리고 DHA를 많이 함유하는 3가지 기능을 의미한다. IgY는 Immunoglobulin Yolk의 Head 분자이며, Immunoglobulin(면역항체)와 Yolk(조류의 알)의 합성어로 “면역난황”을 의미한다. 계란의 항체인 IgY는 닭의 모자면역체계로 닭의 항체를 계란으로 이동시켜 병아리의 초기방어에 중요한 역할을 하게 된다. 이 항체를 계란의 난황(Yolk)에서 유래되었다 하여 IgY(Immunoglobulin Yolk)라고 한다. 사람에서는 5가지의 IgG, IgA, IgM, IgD 및 IgE가 존재하지만 IgY는 없다.

현재 IgY 응용범위는 축산분야, 식품산업소재, 연구 및 진단용 Kit를 비롯하여 Rota 바이러스에 의한 설사치료와 충치치료제 등의 의약품 소재로 다양하게 활용할 수 있으리라 본다(14,15).


본 연구에서 시도한 새로운 치료법은 IgY가 포함된 다기능성 계란과 정제된 IgY를 섭취하는 것이었고 그 결과 위점막의 전정부에서 급성 염증 활성도의 호전과 H. pylori의 조밀도의 감소를 볼 수 있었다. 이러한 결과는 IgY가 함유된



**Fig. 9. H. pylori density at antrum before and after treatment in lyophilized IgY group.**

H. pylori density at antrum was significantly decreased after 1 month treatment ( $p < 0.05$ ).

■ severe, □ moderate, ▨ mild.



**Fig. 10. Immunohistochemical staining of H. pylori in lyophilized IgY group.** Change of H. pylori colonization before (A) and after lyophilized IgY intake (B, C). Density of H. pylori colonization is markedly decreased in the administration of lyophilized IgY for 30 days (C) compared with that of 10 days intake (B) and preintake (A). Magnification: A~C, ×200.

계란이 인체에서 *H. pylori* 증식에 대한 억제효과가 있음을 시사한다. 또한 *H. pylori* 박멸률이 항생제와 병용하였을 때 유의성은 없었지만 항생제 단독 투여했을 때보다 높게 나타났다. 치료 1주째 이미 94%의 *H. pylori* 박멸률을 보여서 기존 치료기간을 단축시킬 수 있음을 보여준다. 그러나 IgY 단독투여로 *H. pylori*가 박멸된 경우가 없었기 때문에 제균을 위한 단일치료법으로 사용하기는 어려울 것으로 판단된다. 아울러 향후 IgY의 항 *H. pylori* 효과에 대한 구체적인 기전을 밝혀야 하겠고 보다 많은 대상으로 한 추가연구가 필요할 것이다.

결론적으로 IgY가 함유된 다기능성 계란은 위염 환자에서 *H. pylori*에 대한 억제효과가 있으며 *H. pylori* 표준치료에 보조적인 요법으로 사용할 수 있을 것으로 사료된다.

요 약

면역물질인 IgY가 함유된 다기능성 계란 섭취로 인체에서 *H. pylori* 제균 치료에 어떠한 효과를 나타내는지 알아보고자 *H. pylori* 양성인 위염 환자 63명을 대상으로 임의로 IgY 함유 계란 투여군(17명), 항생제 투여군(17명) 및 항생제와 IgY 함유 계란 병합투여군(16명)으로 나누고 2주간 치료하였고 IgY 정제투여군(13명)은 1개월간 치료하였다. 치료후 *H. pylori* 박멸률, <sup>13</sup>CO<sub>2</sub> 변화율( $\Delta^{13}CO_2$ ) 및 updated sydney system에 따른 *H. pylori* 균체 밀도, 급만성 염증 활성도, 장상피화생을 비롯한 위축도 등의 조직학적 변화에 대한 시험결과는 다음과 같다. IgY 함유 계란 투여군, 항생제 투여군, 항생제와 IgY 함유 계란 병합투여군 및 IgY 정제 투여군에서 *H. pylori* 박멸률은 각각 0%, 88%, 94% 및 0%로 IgY 함유 계란을 항생제와 병합투여했을 때 항생제만 투여할 때보다 *H. pylori* 박멸률이 높게 나타났지만 유의성은 없었다. IgY 함유 계란 투여군 17명중 1명이  $\Delta^{13}CO_2$ 이 감소하는 경향을 보였지만 나머지는 변함이 없었다. 항생제와 IgY 함유 계란 병합투여군 16명중 15명에서 치료 1주째  $\Delta^{13}CO_2$ 이 모두 4이하로 치료전보다 유의하게 감소하였으며(p<0.05), 나머지 1명도 치료 1주와 2주째  $\Delta^{13}CO_2$ 이 치료전에 비해 감소하는 경향을 보였다. IgY 함유 계란 투여군과 IgY 정제 투여군에서 위전정부의 급성 염증 활성도가 유의하게 감소하였다(p<0.01). IgY 함유 계란 투여군과 IgY 정제 투여군에서 위전정부의 *H. pylori* 균체 밀도가 유의하게 감소하였다(p<0.05). IgY 정제 투여군에서 위체부의 만성 염증 활성도가 감소하는 경향을 보였다. IgY 함유 계란 투여군에서 위전정부 및 위체부의 장상피화생과 위축도는 치료전후 변화가 없었다. IgY 정제 투여군의 1예에서만 치료전 위전정부에 경도의 장상피화생이 관찰되었으며 치료후 정상으로 호전되었다. 위점막 위축은 대상환자 모두에서 치료전후 변화가 없었다.

감사의 글

본 논문은 대구한의대학교 기린연구비와 경상북도 축산기술연구소 연구지원금에 의하여 지원되었으며 이에 감사드립니다.

문 헌

- Owen RJ. 1998. *Helicobacter pylori*-species classification and identification. *Br Med Bull* 54: 17-30.
- Warren JR, Marshall B. 1983. Unidentified curved bacilli on gastric epithelium in active chronic gastritis. *Lancet* 1: 1273-1275.
- Hunt RH. 1996. Eradication of *Helicobacter pylori* infection. *Am J Med* 100(5A): 42S-50S.
- Rhee KH, Youn HS. 1990. Prevalence of *Helicobacter pylori* infection in Korea. *J Korean Soc Microbiol* 25: 475-490.
- Laheij RJ, Rossum LG, Jansen JB, Straatman H, Verbeek AL. 1999. Evaluation of treatment regimens to cure *Helicobacter pylori* infection: a meta-analysis. *Aliment Pharmacol Ther* 13: 857-864.
- Chiba N, Rao BV, Rademaker JW, Hunt RH. 1992. Meta-analysis of the efficacy of antibiotic therapy in eradicating *Helicobacter pylori*. *Am J Gastroenterol* 87: 1716-1717.
- Kim N, Lim SH, Lee KH, Jung HC, Song IS, Kim CY. 1998. *Helicobacter pylori* reinfection rate and duodenal ulcer recurrence in Korea. *J Clin Gastroenterol* 27: 321-326.
- Opekun AR, El-Zaimaity HM, Osato MS, Gilger MA, Malaty HM, Terry M, Heaton DR, Graham DY. 1999. Novel therapies for *Helicobacter pylori* infection. *Aliment Pharmacol Ther* 13: 35-42.
- Mysore JV, Wigginton T, Simon PM, Zopf D, Heman-Ackah LM, Dubois A. 1999. Treatment of *Helicobacter pylori* infection in rhesus monkeys using a novel antiadhesion compound. *Gastroenterology* 117: 1316-1325.
- Aiba Y, Suzuki N, Kabir AM, Takagi A, Koga Y. 1998. Lactic acid-mediated suppression of *Helicobacter pylori* by the oral administration of *Lactobacillus salivarius* as a probiotic in a gnotobiotic murine model. *Am J Gastroenterol* 93: 2097-2101.
- Coconnier MH, Lievin V, Hemery E, Servin AL. 1998. Antagonistic activity against *Helicobacter* infection in vitro and in vivo by the human *Lactobacillus acidophilus* strain LB. *Appl Environ Microbiol* 64: 4573-4580.
- Daroch F, Hoeneisen M, Gonzalez CL, Kawaguchi F, Salgado F, Solar H, Garcia A. 2001. In vitro antibacterial activity of Chilean red wines against *Helicobacter pylori*. *Microbios* 104: 79-85.
- Hatta H, Kim M, Yamamoto T. 1990. A novel isolation method for hen egg yolk antibody, IgY. *Agirc Biol Chem* 54: 2531-2535.
- Yolken RH, Leister F, Wee SB, Miskuff R, Vonderfecht S. 1988. Antibodies to rotaviruses in chickens' eggs: a potential source of antiviral immunoglobulins suitable for human consumption. *Pediatrics* 81: 291-295.
- Otake S, Nishihara Y, Makimura M, Hatta H, Kim M, Yamamoto T, Hirasawa M. 1991. Protection of rats against dental caries by passive immunization with hen-egg-yolk antibody (IgY). *J Dent Res* 70: 162-166.

(2003년 3월 7일 접수; 2003년 10월 28일 채택)