

X-ray microtomography를 이용한 치아의 3차원 재구성

신 동 훈*

단국대학교 치과대학 치과보존학교실

ABSTRACT

THREE DIMENSIONAL RECONSTRUCTION OF TEETH USING X-RAY MICROTOMOGRAPHY

Dong-Hoon Shin*

Department of Conservative Dentistry, School of Dentistry, DanKook University

Complete understanding of the exterior and interior structure of the tooth would be prerequisite to the successful clinical results, especially in the restorative and endodontic treatment.

Although three dimensional reconstruction method using x ray microtomography could not be used in clinical cases, it may be the best way to reconstruct the morphologic characteristics of the tooth structure in detail without destructing the tooth itself. This study was done to three dimensionally reconstruct every teeth in the arch in order to increase the understanding about the endodontic treatment and to promote the effective restorative treatment by upgrading the knowledge of the tooth morphology.

After placing tooth between the microfocus x ray tube and the image intensifier to obtain two dimensional images of each level, scanning was done under the condition of 80 keV, 100 μA, 16.8 magnification with the spot size of 8 μm. Cross section pixel size of 16.28 μm and 48.83 cross section to cross section distance were also used.

From the results of this study, precise three dimensional reconstructed images of every teeth could be obtained. Furthermore, it was possible to see image that showed interested area only, for example, enamel portion only, pulp and dentin area without enamel structure, pulp only, combination image of enamel and pulp, etc.

It was also possible to see transparent image without some part of tooth structure. This image might be used as a guide when restoring and preparing the full and partial crown by showing the positional and morphological relationship between the pulp and the outer tooth structure.

Another profit may be related with the fact that it would promote the understanding of the interior structure by making observation of the auto rotating image of .AVI file from the various direction possible.

Key words : Macromorphology, X ray microtomography, Three dimensional reconstruction, Restorative treatment, Endodontic treatment

I. 서 론

협치의 치의학은 치주치료, 근관치료, 수복치료와 관련된 학문이라 해도 과언이 아닐 것이다. 이러한 학문들은 치아

의 외형 및 내부 구조에 대한 이해가 선행되어야만 의도했던 올바른 결과를 얻을 수 있는 것이다.

치아 및 근관계의 구조에 관한 많은 연구들이 행해졌지만, 기존 연구들은 방사선학적 검사¹⁾, 연속적인 절단면을 이용

*본 연구는 한국과학재단 목적기초연구(R05 2002 000 00102 0) 지원으로 수행되었음.

한 2차원적 검사²⁾, 탈회, 탈수 후 methyl salicylate에 넣는 투명 표본 제작법³⁾, 근관계에 레진을 주입하고 치질을 없애는 resin cast 형성법⁴⁾ 등을 이용했으나, 이러한 방법들은 치아의 손상을 가져올 뿐만 아니라 단지 2차원적인 정보만을 제공하므로 치아의 외면과 내면의 형태학적 특성을 정확하게 이해하기 어렵다는 문제점을 안고 있다. 이에 치아의 구조를 3차원으로 재구성하는 방법이 고안되었으며 일련의 절단면을 3차원으로 집적시키는 방법과 x ray microtomography를 이용한 방법을 들 수 있다.

절단면을 이용한 연구로는 Hirano와 Aoba⁵⁾가 대구치의 열구부와 우식부를 평가하기 위해 치아 절단면들의 외형을 디지털화하여 3차원으로 재구성한 바 있으며, 국내에서는 정과 신⁶⁾이 C자형 치근의 형태를 연마면을 이용한 방법으로 연구한 바 있다. 그러나 이 방법은 절단에 따른 치질 소실 등에 의해 제한된 정보만을 얻을 수 있다는 단점을 보였다.

X ray microtomography를 이용한 연구는 Elliott와 Dover⁷⁾가 처음으로 골조직의 3차원상을 보고한 이래, Nielsen 등⁸⁾은 산업용 x ray microtomography 시스템을 이용하여 아크릴릭 레진에 매몰한 치아의 근관계를 재구성한 바 있으나 x ray 에너지가 너무 크고 해상도가 떨어진다고 하였고, Dowker 등⁹⁾은 해상도를 40 μm 까지 높은 기기를 이용하여 근관계의 형태와 치료시의 변화를 연구하였다. 또한 Bjorndal 등¹⁰⁾은 픽셀 크기 33 μm , 단면간의 간격을 100 200 μm 으로 하여 5개 대구치의 내부와 외부 형태를 연구한 바 있다. 한편 이 같은 치아 구조 외에도 Lyroutdia 등¹¹⁾은 치수내의 혈관계와 신경조직을 재구성한 바 있으며, Sennerby 등¹²⁾은 임플란트 주위의 골 구조에 대해 단면의 간격을 4.4 11 μm 까지 줄여 연구한 결과, 이러한 방법의 정확도에 대한 평가가 있어야 한다는 지적을 한 바 있다.

입상에서는 Tachibana와 Matsumoto¹³⁾가 의학계에서 사용하는 tomographic scanner를 입상 치의학 분야에 사용할 것을 제안한 이래, 아직도 이러한 방식을 사용하고 있는 하지만, 통상적인 토모그래피의 공간 해상도(spatial resolution)와 단면 두께로는(1 2 mm의 voxel size) 치아 및 근관계의 해부학적 형태를 정확하게 재현하기란 불충분한 실정이다.

본 실험에 사용된 x ray microtomography 시스템을 이용한 방법은 실제 입상에서 사용할 수는 없지만, 치아의 파괴 없이 형태학적 특성을 세밀하고도 정확한 방법으로 재현시켜줄 수 있는 비파괴적 기법이므로, 본 연구에서는 학생들의 입상 전 교육과정에서 치아의 형태에 대한 숙지도를 높여 효율적인 수복 치료의 가능성과 근관 치료에 대한 이해를 증진시키기 위해, 고해상도의 x ray microtomography 시스템으로 치아의 내면과 외면을 정밀하게 3차원 모

형으로 재구성하였다.

II. 연구재료 및 방법

우식 및 수복물이 없는 전전한 치아들로, 상악 및 하악의 편측 치아들을 사용하였으며 치면 잔사를 초음파 scaler로 제거하고 차아염소산 용액에 7일간 보관하여 유기 잔사를 제거하였다. 또한 3차원 재구성상과의 비교를 위해 디지털 영상과 통법의 방사선 사진상을 채득하였다. 측정기기로는 데스크탑형의 x ray micro CT scanner (SkyScan 1072, SkyScan b.v.b.a., Aartselaar, Belgium)를 사용하였다. 이 기기의 구성요소는, 8 μm spot size의 microfocus sealed X ray tube (Hamamatsu Photonics K. K., Hamamatsu City, Japan)와 평행이동을 담당하는 두 개의 축과 회전을 담당하는 하나의 축을 가진 precision object manipulator 및 x ray CCD camera (scintillator, fiber optic과 CCD camera)로 되어 있다.

각 단면의 2차원상을 얻기 위해 치아를 microfocus x ray tube와 image intensifier 사이에 위치시켜 80 keV, 100 μA , 16.8 배율과 8 μm spot size의 조건으로 주사하여, 16.28 μm 의 단면 픽셀 크기와 48.83 μm 의 단면간 거리로 스캐닝하였다. 실제 본 기기의 이론적인 해상도는 5 μm 정도이지만, 실제 해상도는 다양한 요인에 의해 좌우되며, 특히 스캐닝 조건에 의한 noise level에 의해 영향을 받기 때문에 본 연구에서는 약 50 μm 정도의 해상도를 채택하였다.

Microtomography 이용시, 각각의 스캐닝 과정은 2 단계로 이루어진다. 즉 180도 회전하면서 정보를 얻는 동안 수많은 2차원 디지털 투영상(projections)이 컴퓨터 메모리에 보내지며, 이렇게 입력된 투영상은 장축을 따라 알려진 위치에서 시편을 횡단하는 새로운 2차원 영상(단면상)들로 변환된다. 비록 각각의 횡단면은 여전히 2차원 영상이지만, 상을 이루는 각각의 점(point)은 모든 3차원 공간 좌표에 상응하는 알려진 위치의 감쇠계수(attenuation coefficient)에 해당하는 것이다. 또한 각각의 단면은 동일한 두께를 갖고 있기 때문에, 이러한 일련의 단면상을 쌓아 올리면 진정한 3차원 체적을 띤 영상이 되는 것이며, 이때의 영상을 이루는 점들을 'voxels'라고 칭한다¹⁴⁾.

이후 3D DOCTOR(Able Software Co., Lexington, MA, U.S.A.) 프로그램을 이용하여 하나의 치아에서 얻어진 일련의 단면상들을 모아 .lst 파일로 저장한 다음, 범람질, 상아질, 치수의 경계선을 각기 다른 색으로 표시하여 .prj 파일로 저장한다. X, Y voxel resolution을 각기 1로 하고 단면 두께를 나타내는 Z 수준의 resolution을 48.83으로 입력한 다음, segmentation하여 치아의 3차원 재구

성상을 얻었다.

본 연구의 목적은 치아의 내면과 외면에 대한 형태학적 3차원 재구성을 목적으로 하였기 때문에, 부위당 하나의 치아만을 대상으로 하였다.

III. 연구 결과

Fig. 1은 3차원 재구성된 상악 전치들로 위로부터 중절치, 측절치 및 견치 순으로 나열하였으며, 좌로부터 순면, 설면, 근심면, 원심면, 절단면, 근첨면에서 본 모습 순으로 배치하였다.

상악 중절치는 치근이 거의 직선형이며 근,원심면에서 보면 치관부의 장축방향에 대해 치근의 장축은 약간 설측으로 형성된 모습을 볼 수 있다. 치관부의 치수는 근원심 방향으로 얇게 깎여 있어 근관와동을 형성할 때, 이 부위의 치수 제거에 유의해야 함을 알 수 있으며, 순설측으로의 치수 폭경이 그리 넓지 않으므로 이 역시 유의해야 할 사항이다. 또한 근단부의 근관이 두 곳으로 분지된 양태도 보이고 있다.

상악 측절치는 중절치에 비해 가늘며 치수의 주행방향이 원심으로 경사져 있고 근첨부에서 설측으로 기울어진 양태를 보이고 있다. 절단면 역시 원심방향으로 경사져 있으며 치관부의 치수는 중앙부에 위치하고 있다. 전반적으로 중절

치에 비해 크기가 작으므로 수복 및 근관 치료시 기급적 작은 크기의 기구를 사용해야 할 필요성이 있다.

상악 견치는 치근이 중절치와 마찬가지로 거의 직선형이지만 근,원심면에서 보면 중절치와는 달리 치관부의 장축방향과 치근의 장축방향이 거의 일치하는 모습을 볼 수 있다. 치관부의 치수는 중앙에 치관부 외형과 같은 모습을 하고 있다.

Fig. 2는 상악의 소구치들로 위로부터 제 1 소구치, 제 2 소구치 순으로 나열하였으며, 좌로부터 순면, 설면, 근심면, 원심면, 절단면, 근첨면에서 본 모습 순으로 배치하였다.

상악 제 1소구치는 거의 직선형의 치근이 근원심 방향으로 좁으며 협설 방향으로 긴 양태를 보이고 있다. 또한 치수는 치근의 중앙부에서 2개로 분지되었다가 다시 모이는 양태를 보인다. 치관 및 치수가 근원심 방향으로 좁으므로 근관와동 형성 및 보존수복 와동 형성시 필히 치아의 외형을 따르도록 해야 함을 알 수 있다.

상악 제 2소구치는 치관부 및 치근이 제 1소구치와는 달리 근원심 방향으로 오목한 정도가 덜하며, 치근 및 치수의 장축은 치관부의 장축에 대해 설측 방향으로 주행하다가 중앙부에서 다시 협측 방향으로 꺾이는 양태를 보이고 있다. 치관부 치수는 중앙에 위치하며 외형을 따르고 있다.




Fig. 1. Three-dimensionally reconstructed upper anteriors. Upper: central incisor, Middle: lateral incisor, Lower: canine. From left to right: labial, lingual, mesial, distal, incisal, apical view

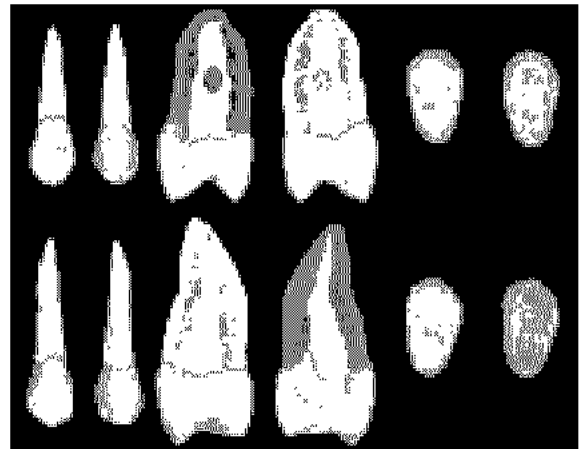


Fig. 2. Three-dimensionally reconstructed upper premolars. Upper: 1st premolar, Lower: 2nd premolar. From left to right: labial, lingual, mesial, distal, incisal, apical view

Fig. 3은 상악 대구치들로 위로부터 제 1 대구치, 제 2 대구치 순으로 나열하였으며, 좌로부터 순면, 설면, 근심면, 원심면, 절단면, 근첨면에서 본 모습 순으로 배치하였다.

상악 제 1대구치는 근심설측 부위에 카라멜라씨 결절이 재현되어 있으며 근심 및 설측 치근 및 치수가 근단부에서 심하게 원심방향으로 굽어져 있다. 치관부의 치수강은 치관부의 외형을 따르고 있으며 근심설측 치근의 치수는 2개의 근관으로 주행하다가 중앙부에서 합치된 후 다시 근단부에서 2개의 근관으로 나뉘는 2 1 2 형태의 주행을 보이고 있다. 그러나 근심 및 원심 방향에서 보면 그 만곡도가 작게 보인다. 한편 설측 치근은 거의 직선 양태의 주행을 보이고 있다.

상악 제 2대구치는 치관부의 치수강이 근심측 2/3에 걸쳐 형성되어 있으며, 근심 및 원심 치근이 서로 마주 보는 양태로 만곡되어 있다. 또한 근심설측 근관은 근첨부에서 2개로 분지되는 Type IV 유형을 보이고 있으며 설측 치근 및 치수는 설측으로 주행하다가 근첨부 1/3 부위에서 다시 협측으로 만곡되는 양상을 보이고 있다.

Fig. 4는 하악 전치들의 3차원 상으로 위로부터 중절치, 측절치 및 견치 순으로 나열하였으며, 좌로부터 순면, 설면, 근심면, 원심면, 절단면, 근첨면에서 본 모습 순으로 배치하였다.

하악 중절치는 치관 및 치근의 주행 방향이 거의 직선형이

며 치관부의 치수강도 치관의 외형을 따르고 있다. 치수의 경우, 거의 직선 방향으로 주행하다가 근첨부에서 순측으로 만곡되는 양상을 보이고 있다.

하악 측절치는 중절치에 비해 크며 치관 및 치근은 거의 직선형이다. 치수의 주행은 1 2 1의 형태를 띄며 원심을 향하다가 다시 근심으로 만곡된 다음, 근첨부에서 다시 원심부로 만곡되는 모습을 보이고 있다.

하악 견치는 치관 및 치근의 주행 방향이 거의 직선형이고 치관부의 치수강도 치관의 외형을 따르고 있다. 절단부에 교모에 의한 facet이 보이며 이러한 경우, 설면을 통한 45도의 근관 와동 형성이 아닌 절단부를 통한 근관와동 형성이 추천된다 하겠다.

Fig. 5는 하악 소구치들로 위로부터 제 1 소구치, 제 2 소구치 순으로 나열하였으며, 좌로부터 순면, 설면, 근심면, 원심면, 절단면, 근첨면에서 본 모습 순으로 배치하였다.

하악 제 1소구치는 치관 및 치근이 거의 직선으로 주행하고 있으며, 원형의 치관부에 비해 치근은 타원형이므로 근관 형성도 이를 유의해야 한다. 치수는 직선으로 주행하다가 근첨부에서 원심으로 만곡되는 양태를 보이고 있다.

하악 제 2소구치는 치관 및 치근이 거의 직선으로 주행하며, 협면 치경부의 법랑질이 떨어져 나간 모습이 재현되어 있다. 단일 근관으로 협면을 향해 주행하다가 근단부에서 설측으로 만곡되는 양태를 보이고 있다.




Fig. 3. Three-dimensionally reconstructed upper molars. Upper: 1st molar, Lower: 2nd molar. From left to right: labial, lingual, mesial, distal, incisal, apical view




Fig. 4. Three-dimensionally reconstructed lower anteriors. Upper: central incisor, Middle: lateral incisor, Lower: canine. From left to right: labial, lingual, mesial, distal, incisal, apical view

Fig. 6은 하악 대구치들로 위로부터 제 1 대구치, 제 2 대구치 순으로 나열하였으며, 좌로부터 순면, 설면, 근심면, 원심면, 절단면, 근침면에서 본 모습 순으로 배치하였다.

하악 제 1대구치는 근침부의 근관이 근심 및 원심 치근 모두 근심측 및 설측으로 만곡되는 양태를 보이며 치관부의 치수강 역시 치관부 외형을 따르고 있다. 근심 근관은 1:2의 주행 양태를 보이며 원심 근관은 근원심측으로는 매우 얇지만 협설측으로는 넓은 모습이 보인다.

하악 제 2대구치는 치근이 제 1대구치에 비해 등근 양태를 보이며 치관부의 치수강은 치관부 외형을 따르고 있다. 근원심 근관이 서로 마주 보는 양태로 만곡되어 있으며 각각 단일 근관으로 재구성되어 있다. 또한 근침부의 근관이 설측으로 만곡되어 있는 양상이 재현되어 있다.

Fig. 7은 원하는 부분만의 관찰을 도식화한 것이며, Fig. 8은 치아의 일부를 제거한 양태이다.

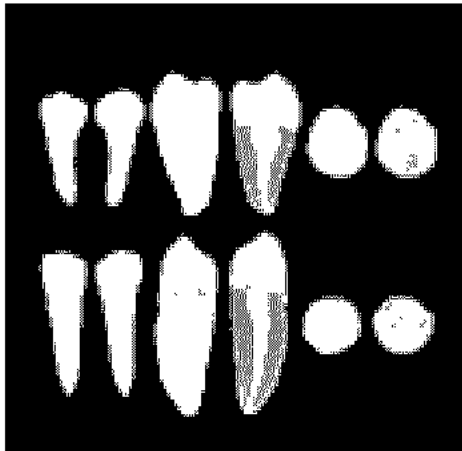


Fig. 5. Three-dimensionally reconstructed lower premolars. Upper: 1st premolar, Lower: 2nd premolar. From left to right: labial, lingual, mesial, distal, incisal, apical view



Fig. 6. Three-dimensionally reconstructed lower molars. Upper: 1st molar, Lower: 2nd molar. From left to right: labial, lingual, mesial, distal, incisal, apical view

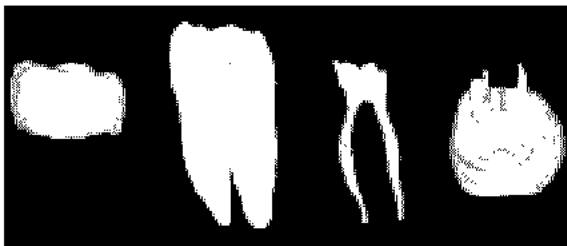

Fig. 7. Three-dimensionally reconstructed images that were chosen according to the interested area only

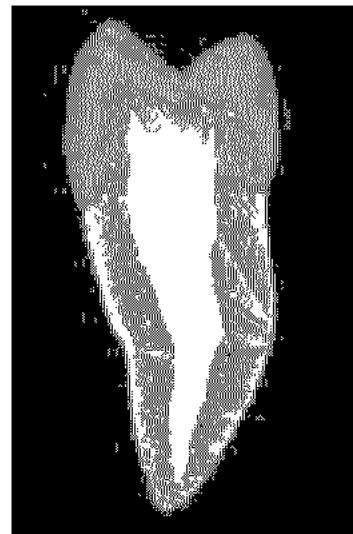

Fig. 8. Three-dimensionally reconstructed image in which some of tooth structure was removed in order to show the relationship between the pulp tissue and the outer macromorphology

IV. 총괄 및 결론

치아의 내면과 외면의 형태에 대한 기존 연구에서는 치아를 완전히 파괴하거나 일정 부위의 횡단면과 같은 2차원상만을 이용했지만, 본 연구와 같은 비파괴적인 방법을 이용하면 내,외면의 상관 관계를 파악할 수 있는 3차원 재구성이 가능함을 알 수 있다. 즉 Fig. 7처럼 원하는 부분만의 관찰도 가능하다는 것이다. 각기 법랑질만을 관찰하거나, 법랑질이 제거된 치수와 상아질 전체 관찰, 치수만의 관찰, 법랑질과 치수와의 조합 등 원하는 부분만을 관찰할 수 있을 뿐만 아니라, 다양한 각도에서도 재구성할 수 있다는 장점이 있다. 또한 Fig. 8처럼 치아의 일부를 제거할 수 있으며, 이러한 관찰은 치아 외면과 치수와의 위치 및 형태 관계를 알 수 있어, 보존 수복 및 전장관 형성을 위한 치질 삭제시에도 하나의 지침이 될 수 있을 것이다. 또 다른 장점은 .AVI file로 제작이 가능하므로 자동 회전을 통한 다양한 각도에서의 관찰이 가능하여 치아의 내부 구조에 대한 이해를 증진시킬 수 있다는 점이다. 이러한 동영상 자료 등은 단국대학교 치과보존학 교실의 홈페이지(www.bozon.co.kr)에 올려 놓았다.

그러나 이러한 비파괴적 재구성법도 치아의 구성 요소들(법랑질, 상아질, 치수)간의 경계선이 불분명한 부분이 많아 실제로는 많은 수작업을 필요로 한다는 단점이 있으므로 이를 극복할 수 있는 소프트웨어의 개발이 있어야 할 것으로 사료되며, 각각의 치아에는 다양한 형태가 존재하므로, 예를 들면 상악 제 1 소구치의 경우, 근관이 각기 따로 분리되는 독립된 2관 형태가 많이 존재하며 하악 제 2 대구치의 경우에는 특히 동양인에서 많이 나타나는 C자형 근관계 등이 재현 대상이 되지 못한 부분들이 있기 때문에 더욱 많은 형태의 치아들을 표본으로 지속적인 연구가 있어야 할 것으로 사료된다.

참고문헌

1. Bellizzi R, Hartwell G (1985) Radiographic evaluation

of root canal anatomy of in vivo endodontically treated maxillary premolars. *J Endod* 11:37-39.

2. Kulild JC, Peters DD (1990) Incidence and configuration of canal systems in the mesiobuccal root of maxillary first and second molars. *J Endod* 16:311-317.

3. Tagger M (1976) Clearing of teeth for study and demonstration of the pulp. *J Dent Edu* 40:172-174.

4. Melton DC, Krell KV, Fuller MW (1991) Anatomical and histological features of C shaped canals in mandibular second molars. *J Endod* 17:384-388.

5. Hirano Y, Aoba T (1995) Computer assisted reconstruction of enamel fissures and carious lesions of human molars. *J Dent Res* 74:1200-1205.

6. Jung EH, Shin DH (2002) Morphologic analysis of C shaped root using 3D reconstruction. *J Kor Acad Cons Dent* 27(4):421-431.

7. Elliott JC, Dover SD (1984) Three dimensional distribution of mineral in bone at a resolution of 15 micron determined by x ray microtomography. *Metab Bone Dis Relat Res* 5:219-221.

8. Nielsen RB, Alyassin AM, Peters DD, Carnes DL, Lancaster J (1995) Microcomputed tomography: an advanced system for detailed endodontic research. *J Endod* 21:561-568.

9. Dowker SEP, Davis GR, Elliott JC (1997) X ray microtomography: Nondestructive three dimensional imaging for in vitro endodontic studies. *Oral Surg Oral Med Oral Pathol Oral Radiol Endod* 83(4):510-516.

10. Bjorndal L, Carlsen O, Thuesen G, Darvann T, Kreiborg S (1999) External and internal macromorphology in 3D reconstructed maxillary molars using computerized x ray microtomography. *Int Endo J* 32:3-9.

11. Lyroudia K, Nikolaidis N, Pitas I, Palakidis K (1995) Three computer methods to reconstruct pulpal blood vessels and nerves. *J Endod* 21:501-504.

12. Sennerby L, Wennerberg A, Pasop F (2001) A new microtomographic technique for non invasive evaluation of the bond structure around implants. *Clin Oral Implants Res* 12:91-94.

13. Tachibana H, Matsumoto K (1990) Applicability of X ray computerized tomography in endodontics. *Endo Dent Traumat* 6:16-20.

14. Bergmans L, JV Cleynenbreugel, M Wevers, P Lambrechts (2001) A methodology for quantitative evaluation of root canal instrumentation using micro computed tomography. *Int Endod J* 34:390-398.

신 동 훈

단국대학교 치과대학 치과보존학 교수
 충남 천안시 신부동 산7-1 단국대학교 치과대학 보존과
 TEL: 041-550-1965 FAX: 041-550-1963
 E-mail : donyshin@dankook.ac.kr