흰쥐의 분리 폐장 관류 모델에서 Nitroglycerin의 폐장 보존 효과

전상훈* · 이 섭* · 이종훈* · 손복경* · 조공래**
정진용** · 조성경** · 김봉일** · 이영만*** · 조중행****

Protective Effect of Nitroglycerin on the Ischemia-Reperfusion Model of the Isolated Rat Lung

Sanghoon Jheon, M.D.*, Sub Lee, M.D.*, Jong Hoon Lee*, Bok Kyoung Son*,
Gong Rae Cho, M.D.**, Jin Yong Chung, M.D.**, Soung Kyung Cho, M.D.**,
Bong Il Kim, M.D.**, Young Man Lee, M.D.***, Joong Haeng Choh, M.D.****

Background: Protection against ischemia-reperfusion injury is crucial for successful transplantation of the lung. It has been known that nitric oxide has many favorable effects on the donor lungs but at the same time, has some potential side effects of cytotoxicity. In this regards, we investigated whether the administration of nitroglycerin could decrease ischemia-reperfusion injury in isolated rat lung reperfusion model for the confirmation of the effect of nitroglycerin, a donor of nitric oxide, on lung transplantation. ***Material and Method:*** 35 Sprague-Dawley species male white rats were used for this experiment. For nitroglycerin group (n=18), nitroglycerin was administered intravenously followed by mixed in flushing solution for preservation. As a control group (n=17), we used the same amount of normal saline. To evaluate the effect of nitroglycerin on the lung, heart-lung block was obtained, weighed and stored in University of Wisconsin Solution at 10°C for 24 hours. In each group of the isolated lungs, reperfusion was carried out with Krebs-Hensleit-diluted human blood for 60 minutes. As parameters of the state of the isolated lung, peak inspiratory and pulmonary arterial pressures were continuously recorded. Oxygen and carbon dioxide tension of reperfusing blood were measured before and after 30, 60 minutes of reperfusion. After sixty minutes of reperfusion, protein content in bronchoalveolar lavage fluid was measured also for the evaluation of the degree of alveolar flooding. Lung myeloperoxidase activity was determined to verify the accumulation of neutrophils. ***Results:*** Although statistically significant differences were not noted in peak inspiratory and pulmonary arterial pressure between control and nitroglycerin group, latter group showed lowering tendency of pulmonary arterial pressure during the entire reperfusion period. Oxygen tension was higher ($p<0.05$) in nitroglycerin group compared with that of the control group, in contrast, there were no differences in carbon dioxide tension, protein content in bronchoalveolar lavage fluid and myeloperoxidase activity between the groups. In the examination of ultrastructural changes, nitroglycerin denoted the protective effect on the pulmonary architecture compared with that of control

*대구가톨릭대학교 의과대학 흉부외과학교실
Department of Thoracic and Cardiovascular Surgery, Catholic University of Daegu
**대구가톨릭대학교 의과대학 마취과학교실
Department of Anesthesiology, Catholic University of Daegu
***대구가톨릭대학교 의과대학 생리학교실
Department of Physiology, Catholic University of Daegu
****분당서울대학교병원 흉부외과
Department of Thoracic and Cardiovascular Surgery, Seoul National University Bundang Hospital
논문접수일 : 2003년 7월 18일, 심사통과일 : 2003년 10월 1일
책임저자 : 전상훈 (463-707) 경기도 성남시 분당구 구미동 300, 분당서울대학교병원 흉부외과
(Tel) 031-787-7133, (Fax) 031-787-4050, E-mail: jheon@snubh.org
본 논문의 저작권 및 전자매체의 지적소유권은 대한흉부외과학회에 있다.

group. ***Conclusion:*** Collectively, on the bases of these experimental results, prior treatment of donor lung with nitroglycerin could result in better preservation of the lung. Consequently, these nitroglycerin preserved lungs are thought to be more suitable for successful transplantation of the lung.

(Korean J Thorac Cardiovasc Surg 2003;36:894-903)

Key words: 1. Organ preservation
2. Lung transplantation
3. Nitroglycerin

서 론

임상 폐 이식의 성공률이 높아지면서 폐 이식은 말기 폐질환 환자에 대한 새로운 치료법으로 적극적으로 시행되고 있다. 그러나 이식 대기자 수의 증가에 비해 공여 폐는 여전히 제한되어 있어 이식 수술 대기 중 많은 환자들이 사망하는 실정이다. 아직까지 안전한 공여 폐의 보존 시간은 8시간 전후로 제한적이므로 폐장의 보존 시간은 늘이면서 이식 후 적절한 기능을 유지시킬 수 있다면 공여 폐 부족 현상을 다소나마 해소할 수 있을 것으로 판단된다.

이러한 폐장 보존기간의 연장은 보존의 적절한 온도, 폐장 구득과 보존 중의 환기방식 및 환기에 필요한 기체의 선택, 관류액의 조성과 다양한 첨가제들의 역할, 허혈-재관류 손상 기전 등 여러 가지 요소가 복합적으로 영향을 미치며, 이들에 대한 연구가 꾸준히 진행되고 있다.

폐사이질 내 체액 저류와 폐포의 부종을 동반하는 폐고혈압의 발생은 폐 이식 후 조기 실패의 중요한 요인이다[1]. 체내에서 발생하는 산화 질소는 폐 동맥압과 혈관의 투과도를 조절하고 혈관과 기관지의 민무늬 근육을 이완시키는 역할을 하지만[2], 허혈 및 재관류 과정에서 그 생성이 줄어 들게 된다[3]. 그러나 외부에서 산화질소를 주입하거나 산화질소의 생성 과정을 자극하게 되면 재관류에 따른 폐혈관 저항을 감소시키고 혈관의 투과도를 줄여서 폐부종의 발생과 호흡-순환 비대칭도(ventilation-perfusion mismatching)를 줄여, 결국 이식폐의 기능을 호전시켜서 이식 성공률을 높일 수 있다고 한다[3-7]. 또한, 산화질소는 이러한 혈관 확장효과 이외에 혈관벽으로의 중성구의 이동이나 유착을 억제하고[8], reactive oxygen species (ROS)에 의해 야기될 수 있는 세포손상을 막아주는 기능도 가지고 있다[9].

산화질소는 이렇게 많은 장점을 가지고 있지만 폐장 산소기 생성기전의 중앙조절기능을 담당하는 산화질소 자체의 세포독성이 문제가 될 수 있다[10,11]. 폐포 상피세포를 이용한 in vivo 실험에서 산화질소에 노출된 제II형 폐포세포는 superoxide와의 상호작용에 의해 허혈 재관류 과정에서 생성되는 강한 산소기인 peroxynitrite anion을 만들어 세포생존 기능을 감소시킨다는 보고도 있어[12,13], 산화질소의 흡인은 폐 기능을 손상시키고 재관류 동안 폐부종을 오히려 증가시킬 수도 있다.

이에 저자들은 산화 질소의 공여물질인 nitroglycerin (NTG)을 투여한 분리 폐장 관류 모델을 사용하여 폐장 보존에 이점과 단점을 동시에 가지고 있는 산화질소가 허혈 재관류 과정에서 폐장의 기능에 미치는 영향을 알아보기 위하여 이 연구를 시행하였다.

대상 및 방법

1) 연구대상

실험 동물은 체중 350 g 정도의 *Sprague-Dawley*종 수컷 흰쥐를 사용하였다. 실험 동물은 표준 실험동물 관리 규정에 따라 사육, 관리하였다. 총 35마리의 동물을 실험 대상으로 하였다. NTG군(n=18)은 폐장 구득 전에 NTG을 정맥 주사한 후 폐 관류액(University of Wisconsin solution, 중외제약, Table 1)에도 NTG을 섞어서 관류시켰으며, 대조군(n=17)은 NTG 대신 생리적 식염수를 사용하였다.

2) 연구방법

(1) 폐장의 적출과 보관: 쥐의 복강에 ketamine hydrochloride (60 mg/kg)와 xylaxine (6 mg/kg)을 주사하여 마취시킨 후 경부 절개 후 기관을 노출하였다. 기관 절단 후 16 게이지 정맥 케뉼라를 삽입하여 일 회 호흡량 3 ml, 분

Table 1. Composition of University of Wisconsin solution

Component	Mmol/L
Potassium	125
Sodium	30
Magnesium	5
Phosphate	25
Sulfate	5
Lactobionate	100
Adenosine	5
Allopurinol	1

Table 2. Composition of Krebs-Henseleit solution

Component	Mmol/L
NaCl	118.0
KCl	4.70
$CaCl_2$	2.52
$MgSO_4$	1.66
KH_2SO_4	1.18
$NaHCO_3$	24.88
Glucose	5.55
PH (5 vol % CO_2)	7.4

당 호흡수 60회로 조정하여 소동물용 호흡기(Harvard rodent ventilator, model 683, UK)에 연결하여 기계호흡을 시행하였다. 우측 서혜부를 절개하여 대퇴 정맥을 노출하여 24게이지 정맥 삽입관을 넣은 후 heparin (500 IU/Kg)을 주입하였다. NTG군에서는 주입 펌프를 이용하여 10분에 걸쳐 0.05 mg의 NTG와 생리식염수를 섞어 1 ml를 주사하였고, 대조군은 같은 방법으로 10분 동안 1 ml의 생리식염수를 주입하였다. 흉골 정중절개술로 개흉하고 흉선을 절제한 후 종격 흉막과 심막을 절개하여 양측 폐의 환기 상태가 양호함을 확인하였다. 우심실 유출로를 통하여 21게이지 정맥 삽입관을 넣은 후 삽입관 끝이 폐동맥판막을 지나 주 폐동맥에 위치하게 고정하고 폐 관류를 시행하였다. 4°C로 냉각시켜 둔 관류액-University of Wisconsin Solution (UW Solution) 20 ml에 NTG군은 0.1 mg/ml의 NTG를 섞었으며, 대조군은 동일한 양의 관류액만 사용하였다. 20 cm 높이에서 관류액을 중력으로 주입, 관류하면서 하공정맥, 상공정맥, 좌심이(left atrial auricle)를 절단하고 냉각 생리식염수를 이용하여 국소냉각을 동시에 시행하였다. 관류를 마친 후 흡기 말에 기관을 결찰하여 폐가 팽창된 상태에서 심폐 블록을 구득하여 무게를 잰 후, UW 용액에 담구어 공기가 차단된 비닐 백에서 10°C 온도로 24시간 동안 보관하였다.

(2) 폐장의 재관류: 보존된 폐장의 무게를 잰 후 우심실 유출로를 통하여 18게이지 정맥 삽입관을 넣은 후 그 끝을 주 폐동맥에 위치시킨 후 5-0 Prolene®으로 우심실 유출로 부위에서 봉합하여 고정하였으며, 결찰된 기관을 일부 절제해 내고 기관 내에 14게이지 삽입관을 넣은 후 견사로 고정하였다. 심폐블록을 37°C의 물이 순환하는 유리챔버 안에 매달아 고정하여 심폐블록 주위가 체온과 동일한 온도와 적절한 습도가 유지되도록 하였다. 기관 튜브를 통해 소동물용 인공호흡기(Harvard rodent ventilator, model 683, UK)를 연결하여 일 회 호흡량 3.5 ml, 분당호흡수 60회로 맞추고, 분당 2 L의 산소-이산화탄소 혼합가스를 공급하며 기계호흡을 시켰다. 기관튜브와 폐 동맥 삽입관에 각각 압력 게이지를 연결하였다. 재관류 직전 채취한 사람의 혈액을 연구실에서 제작한 Krebs-Hensleit 용액(Table 2)으로 50% 희석한 후 Masterflex perfusion pump (Cole-Parmer, IL, USA)에 연결하여 분당 12 ml의 양으로 60분간 재관류하였다.

(3) 재관류 동안의 폐장 기능의 평가: 기도 내압과 폐동맥압은 압력측정장치(MP100-BIOPAC Systems, Goleta, CA, USA)에 연결하여 연속적으로 모니터하면서 컴퓨터에 입력하였다. 혈액가스 분석은 폐순환 후 좌심방이를 통해 떨어지는 혈액을 채취하여 혈액가스분석기(i-Stat, Abott Lab., NJ, USA)를 사용하여 관류 전 혈액, 관류 후 30분 및 60분에 시행하였다.

(4) 재관류 후 폐장 기능의 평가: 60분간의 재관류를 마친 후 심폐 블록의 무게를 측정하였다. 혈 중 단백질의 폐포강 내로의 유출 정도를 알아보기 위하여 기관지폐포세척(bronchoalveolar lavage, BAL)을 시행하였다. 8 ml의 생리식염수를 기관튜브를 통해 서서히 주입한 후 회수와 주입을 수 회 반복하여 약 6 ml를 회수하여 시험관에 모아 상온에서 1,500 rpm으로 15분간 원심 분리하여 세포성분을 갈아 앉힌 후 상등액을 이용하여 Brown 등의 방법에 따라 단백함량을 측정하였다[14].

(5) Myeloperoxidase 활성도: 재관류 후 폐장 내 호중구의 침윤을 확인하기 위하여 폐장 조직 내의 myeloperoxidase (MPO) 활성도를 Goldblum 등의 방법[15]에 따라서 측정하였다. BAL을 시행한 후 심장과 주변 조직을 제거하고 좌측 폐장만을 남겨서 액화질소에 넣어 순간 냉동한

후 −70°C에서 냉동 보관하였다. 냉동된 폐장을 4.0 mL의 20 mM potassium phosphate (pH 7.4) 용액에 담근 후 4°C에서 마쇄하여 균질액을 만들고 4°C, 18,000 rpm (Beckman, USA)에서 30분간 원침시켰다. 그 후 상층액을 버리고 침전층(pellet)을 4.0 mL의 0.5%의 hexadecyltetramethyl-ammonium bromide가 함유된 50 mM potassium phosphate (pH 6.0) 용액에 재부유시키고 90초간 Vibracell (Sonics & Materials Inc., USA)을 이용하여 초음파 처리하였다. 그 후 균질액을 60°C에서 120분간 항온수조에서 반응시킨 후 .0 ml를 취하여 20,000 rpm에서 2분간 원심분리하였다. .0 ml의 상등액을 취하여 *o*-dianisidine (0.168 g)이 함유된 과산화수소 용액(500 μM) 3.0 ml와 반응시켜 시간의 변화에 따른 흡광도의 변화를 측정하여 기울기를 구하고, 이 기울기에 13.5를 곱한 값을 폐장의 무게로 나누어 MPO의 활동도(U/g of wet lung)를 계산하였다.

(6) 폐조직의 미세구조 관찰: 재관류 직후 우상엽 일부를 채취하여 pH 7.4의 2.5% glutaraldehyde 고정 용액에 넣어 4°C에서 2시간 동안 전 고정한 후 1% OsO_4 용액 (0.1 M phosphate buffer, pH 7.4)에 상온에서 2시간 동안 고정하였다. 계열 에틸 알코올에 탈수한 조직을 propylene oxide로 치환한 후 Luft 방법에[16] 따라 epon 혼합물로 포매하였다. 포매된 조직은 1 μm 두께로 박절하고 toluidine blue 단염색을 하여 관찰 부위를 결정한 다음 초박절기 (RMC MX-XL, Research and Manufacturing Co., USA)에 Dupont diamond knife를 사용하여 두께 40~60 nm로 초박절하였다. 박절된 조직을 Watson[17] 및 Reynolds 방법에[18] 따라 lead citrate와 uranyl acetate로 이 중 전자염색하여 Hitachi H-7100 전자현미경으로 관찰하였다. 양 실험군의 폐 손상 정도를 판단하기 위하여 폐포의 허탈 정도, 폐포 상피세포의 손상 정도, 폐포 모세혈관의 변성 정도, 폐포 대식세포의 활동성 정도 및 사이질조직의 변성 등을 관찰하였다.

(7) 통계처리: 두 실험군 간의 기도 내압의 변화, 폐 동맥압의 변화, 재관류 혈액내 산소분압 및 이산화탄소 분압의 변화에 대해서는 반복측정 이 요인 분석법(repeated measurement two-factor analysis)을 사용하였으며, 두 군 간의 BAL 용액 내의 단백 함량과 MPO 활성도의 비교는 독립 이 표본 t-test (independent two sample t-test)를 사용하였다. p 값이 0.05보다 작을 때 통계적으로 유의한 차이가 있는 것으로 판단하였다.

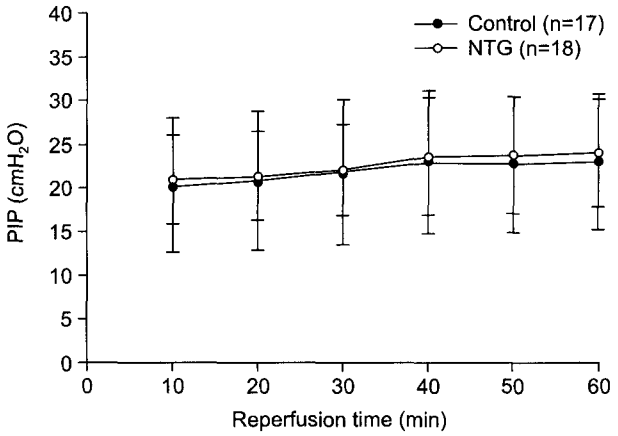

Fig. 1. Changes of peak inspiratory pressure after reperfusion (mean±SD). p=0.752 versus control group. PIP of NTG group at 30 minutes and 60 minutes are 22.139 and 24.050 cmH_2O. PIP of control group at 30 and 60 minutes are 21.853 and 22.993 cmH_2O respectively. PIP=Peak inspiratory pressure; NTG=Nitroglycerin.

결 과

1) 기도 내압의 변화

재관류 30분 후에 NTG 군은 두 실험군에서 거의 유사한 기도 내압을 나타내었다(p=0.752). 그러나 시간이 지남에 따라 기도 내압은 양 실험군 모두 유의하게 증가하였다(p=0.000). 두 군과 시간경과 간의 교호작용에 대해서는 통계적으로 유의한 차이가 없었다(p=0.945)(Fig. 1).

2) 폐동맥 압력의 변화

60분간의 재관류 동안 대조군에 비해서 NTG 주입군의 폐동맥압은 통계적으로 유의한 차이는 없었으나 전체적으로 낮은 경향을 보였다(p=0.218). 실험군과 재관류 시간 간의 교호작용도 의미 있는 차이는 없었다(p=0.369). 그러나 시간의 경과에 따라 두 실험군 모두 폐 동맥압이 의미 있게 상승하였다(p=0.007)(Fig. 2).

3) 관류 후 혈액 산소포화도의 변화

재관류 후 30분과 60분에 측정한 관류 혈액 내 산소분압은 NTG군에서 유의하게 높았다(p=0.049). 시간 경과에 따른 산소 포화도 역시 양 군에서 의미 있게 증가하였다(p=0.003)(Fig. 3).

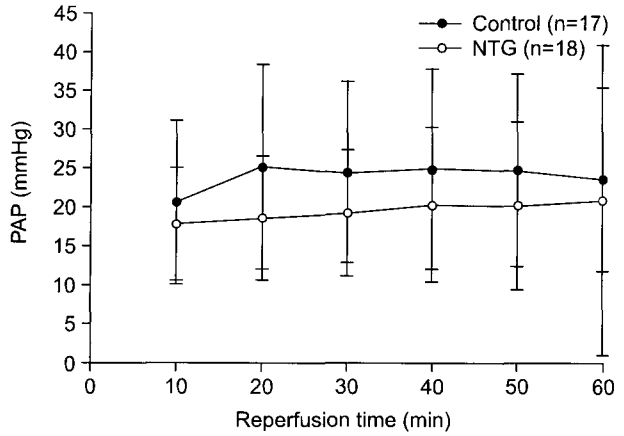

Fig. 2. Changes of pulmonary artery pressure after reperfusion (mean±SD). p=0.218 versus control group. PAP of NTG group at 30 minutes and 60 minutes are 19.239 and 20.894 mmHg. PAP of control group at 30 and 60 minutes are 24.483 and 23.670 mmHg respectively. PAP=Pulmonary artery pressure; NTG=Nitroglycerin.

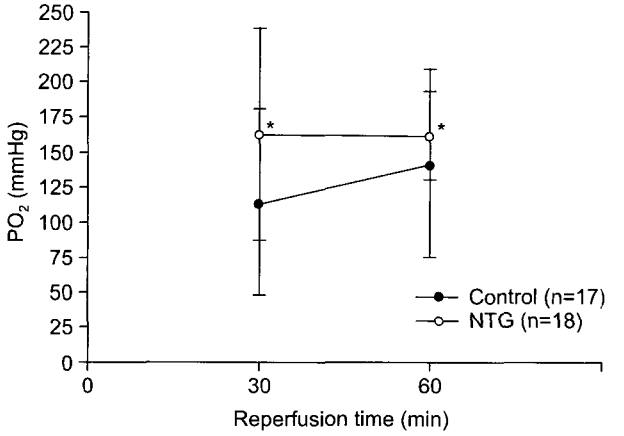

Fig. 3. Changes of oxygen tension after reperfusion (mean±SD). Oxygen tension of NTG group at 30 minutes and 60 minutes are 162.444 and 161.667 mmHg. Oxygen tension of control group at 30 and 60 minutes are 114.000 and 141.778 mmHg respectively. *: p=0.049 versus control group. NTG=Nitroglycerin.

4) 관류 후 혈액 이산화탄소의 변화

재관류 후 30분과 60분에 측정한 관류 혈액 내 이산화탄소 분압은 양 군 간에서 통계적으로 유의한 차이는 없었다(p=0.180). 그러나 시간이 경과함에 따라 혈액 내 이산화탄소 분압은 두 군 모두 통계적으로 유의하게 감소하였다(p=0.000)(Fig. 4).

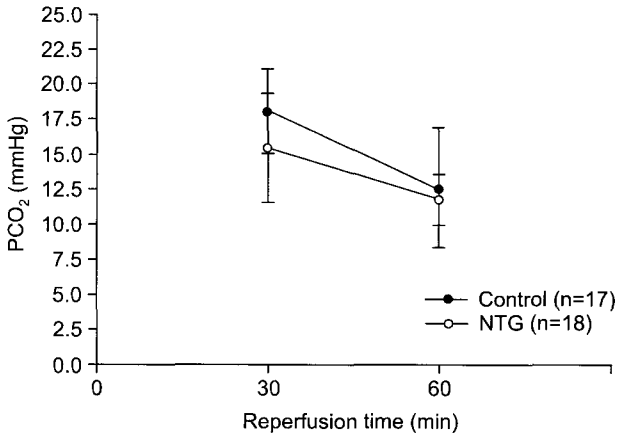

Fig. 4. Changes of carbon dioxide tension after reperfusion (mean±SD). p=0.180 versus control group. Carbon dioxide tension of NTG group at 30 minutes and 60 minutes are 15.444 and 11.744 mmHg. Oxygen tension of control group at 30 and 60 minutes are 18.056 and 12.533 mmHg respectively. NTG=Nitroglycerin.

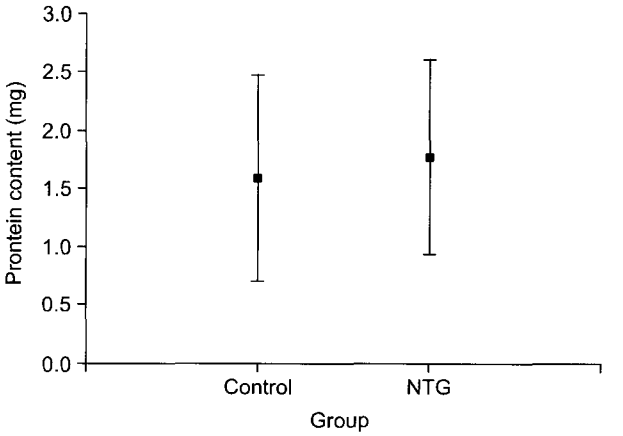

Fig. 5. Comparison of protein content in BAL fluid (mean±SD). p=0.569 versus control group. Protein content in NTG group and control group after reperfusion were 1.772 and 1.588 mg respectively. BAL=Bronchoalveolar lavage; NTG=Nitroglycerin.

5) 관류 후 기관지폐포세척액 내의 단백 함량

두 실험군에서 기관지폐포세척액 내의 단백 함량은 의미 있는 차이를 보이지 않았다(p=0.569)(Fig. 5).

6) 관류 후 폐장조직의 MPO의 활동도

폐장 내 호중구의 침윤을 나타내는 지표로서의 MPO의 활성도 역시 두 군 간에 의미있는 차이는 없었다(p=0.723)

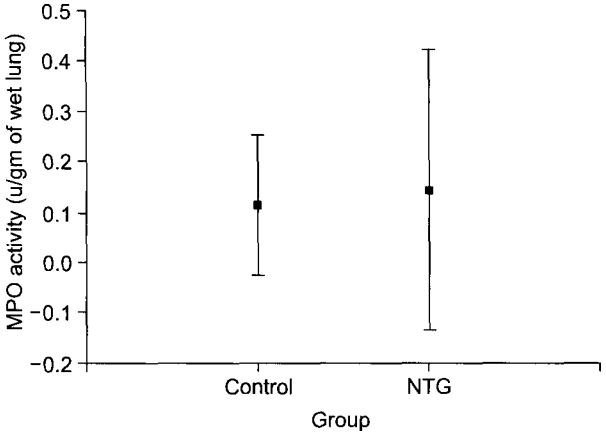

Fig. 6. Comparison of myeloperoxidase activity (mean±SD). p=0.723 versus control group. MPO activity in NTG group and control group after reperfusion were 0.144 and 0.113 respectively. MPO=Myeloperoxidase; NTG=Nitroglycerin.

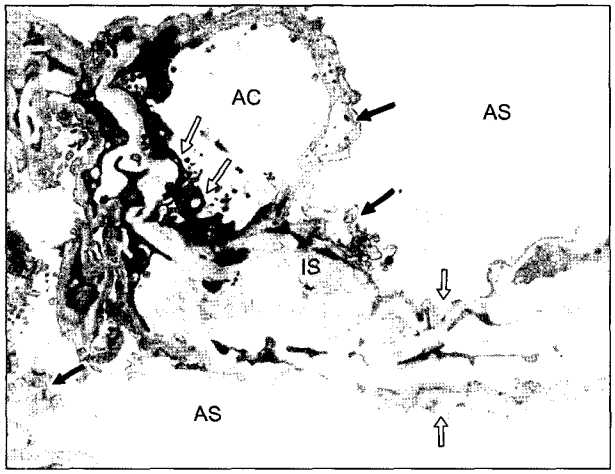

Fig. 7. Control group. Transmission electron micrograph shows alveolar collapse (arrows) and interstitial edema. The alveoli show marked epithelial swelling and destruction (black arrows), and endothelial papillary projection (small arrows). AS=alveolar space; AC=Alveolar capillary; IS=Interstitium. Uranyl acetate and lead citrate, original magnification ×5,000.

(Fig. 6).

7) 관류 후 폐장의 미세구조의 변화

대조군에서는 폐포구조의 불규칙한 배열과 허탈이 NTG 군에 비해서 현저하였다. 제I형 폐포상피세포의 부종, 파괴 및 내형질 세망(endoplasmic reticulum)을 포함한 세포 소기관의 확장 소견은 양측 군에서 비슷하였다. 폐포 내로 폐포 상피세포의 파괴물이 폐포 모세혈관에서 유출된 단백 물질과 혼재하였으며 이 소견은 양측 군에서 모두 관찰되었다(Fig. 7, 8). 제II형 폐포상피세포는 표면 미세융모의 부분적 소실 또는 평탄화, 내형질 세망의 확장과 표면 활성물질(surfactant)을 포함한 다층 오스뮴 체(multilamellated osmiophilic bodies)의 폐포 내로 유출, 수적 감소 및 표면 활성물질이 비어 있는 소견을 보였는데 NTG군에 비해서 대조군에서 더욱 뚜렷하였다. 폐포 모세혈관의 배열은 NTG군에 비해서 대조군에서 보다 불규칙하였고, 모세혈관 내로 내피세포 세포질의 유두상 돌출(papillary projection)과 종창이 보다 현저하였다. 폐포 대식세포에서는 세포질 종창과 내형질 세망 및 사립체의 확장 그리고 세포 파괴물을 포식한 소견이 관찰되었으며, 대조군과 비교하여 NTG군에서 그 변화가 다소 경미하였다. 폐포 벽의 간질에서는 부종성 비후와 경미한 아교질 침착을 보였으며 NTG군에서 그 소견이 다소 경미하였다(Fig. 9, 10).

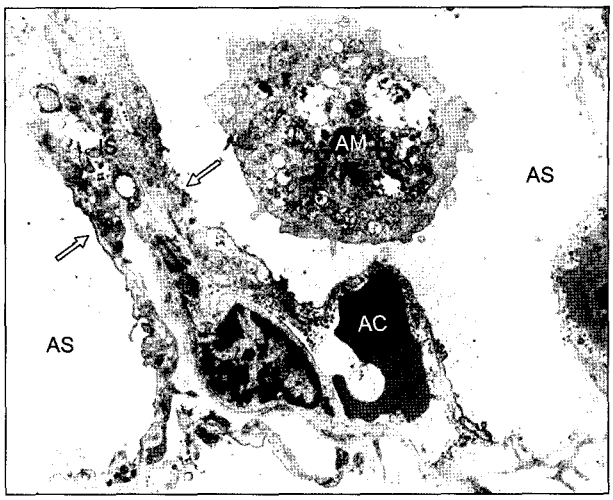

Fig. 8. Nitroglycerin group. Transmission electron micrograph shows less severe alveolar collapse and interstitial edema (arrows), and alveolar epithelial cell injury. The alveolar endothelial cell shows edematous swelling (small arrow), but not prominent papillary luminar projection. An alveolar macrophage shows active phagocytosis with some destroyed cell organelle. AS=Alveolar space; AC=Alveolar capillary; IS=Interstitium; AM=Alveolar macrophage. Uranyl acetate and lead citrate, original magnification ×4,000.

고 찰

이식 면역학의 발전과 외과적 수기의 진보로 폐 이식은

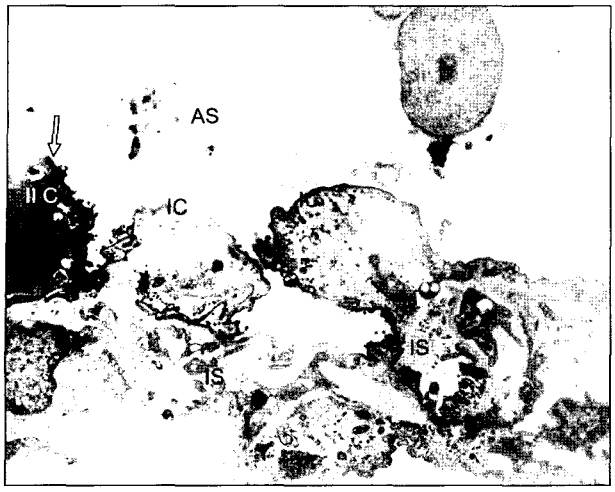

Fig. 9. Control group. Transmission electron micrograph shows marked edematous swelling of type I epithelia cells and interstitium. A type II epithelial cell shows nearly vacant surfactant granules, and blunting or loss of surface microvilli (arrow). AS=Alveolar space; I C=Type I epithelial cell; II C= Type II epithelial cell; IS=Interstitium. Uranyl acetate and lead citrate, original magnification ×4,000.

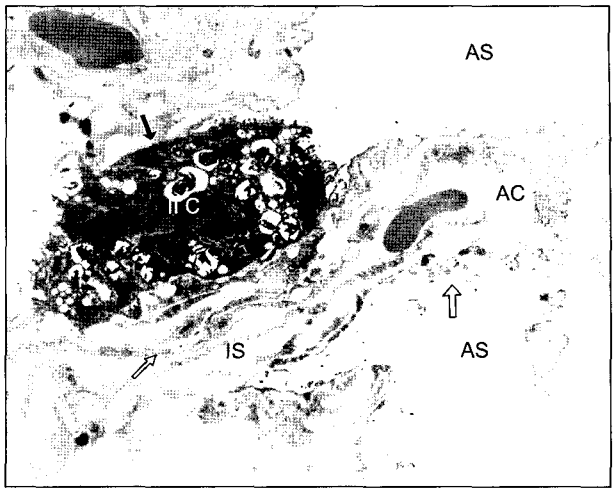

Fig. 10. Nitroglycerin group. Transmission electron micrograph shows some alveolar epithelial cell debris (arrow) and luminar papillary projection of the endothelial cells (small arrow). A type II epithelial cell shows relatively preservedsurfactant granules, and partially loss of surface microvilli (black arrow). AS= alveolar space; AC=Alveolar capillary; II C=Type II epithelial cell; IS=interstitium. Uranyl acetate and lead citrate, original magnification ×4,000.

현저히 발전되어 말기 폐질환의 치료방법의 하나로 확고히 자리 잡았다. 현재 임상 폐 이식은 외과적인 수기 자체의 문제점들은 거의 해결되었으나 폐장의 적절한 보존방법의 개발, 허혈-재관류 손상의 최소화, 염증과 거부반응의 관리 등에 대하여 보다 많은 연구가 필요한 실정이다. 폐장은 공기를 함유하고 있어서 해부, 생리학적으로 부종이 생기기 쉬우므로 다른 장기보다 손상되기 쉬워 적절한 보존을 위하여 다양한 보존액들이 개발, 사용되고 있으며[19], 이러한 폐장 보존액에 첨가제들을 추가함으로써 보존효과를 높이려는 연구도 활발하게 진행되고 있다.

산화질소는 혈관 내피세포들 사이 및 세포 내의 제2 전령물질로 혈관의 항상성을 조절하는 중요한 역할을 한다[3-6]. 산화질소는 세포의 guanyl cyclase의 heme에 부착되어 세포 내에서 cGMP의 생성을 증가시켜 혈관 평활근 이완, 혈소판 응집억제, 내피벽 방어능력 유지 및 혈관 내막에 백혈구의 부착을 억제하는 기능들을 한다[20]. Naka 등[21]은 쥐의 이식 폐 모델에서 산화질소의 전구물질인 nitroglycerin을 폐 보존액에 첨가함으로써 이식 폐의 기능을 현저히 호전시킬 수 있었다고 한다. NTG는 세포내에서 s-nitrosolthiol intermediate로 작용하여 직접적으로 gluanate cyclase를 자극하거나 각 세포들에서 국소적으로 산화질소의 분비를 촉진시키는 작용을 한다[22].

그러나, 폐와 심장에서 생성되는 산화질소의 양은 허혈 및 재관류에 따라 감소하게 되며, 이는 폐포 내 대식세포와 중성구에 의해 생기는 reactive oxygen species (ROS)에 기인한다고 생각된다[23]. NTG는 in vivo에서 산화질소의 donor로 알려져 있다. 동물실험들에서 NTG를 정맥 주사하면 날숨에서 산화 질소의 양이 증가한다고 하며[24], NTG를 주지 않은 군에서는 보존기간 동안 cGMP치가 감소하나 NTG를 주입한 군은 저온에서 보존하는 동안 cGMP치가 감소하지 않았다는 보고들로 보아 NTG가 일정 시간 동안의 폐장 보존에 대하여 산화 질소의 전구체 역할을 수행한다고 생각된다[25]. 쥐의 한쪽 폐의 혈관내 용적은 1 ml 이하로 50 cc의 보존액으로 관류하면 초기의 아주 적은 양의 보존액에 의해 폐 혈관은 거의 다 씻겨지며, 실제 폐 혈관에 영향을 미치는 NTG의 양은 매우 적다. 게다가 정상 폐에서 생성되는 산화 질소의 생성은 허혈-재관류로 인해 생기는 ROS에 의해 억제되고 체내에서 생성되는 산화 질소는 재관류 동안 혈관 내피세포 표면에서 superoxide와 직접 반응하여 hydroxyl radical을 생성한다[25]. 따라서 NTG를 주입하더라도 재관류 기간 동안 지속적으로 높은 cGMP치를 유지할 수는 없다[24]. 그럼에도 불구하고 폐 보존액에 NTG를 섞는 것은 허혈-재관류와

관련된 폐부종과 폐장 기능부전을 방비할 수가 있다. Kawashima 등[24]의 결과에 따르면 NTG의 폐장 보존 효과는 혈관확장이나 중성구의 침착이나 활성화를 억제하여 생기는 효과가 아닐 가능성이 많다고 한다. 즉, NTG는 cGMP와 무관한 기전을 통해 작용할 수가 있다고 생각할 수 있다. 개의 기관 민무늬근 실험들을 통하여 cGMP와 무관하게 NTG가 작용한다는 발표들이 있으며, 산화 질소의 또 다른 제공체인 S-nitrosoglutathione 역시 cGMP와 무관하게 작용한다고 보고되고 있다[26]. 최근 발표를 보면 산화 질소는 cGMP-independent pathway를 통하여 중요한 세포 내 항산화제인 glutathione의 생성을 유도할 수 있다고 하였다[27]. Kawashima 등[24]은 NTG가 폐장 보존에 미치는 영향에 대해 다음의 몇 가지로 부분으로 결론지었다. 첫째, 보존 기간 동안 혈관 내피세포는 보존액과 직접 접촉하고 있어서 NTG가 포함된 보존액이 세포막을 직접 보호하는 역할을 한다. 둘째, 재관류 후 폐포의 모세혈관 내피세포들은 재관류 혈류에 노출된다. 혈관 내피세포의 손상은 뒤따라 폐포 상피세포의 기능에 악 영향을 미치며, 폐포 상피세포는 고농도 산소에 노출되어 결국 폐포가 직접 손상을 받게 된다. 셋째 산소에 노출되면 폐포 상피세포 중 제I형 폐포상피세포는 그 모양이 상대적으로 편평하여 상대적으로 넓은 면적을 가지므로 기관지의 상피세포들에 비해 산화성 스트레스에 더 쉽게 손상 받는다. 넷째, 호흡기계 상피에 얇게 분포된 액체는 대개 mucin, uric acid 등과 같은 항산화제를 함유하고 있고 glutathione이 적으며 액체층도 기관지에서 폐포로 가면서 점차 얇아진다. 따라서 이러한 효과들을 종합하여 NTG는 재관류 후 폐포와 기관지의 상피세포와 폐동맥의 혈관 내피세포들에 보호 효과를 가진다고 판단하였다. 이러한 NTG의 세포 보호 효과는 허혈-재관류에 의한 폐 손상을 직접 개선하거나 개선에 관여하여 생긴 것으로 판단되며, 산화성 스트레스에 의해 야기되는 DNA 손상을 줄이기 위한 좋은 첨가제로 판단되어 폐 이식 시 재관류 손상을 줄이는 데 도움이 된다고 판단하였다.

그러나 산화 질소는 폐장 보존에 도움을 주는 순기능과 세포에 손상을 줄 수 있는 역기능을 동시에 가지고 있다[10-13]. NTG의 폐장 보존 효과에 대한 대부분의 연구들은 산화 질소를 생성하여 폐장 보존에 도움이 된다고 보고하고 있으나, NTG의 주입이 제II형 폐포상피세포의 구조적 변성을 가져와 산화 질소에 의한 세포 독성 자체가 문제가 될 수 있다는 연구 결과도 있다[28].

또한 NTG는 언제 주입하느냐에 따라 폐장 기능 보존에 다르게 영향을 미친다고 한다[29]. 허혈 기간 동안 활성화되는 endothelin-1 (ET-1)은 매우 강력한 혈관수축 작용을 가지고 있다. ET-1은 대식세포, 기관지 상피세포, 기관지나 혈관의 민무늬근 및 혈관내피세포 등에서 저산소증, 압력의 증가, shear stress 등에 반응하여 생성되며, 외부에서 주입된 산화 질소에 반하여 혈관 수축에 강력히 영향을 미친다. 폐 혈관의 민무늬근은 ET-1의 주 생성원이며 혈관수축뿐만 아니라 혈관의 침투력을 증가시키고 혈전 형성을 유발하며 중성구의 응집을 유발하기도 한다[30]. Minamoto 등[29]의 연구에 따르면 허혈-재관류에 따른 산화 질소의 고갈은 이식 폐에서의 ET-1의 발현을 더욱 활발하게 만들어 불가역적인 혈관수축을 일으키며, 이 상태에서는 외부에서 NTG의 주입으로도 혈관 수축은 풀리지 않는다고 하였다. 반면에 보존액에 NTG를 첨가한 경우에는 보존과 이식 초반기에 ET-1의 발현을 억제하여 폐장의 기능 보전에 도움이 되었다고 한다.

저자들은 관류액 주입 전에 별도로 NTG를 정주하여 폐혈관을 충분히 확장시킨 후 NTG가 섞인 관류액으로 폐장을 씻어낸 후 보존하는 것이 NTG의 효과를 극대화할 수 있다고 생각된다. 0.05 mg/ml의 NTG를 10분에 걸쳐 1 ml의 양으로 정주한 경우 혈압이나 실험동물의 상태에는 영향을 미치지 않았다.

허혈-재관류 후 폐장의 기능 평가에 중요한 지표가 되는 것들로는 기도내압, 폐 동맥압 등을 들 수가 있으며, 기도내압의 경우 폐장의 상당한 손상이 있어야 증가하는데 반해 폐동맥압은 매우 민감하게 변하여 폐장의 기능을 대변하는 중요한 지표가 된다. 이 연구에서도 기도 내압은 두군 간에 거의 차이가 없었으며, 재관류 시간이 경과함에 따라 점차 의미 있게 증가하였다. 폐 동맥압의 경우 통계적으로 유의한 차이를 보이지는 않았으나 NTG를 주입한 군에서 재관류 전 과정을 통해 상당히 낮게 유지되는 경향을 나타내었다. 압력 못지 않게 폐장의 고유 기능인 산소-이산화탄소 교환 능력 역시 폐장 기능의 평가에 필수적인 부분이다. 이 실험의 결과에서 보듯이 재관류에 따른 유출혈액의 산소분압은 NTG를 섞은 군에서 지속적으로 의미 있게 높게 나타났다. 이산화탄소 분압은 통계적으로 의미 있는 차이를 보이지 않았으나 NTG군에서 낮은 경향이 있었다. 기관지폐포세척액 내의 단백질 함량과 MPO수치는 양 군간에 의미 있는 차이를 보이지는 않았다.

전자현미경 소견으로 폐포의 정상 구조 유지, 폐포 상피세포의 부종과 미세 융모의 모양 유지, 세포 소기관의

형태 유지 정도, 폐포 내의 단백 유출 정도, 폐포 모세혈관 내피세포의 배열, 내피세포 세포질의 유두상 돌출과 종창, 대식세포의 소견 등 폐장의 기능 보전을 위한 미세구조의 유지 정도를 관찰한 결과 저자들의 연구 결과는 NTG를 투여한 군에서 대조군에 비해 전반적으로 양호한 상태를 나타내었다.

결 론

이상의 결과들로 공여 폐의 구득 시 NTG를 정맥 주사한 후 관류액에 NTG를 첨가하면 보다 효과적인 폐장 보존이 가능하다고 판단되며, 임상 폐 이식에 적용이 가능하리라 생각한다.

참 고 문 헌

1. Khan SU, Salloum J, O'Donovan PD, et al. *Acute pulmonary edema after lung transplantation: the pulmonary reimplantation response.* Chest 1999;116:187-94.
2. Zapol WM, Rimar S, Gillis N, Marletta M, Bosken CH. *Nitric oxide and the lung.* Am J Respir Crit Care Med 1994;149:1375-80.
3. Pinsky DJ, Naka Y, Chowdhury NC, et al. *The nitric oxide/cyclic GMP pathway in organ transplantation: critical role in successful lung preservation.* Proc Natl Acad Sci USA 1994;91:12086-90.
4. Hermle G, Schtte H, Walmrath D, Geiger K, Seeger W, Grimminger F. *Ventilation-perfusion mismatch after lung ischemia-reperfusion.* Protective effect of nitric oxide. Am J Respir Crit Care Med 1999;160:1179-87.
5. Kayano K, Toda K, Naka Y, Okada K, Oz MC, Pinsky DJ. *Superior protection in orthotopic rat lung transplantation with cyclic adenosine monophosphate and nitroglycerin-containing preservation solution.* J Thorac Cardiovasc Surg 1999;118:135-44.
6. Struber M, Harringer W, Ernst M, et al. *Inhaled nitric oxide as a prophylactic treatment against reperfusion injury of the lung.* Thorac Cardiovasc Surg 1999;47:179-82.
7. Naka Y, Chowdhury NC, Oz MC, et al. *Nitroglycerin maintains graft vascular homeostasis and enhances preservation in an orthotopic rat lung transplant model.* J Thorac Cardiovasc Surg 1995;109:206-11.
8. Kubes P, Suzuki M, Granger D N. *Nitric oxide: an endogenous modulator of leukocyte adhesion.* Proc Natl Acad Sci USA 1991;88:4651-5.
9. Wink DA, Hanbauer I, Krishana MC, DeGraff W, Gamson J, Mitchell JB. *Nitric oxide protects against cellular damage and cytotoxicity from reactive oxygen species.* Proc Natl Acad Sci USA 1993;90:9813-7.
10. Nicotera P, Bernassola F, Melino G. *Nitric oxide (NO), a signaling molecule with a killer soul.* Cell Death and Differentiation 1999;6:931-3 (Stockton Press, UK).
11. Beckman JS, Koppenol WH. *Nitric oxide, Superoxide, and peroxynitrite: the good, the bad, and ugly.* Am J Physiol 1996;271:C1424-37.
12. Narula P, Xu J, Kazzaz JA, Robbins CG, Davis JM, Horowitz S. *Synergistic cytotoxicity from nitric oxide and hyperoxia in cultured lung cells.* Am J Physiol 1998;274:411-6.
13. Thom SR, Ischiropoulos H. *Nitric oxide and peroxynitrite-mediated pulmonary cell death.* Am J Physiol 1998;274: L112-8.
14. Brown RE, Jarvis KL, Hyland KJ. *Protein measurement using bicinchoninic acid: elimination of interfering substance.* Ann Biochem 1989;180:136-9.
15. Goldblum SE, Wu KE, Jay M. *Lung myeloperoxidase as a measurement of leukostasis in rabbit.* J Appl Physio 1985; 1978-85.
16. Luft JH. *Improvement in epoxyresin embedding method.* J Biophys Biochem Cytol 1966;14:291-302.
17. Watson ML. *Staining of tissue sections for electron microscopy with heavy metals.* J Biophysic Biochem Cytol 1958; 6:475-9.
18. Reynolds ES. *The use of lead citrate at high pH as electron opaque stain in electron microscopy.* J Cell Biol 1963;17:208-12.
19. Fukuse T, Hirata H, Ueda M, Hitomi S, Wada H. *Effects of Euro-Collins, University of Wisconsin, and new extracellular-type trehalose-containing Kyoto solutions in an ex vivo rat lung preservation model.* Transplantation 1996;62: 1212-7.
20. Stamler JS, Loh E, Roddy MA, Currie KE, Creager MA. *Nitric oxide regulates basal and systemic pulmonary vascular resistance in healthy humans.* Circulation 1994;89: 2035-40.
21. Naka Y, Chowdhury NC, Lial H, et al. *Enhanced preservation of orthotopically transplanted rat lungs by nitroglycerin but not hydralazine: requirement for graft vascular homeostasis beyond harvest vasodilation.* Circ Res 1995;76:900-6.
22. Ignarro LJ, Ross G, Tillisch J. *Pharmacology of endothelium-delivered nitric oxide and nitrovasodilators.* West J Med 1991;154:51-62.
23. Marczin N, Riedel B, Royston D, Yacoub M. *Intravenous nitrate vasodilators and exhaled nitric oxide.* Lancet 1997; 349:1742.
24. Kawashima M, Bando T, Nakamura T, et al. *Cytoprotective effects of nitroglycerin in ischemia-reperfusion induced lung injury.* Am J Respir Crit Care Med 2000;161:935-43.
25. Hogg N, VM Darley Usmar, Wilson MT, Moncada S. *Production of hydroxyl radicals from the simultaneous ge-*

neration of superoxide and nitric oxide. Biochem J 1992; 281:419-24.
26. Perkins WJ, Pabelick C, Warner DO, Jones KA. *cGMP-independent mechanism of airway smooth muscle relaxation induced by S-nitrosogluathione.* Am J Physol 1998;275:C468-74.
27. Moellering D, McAndrew J, Patel RP, et al. *The induction of GSH synthesis by nanomolar concentrations of NO in endothelial cells: a role for gamma-glutamylcystein synthetase and gamma-glutamyl transpeptidase.* FEBS Lett 1999; 448:292-6.
28. Fehrenbach A, Wittwer T, Meyer D, et al. *Nitroglycerin alters alveolar type II cell ultrastructure after ischemia and reperfusion.* J Heart Lung Transplantation 2001;20: 876-88.
29. Minamoto K, Pinsky DJ, Fujita T, Naka Y. *Timing of nitric oxide donor supplementation determines endothelin-1 regulation and quality of lung preservation for ttransplantation.* Am J Respir Cell Mol Biol 2002;26: 14-21.
30. Michael JR, Markeweitz BA. *Endothelins and the lung.* Am J Respir Crit Care Med 1996;154:555-81.

=국문 초록=

배경: 체내에서 발생하는 산화 질소는 허혈-재관류에 따른 폐혈관 저항을 감소시키고 혈관의 미세 투과도를 줄이고 세포손상을 방지하여 이식 후 폐장 기능의 보전에 도움이 된다고 알려져 있으나, 산화 질소 자체의 세포독성으로 인해 재관류 동안 폐 부종을 오히려 증가시킬 수도 있다고 한다. 저자들은 산화 질소의 공여물질인 nitroglycerin을 투여한 분리 폐장 관류 모델을 이용하여 폐장 보존에 이점과 단점을 동시에 가지고 있는 산화질소가 허혈-재관류 과정에서 폐장의 기능에 미치는 영향을 알아보기 위하여 본 연구를 시행하였다. **대상 및 방법**: *Sprague-Dawley*종의 수컷 흰쥐 35마리를 사용하였다. Nitroglycerin (NTG)군(n=18)은 NTG를 정맥 주사하고 University of Wisconsin용액에 혼합하여 폐장 관류를 시행하였고, 대조군(n=17)은 NTG 대신 같은 양의 생리 식염수를 사용하였다. 구득한 심폐블록을 10°C에서 24시간 동안 보관한 후, 분리 폐장 관류 모델에서 인체 혈액을 Krebs-Hensleit용액으로 희석하여 60분간 재관류하였다. 재관류하는 동안 기도내압과 폐동맥압을 지속적으로 측정하였고, 관류 후 30분과 60분에 혈액 내 산소와 이산화탄소 분압을 측정하였다. 재관류가 끝난 후 기관지폐포세척을 통해 폐포 내 단백함량을 측정 하였으며, 중성구 침착 정도를 알기 위해 myeloperoxidase (MPO) 활성도를 측정하였다. **결과**: 두 군 간의 기도내압과 폐동맥압은 통계적으로 유의한 차이는 없었으나, NTG군에서 관류기간 중 폐동맥압이 상대적으로 낮게 유지되는 경향이 있었다. 이산화탄소 분압, 기관지폐포세척액 내의 단백질 함량, MPO의 활성도는 두 군에서 유의한 차이는 없었으나, 산소 분압은 NTG 군에서 통계적으로 유의하게 높게 나타났다($p<0.05$). 전자현미경 검사에도 대조군에 비해 NTG 군에서 폐포구조, 폐포상피세포, 모세혈관배열 등 미세구조의 손상이 적게 나타났다. **결론**: 폐장 구득 전 NTG의 투여는 폐장의 기능과 미세구조의 유지에 도움이 된다고 판단되며, 임상 폐이식에도 적용이 가능하리라 생각된다.

중심 단어 : 1. 장기보호
2. 폐이식
3. 니트로그리네린