

## 기도폐쇄를 유발한 인두후 혈종 1예

가톨릭대학교 의과대학 이비인후과학교실  
박영학 · 전범조 · 조주은 · 최혁기

=Abstract=

### A Case of Airway Obstruction due to Retropharyngeal hematoma

Young Hak Park, MD, Beom Cho Jun, MD, Ju Eun Cho, MD, Hyeog Gi Choi, MD

Department of Otolaryngology-HNS, College of Medicine,  
The Catholic University of Korea, Seoul, Korea

Retropharyngeal hematomas frequently develop in patients who had cervical vertebra fracture. The hematoma develops in the space between buccopharyngeal fascia and prevertebral fascia. But it rarely causes severe airway obstruction.

We recently treated a patient who had dyspnea and dysphagia due to a retropharyngeal hematoma without any significant trauma history. First, tracheostomy was performed to maintain the airway. Then, incision and drainage was done under suspension laryngoscope. This case shows the fact that a retropharyngeal hematoma can result in severe airway obstruction even after a minor trauma.

**Key Words** : Neck · Hematoma · Airway obstruction

## 서론

인두후공간(retropharyngeal space)의 혈종은 드문 질환으로 주로 경추 골절 환자에서 발생하나 기도 폐쇄를 일으킬 정도로 심한 경우는 드물고, 경추 골절 없이 발생한 인두후공간 혈종에 의한 기도폐쇄는 더욱 드물다고 알려져 있다. 국내에서는 2002년 2례가 보고된 바 있고<sup>1)</sup> 그 이전에는 보고된 적이 없었다. 저자들은 외상의 병력과 징후가 뚜렷하지 않고, 경추 골절을 동반하지 않은 인두후공간 혈종으로 인해 기도 폐쇄가 유발된 환자 1례를 치험하였기에

이를 문헌 고찰과 함께 보고하는 바이다.

## 증례

58세 남자 환자가 내원 전일 폭음한 이후, 목 부위의 전반적인 종대 및 연하장애가 발생되어 응급실로 내원하였다. 내원 당시 환자는 술에 취해 있었으나, 의식은 명료했으며, 호흡곤란, 음성변조의 증상을 보였다. 환자는 고혈압 외 특별한 병력은 없었으며, 지난 30년간 거의 매일 소주 2-3병 정도의 음주력과 1일 2갑의 흡연력을 가지고 있었다.

이학적 검사상 후인두벽이 심하게 종대된 소견을 보였으며, 특히 성문 부위에서 그 정도가 심하였고 경부 측면 연조직 단순 방사선 촬영에서 인두와 기관의 공기음영과 척추체 음영 사이의 연조직 음영이 두

교신저자 : 전범조. 480-130 경기도 의정부시 금오동 65-1  
의정부성모병원 이비인후과  
전화 : (031) 820-3117 전송 : (031) 847-0038  
E-mail : otojun@catholic.ac.kr

꺼워져 있었다(Fig. 1). 응급실에서 시행한 혈액검사에서는 백혈구가 13,000/mm<sup>3</sup>, 혈색소 수치가 13.3 g/dl이었으며, 생화학적 검사, 혈액 지혈 검사는 정상이었다. 경부 전산화단층촬영에서 두개 기저부에서 종격동 상부에 이르는 인두후공간에 비정상적인 연조직음영이 관찰되었고(Fig. 2), 이로 인해 기관을 비롯한 기도가 앞쪽으로 전위되어 있었다. 척추 앞쪽의 중앙부위에는 일부 조영증강이 되는 부위가 있었고, 그 주변부위는 상대적으로 조영증강이 되지 않는



Fig 1. Preoperative lateral neck plain X-ray shows diffuse swelling of posterior pharyngeal wall.



Fig 3. Postoperative(17th day) lateral neck plain X-ray shows much decreased swelling of posterior pharyngeal wall

소견을 보였다.

환자의 기도 확보를 위해 응급으로 수술실에서 기관 절개술을 시행했으며, 천자침에 의한 흡인으로 혈액이 나옴을 확인하고 현수 후두경하에 절개 및 배액술을 시행하였다. 먼저 부분적으로 응괴된 검붉은 혈액이 나왔으며, 뒤이어 선홍색의 혈액이 나와 약 200cc 정도의 혈액을 배액하였고, 동맥성 출혈이 없음을 확인하였다.

술후 환자는 경비관 식이를 하면서 대증적 치료를

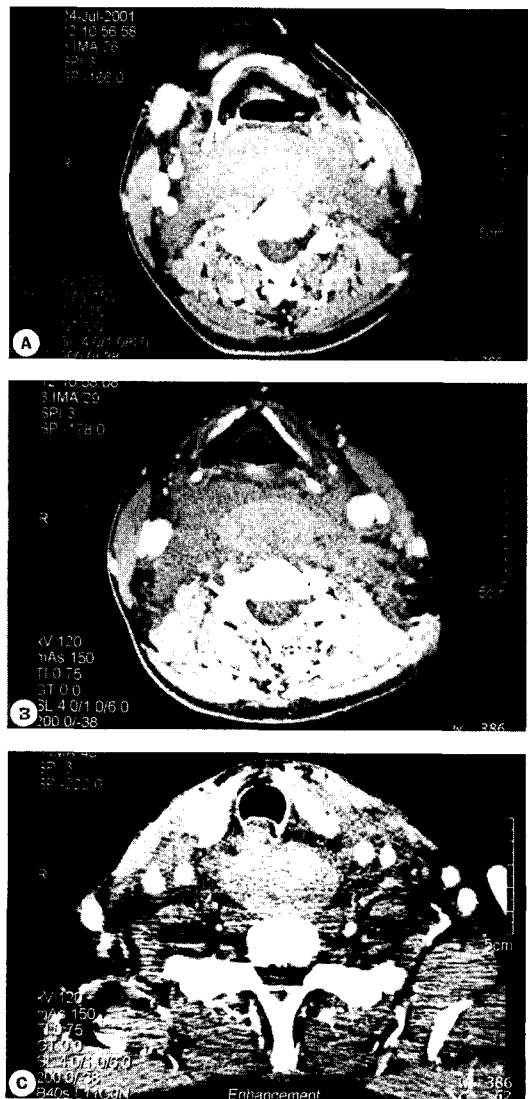


Fig 2. Preoperative axial CT scan shows abnormal soft tissue lesion in retropharyngeal space. A : Hyoid bone level, B : Vocal cord level, C : Thyroid gland level.

했다. 경부 측면 연조직 단순 방사선 촬영을 반복하면서 추적검사를 했으며(Fig. 3), 술후 17병일째, 연하검사 후 경구 식이를 시작할 수 있었고, 술후 24병일째 시행한 경부 전산화 단층촬영에서 병변의 뚜렷한 감소를 보여(Fig. 4), 술후 25병일째 환자는 양호한 상태로 퇴원하였다.

## 고 찰

인두후공간(retropharyngeal space)은 경근막강(cervical fascial space)의 하나로, 앞쪽의 협인두근막(buccopharyngeal fascia)과 뒤쪽의 척추전근막(prevertebral fascia), 그리고 양 측면의 경동맥초(carotid sheath) 사이의 잠재적 공간이며 연구자에 따라서는 장기후공간(retrovisceral space)이라고 부르기도 한다. 경부 전장에 걸쳐 인두와 식도의 후방에 위치하며, 위로는 두개저로부터 시작되어 아래로는 제 2 흉추에서 제 6 흉추 사이의 높이에 해당하는 종격동의 후상부까지 이어진다. 인두후공간의 앞쪽으로 설골 상부에서는 인두점막공간(pharyngeal mucosal space)이 위치하며, 설골 하부에서는 기관전공간(pretracheal space)이 있다. 하갑상동맥(inferior thyroid artery)이 갑상선으로 들어가는 높이보다 위쪽에서는 인두후공간이 기관전공간과 통하고 있으며, 그 아래쪽에서는 식도와 경동맥초를 연결하는 근막에 의해 인두후공간이 기관전공간과 분리되어 있다. 인두후공간과 기관전공간을 합하여 장기공간(visceral space)이라고 한다.<sup>2)</sup> 인두후공간에는 지방조직(loose areolar tissue)외에도 외측과 내측 인두후림프절(lateral and medial retropharyngeal lymph node)이 있어, 비인두(nasopharynx), 비강, 부비동, 중이(middle ear) 등으로부터 림프배액이 이루어진다. 인두후림프절은 설골 상부의 인두후공간에만 분포한다. 인두후공간은 협인두근막과 척추전근막 사이의 정중봉선(median raphe) 연결에 의해 양측으로 나뉜다는 설도 있고,<sup>3)</sup> 그렇지 않다는 설도 있다.<sup>4)5)</sup> 정중봉선에 의해 인두후공간이 양측으로 나뉜다는 설을 부정하는 근거들은 협인두근막과 척추전근막간에 정중봉선의 연결이 있을 경우 연하작용시 인두의 상하운동이 제한을 받게 된다는 것과, 외측 인두후림프절에서 발생하는 질환 외의 인두후공간의 병변들, 즉 부종, 봉와직염, 농양, 혈종, 기포 등은 편측에 국한되지 않고 정중선을 중심으로 발생한다는 것이다.<sup>4)5)</sup> 인두후공간의 후방에는 척추전근막(prevertebral fascia)과 척추체(vertebral body) 사이의 잠재적 공간인 척추전공간(prevertebral space)이 있다. 척추전근막은

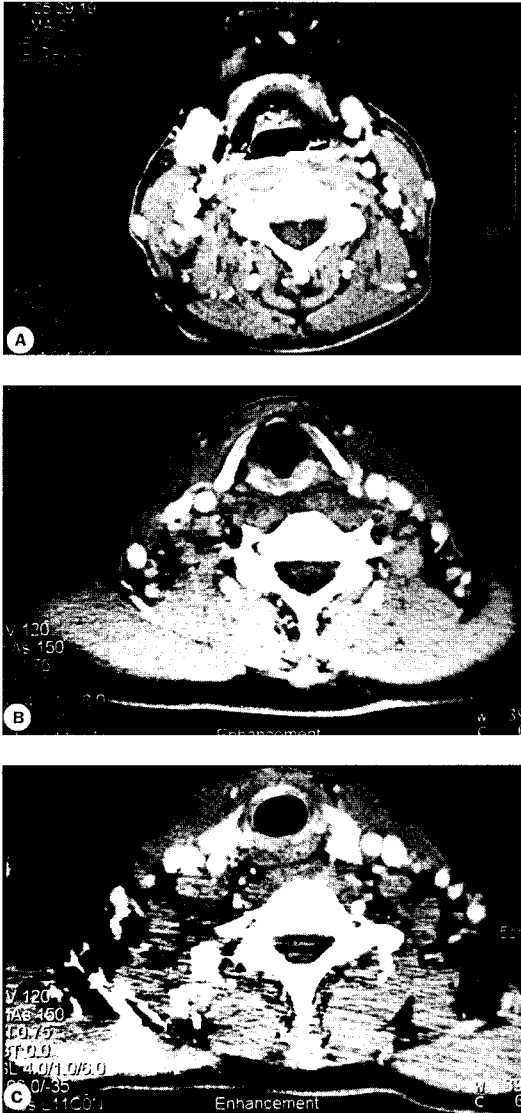


Fig 4. Postoperative(24th day) axial CT scan shows much decreased soft tissue lesion in retropharyngeal space. A : Hyoid bone level, B : Vocal cord level, C : Thyroid gland level.

익상부(alar part)와 척추전부(prevertebral part)으로 나뉘며, 척추전근막의 익상부와 척추전부 사이의 공간을 위험공간(danger space)이라고 하고, 척추전근막의 척추전부와 척추체 사이를 협의 척추전공간이라고 한다.<sup>2)</sup>

연구자에 따라서는, 특히 전산화단층촬영이나 자기공명영상 등 방사선 촬영을 이용하여 연구한 경우에는, 인두나 기관내의 공기음영과 척추체 사이의 연조직을 통칭하여, 즉 인두점막공간, 인두후공간, 위험공간, 척추전공간을 모두 합쳐서 인두후공간 또는 척추전공간으로 부르기도 한다.<sup>6)</sup>

혈종이 인두후공간에서 발생했는지, 위험공간이나 척추전공간에서 발생했는지 구별하기는 어렵다. 인두후공간이나 척추전공간 모두 잠재적인 공간이므로 병변이 발생하지 않은 상태에서는 뚜렷한 공간을 형성하지 않고, 또한 인접 공간에 병변이 발생하였을 경우에는 다른 공간들은 압박되어 전산화 단층 촬영을 하더라도 확인이 어렵다.<sup>7)</sup> 또한 인두후공간과 위험공간 사이에는 소통이 있을 수 있으므로<sup>12)</sup> 인두후공간과 위험공간 양쪽에 모두 혈종이 발생했을 가능성도 있다. 그러나 척추전근막은 척추체에 종인대(longitudinal ligament)와 함께 단단한 섬유조직으로 붙어 있으므로, 인두후공간은 보존된 상태에서 위험공간이나 척추전공간에만 생긴 혈종이 기도를 압박할 정도로 커지기는 어려울 것으로 생각된다.<sup>6),13)</sup> 또한 척추전근막은 양측 척추의 횡돌기(transverse process)에 붙어 있으므로 위험공간이나 척추전공간에만 생긴 혈종이 횡돌기보다 외측까지 파급되기는 어렵다. 본 증례에서 혈종이 인두후공간에서 발생한 것인지, 위험공간이나 척추전공간에서 발생한 것인지 단정적으로 구별하기는 어려우나 혈종이 기관 분지(tracheal bifurcation)의 상부에 국한되어 있고, 경동맥 및 내경정맥이 전외방으로 전위되었으며, 혈종이 경추의 횡돌기(transverse process) 보다 훨씬 외측까지 확장된 것으로 보아 혈종이 인두후공간에서 발생하였거나, 척추전공간이나 위험공간에서 생긴 출혈이 인두후공간으로 파급된 것으로 보인다.

인두후공간의 혈종으로 인한 기도 폐쇄는 경추 골절과 동반해서 나타나는 경우가 많으나, 골절 없이 과신전손상(hyperextension sprain)으로 인해 발

생한 예도 있다. 인두의 이물, 기관내 삽관으로 인한 외상, 혈관 조영술의 합병증, 동맥류의 파열, 항응고제 복용 등도 인두후공간 혈종을 일으킬 수 있으며, 원인을 밝히지 못한 예도 드물게 보고된 바 있다.<sup>7-10)</sup>

인두후공간 혈종의 원인이 되는 혈관은 현재까지 정확히 규명되지 않은 상태이다. 경추골절시 경추골 자체에서 일어나는 출혈은 대개 기도 폐쇄를 일으킬 정도로 심하지는 않으며, 따라서 압박골절 보다는 과신전손상으로 인한 골절시 혈종이 더 크게 생긴다는 보고도 있다.<sup>8)</sup> 과신전손상의 경우에는 경추전방의 종인대(anterior longitudinal ligament)의 파열과 동반된 혈관 손상이나 척추동맥(vertebral artery)의 분지나 기형혈관(aberrant vessel)의 손상이 기도 폐쇄를 일으킬 수 있는 대량 출혈의 원인으로 생각된다.<sup>8)</sup> 본 증례에서 인두후혈종이 생긴 원인은 명확하지 않다. 인두후혈종이 발생한 직후와 대부분 흡수된 후 촬영한 전산화단층촬영에서 인두내의 이물이나 경부와 종격동의 동맥류나 기형혈관, 종양 등을 의심할만한 소견은 없었으며 경추골절도 발견되지 않았다. 수술당시 인두후벽에 외상을 의심할 만한 소견은 없었으며 혈액학적 검사에서 혈액응고장애를 의심할 만한 소견도 없었다. 따라서 환자가 만취 상태에서 정확히 기억하고 있지는 못하지만, 가벼운 두경부 외상이 경부의 과신전을 초래하여 인두후혈종을 일으켰을 것으로 추측된다. 고령의 환자에서는 가벼운 외상에 의해 발생한 인두후혈종의 증례가 보고된 바 있다.<sup>4),9),10)</sup>

인두후공간 혈종의 진단은 일차적으로 경부 측면 연조직 단순 방사선 촬영을 통해 이루어진다. 경추의 정상적인 전굴이 소실되고, 인두와 기관의 공기음영과 척추체 음영 사이의 연조직음영의 두께를 측정하여 제 2경추 높이에서는 성인과 소아 모두 연조직의 두께가 7mm 이상, 제 6경추 높이에서는 성인은 22mm, 소아는 14mm 이상일때 인두후공간의 병변을 의심하게 되나 이러한 수치는 환자의 자세나 호흡 상태에 따라서 다소 차이가 있을 수 있다.<sup>4),6)</sup> 인두후벽의 관통상이 있었을 경우에는 기포나 이물이 관찰될 수도 있다. 혈종이 의심되면 동반된 경추 골절의 상태, 척수 및 인접 혈관 등의 손상 유무 등을 파악하기 위해 전산화 단층 촬영이나 자기 공명 영상 촬영

을 시행한다. 또한 흉부 방사선 촬영을 통해 혈종이 종격동까지 파급되었는지 확인하며 혈액학적 검사를 통해 출혈 소인이 있는지 확인, 교정한다. 혈관조영술의 진단적 가치는 확실하지 않다.<sup>11)</sup>

인두후공간 혈종의 치료는 우선 기도를 유지하기 위해 경구적 기도내 삽관이나 기관절개술을 시행하나, 혈종의 배액, 제거에 대해서는 논란의 여지가 있다. 대개의 경우 2-3주 정도 지나면 혈종이 자연 흡수되고, 경구 또는 경인두적 혈종제거술은 감염을 유발할 위험이 있으므로 기도를 유지하면서 경과를 관찰하면 된다는 견해와, 조기에 혈종을 제거하는 것이 기관절개 유지기간과 유병기간을 줄일 수 있으므로 혈종이 큰 경우 경피적 혈종제거술을 시행하는 것이 바람직하다는 견해가 있다.<sup>6)7)9)</sup>

인두후공간 혈종은 경추 골절 환자 외에도, 가벼운 두경부 외상에 의해서도 발생할 수 있으며, 조기에 기도를 확보하지 않으면 환자가 사망할 수도 있다. 또한 외상 후 수 시간에서 수일이 지난 후에 증상이 나타날 수 있으므로 두경부 외상 환자의 진료에 있어서 이의 발생 가능성을 염두에 두어야 할 것으로 생각된다.

중심단어 : 경부 · 혈종 · 기도폐쇄

## References

- 1) Kim SB, Kim YB, Yang YJ, Hwang JH. Treatment of two cases of retropharyngeal hematomas. *Korean J Otolaryngol*; 2003;46:259-63
- 2) Hollinshead WH. *Anatomy for surgeons: The head and neck*. 3rd ed. Philadelphia : Lippincott-Raven Publishers; 1982;1:277.
- 3) Plessis DJ. A synopsis of surgical anatomy: 11th ed. Wright-Bristol ;210-212
- 4) Wong YK, Novotny GM. Retropharyngeal space- a review of anatomy, pathology, and clinical presentation. *J Otolaryngol* 1978;7:528-36.
- 5) Davis WL, Harnsberger HR, Smoker WR, Watanabe AS. Retropharyngeal space: evaluation of normal anatomy and diseases with CT and MR imaging. *Radiology* 1990;174:59-64.
- 6) Penning L. Prevertebral hematoma in cervical spine injury: incidence and etiologic significance. *Am J Roentgenol* 1981;136:553-561.
- 7) Owens DE, Calcaterra TC, Aarstad RA. Retropharyngeal hematoma. a complication of therapy with anticoagulants. *Arch Otolaryngol* 1975;101:565-8.
- 8) Tenofsky PL, Porter SW, Shaw JW. Fatal airway compromise due to retropharyngeal hematoma after airbag deployment. *Am Surg* 2000;66:692-4.
- 9) Daniello NJ, Goldstein SI. Retropharyngeal hematoma secondary to minor blunt head and neck trauma. *Ear Nose Throat J* 1994;73:41-3.
- 10) O'neill JV, Toomey JM, Snyder GG. Retropharyngeal hematoma secondary to minor blunt trauma in the elderly patient. *J Otolaryngol* 1977;6:43-6.
- 11) Buser KB, Bart G. Surgical implications of the retropharyngeal space. *Am Surg* 1984;50:33-5.
- 12) Beck AL. Deep neck infection : Part I. *Ann. Otol* 1947;56:439-81.
- 13) Gilbert MW, Levitt MC, Zone C. Cervical fascia and deep neck infections. *Laryngoscope* 1970;80:409-35.