

폰탄 술식 후에 시행한 재수술

이 철* · 김용진* · 이정렬* · 노준량*

Reoperations after Fontan Procedures

Cheul Lee, M.D.*, Yong Jin Kim, M.D.*, Jeong Ryul Lee, M.D.*, Joon Ryang Rho, M.D.*

Background: Surgical results of the Fontan procedures in patients with a single ventricle have improved. As the perioperative mortality continues to decline and late outcome is forthcoming, attention is now being directed toward late complications of the Fontan procedures. We retrospectively analyzed our experience with reoperations after Fontan procedures. **Material and Method:** Between January 1988 and December 2002, 24 patients underwent reoperations after Fontan procedures. The median age at Fontan procedures and reoperation was 3.3 years and 9.2 years, respectively. Types of initial Fontan procedures were atriopulmonary connection (n=11), lateral tunnel Fontan (n=11), and extracardiac conduit Fontan (n=2). Indications for reoperation included atrioventricular valve regurgitation (n=7), atrial arrhythmia (n=8), Fontan pathway stenosis (n=7), residual right-to-left shunt (n=5), etc. **Result:** Procedures performed at reoperation included atrioventricular valve replacement (n=6), conversion to lateral tunnel Fontan (n=5), conversion to extracardiac conduit Fontan (n=3), cryoablation of arrhythmia circuit (n=7), etc. There was no operative mortality. There were 2 late deaths. Mean follow-up duration was 2.7 ± 2.1 years. All patients except two were in NYHA class I at the latest follow-up. Among 8 patients with preoperative atrial arrhythmia, postoperative conversion to normal sinus rhythm was achieved in 7 patients. **Conclusion:** Reoperations after Fontan procedures could be achieved with low mortality and morbidity. Reoperation may lead to clinical improvement in patients with specific target conditions such as atrioventricular valve regurgitation, refractory atrial arrhythmia, or Fontan pathway stenosis, especially in patients with previous atriopulmonary connection.

(Korean J Thorac Cardiovasc Surg 2003;36:457-462)

Key words: 1. Single ventricle
2. Fontan operation

서 론

1971년 Fontan 등이 삼첨판 폐쇄 환자에 대한 교정 술식을 발표한 이후로¹⁾ 폰탄 술식은 여러 가지 기술적 변형을 거쳐오면서 현재는 거의 모든 종류의 기능적 단심실을 가진 심기형에 대한 최종적인 고식적 수술 방법으로 사용되

고 있다. 이러한 폰탄 술식은 특히 폰탄 술식의 위험인자들을 가진 환자들에게서도 양방향성 대정맥-폐동맥 연결(bidirectional cavopulmonary connection, BCPC)을 거치는 단계화된 접근 방법으로 그 수술 성적이 크게 향상되었다. 낮아진 폰탄 술식의 수술 사망률로 인하여 장기 생존하는 환자들이 많아짐에 따라서 여러 가지 혈액학적 이상

*서울대학교병원 흉부외과, 서울대학교 의과대학 흉부외과학교실

Department of Thoracic and Cardiovascular Surgery, Seoul National University Hospital, Seoul National University College of Medicine

†본 논문은 제34차 대한흉부외과 추계학술대회에서 발표되었음.

논문접수일 : 2003년 3월 5일, 심사통과일 : 2003년 6월 2일

책임저자 : 김용진 (110-744) 서울시 종로구 연건동 28번지, 서울대학교병원 흉부외과

(Tel) 02-760-3482, (Fax) 02-764-3664, E-mail: kyj@plaza.snu.ac.kr

본 논문의 저작권 및 전자매체의 지적소유권은 대한흉부외과학회에 있다.

Table 1. Indications for reoperations

Indication	Number
Atrial tachyarrhythmia	8
Atrioventricular valve regurgitation	7
Fontan pathway stenosis	7
Residual right-to-left shunt	5
Aortic regurgitation	3
Right atrial thrombus	2
Protein-losing enteropathy	1

이나 난치성 심방 부정맥 등의 문제점들이 대두되었으며 이로 인한 재수술도 증가하고 있는 추세이다. 폰탄 술식 후 발생하는 만기 합병증으로는 심방 부정맥, 청색증, 심실부전, 혈전색전증, 단백소실성 장병증 등이 알려져 있으며^{2,3)}, 특히 심방 부정맥은 초기의 심방-폐동맥 연결 형태의 폰탄 술식을 시행받은 환자들에게서 그 발생 빈도가 더 높은 것으로 보고되고 있다^{4,5)}. 본 연구에서는 폰탄 술식 후 발생한 합병증으로 재수술을 시행받은 환자들을 대상으로 재수술의 적응증, 수술 방법 및 그 성적에 대하여 후향적인 임상분석을 시행하였다.

대상 및 방법

1988년 1월부터 2002년 12월 사이에 서울대학교병원 어린이병원에서 폰탄 술식 후 재수술을 시행받은 24명의 환자들을 대상으로 하였으며, 이중 1명은 외부 병원에서 심장외 도관 폰탄수술을 시행받았었다. 남자가 14명이었고 여자는 10명이었다. 폰탄 술식 시행 시의 평균 연령은 54.7±36.4개월(19개월~12세)이었고 재수술 시의 평균 연령은 123±51.1개월(41개월~18세)이었으며 폰탄 술식과 재수술 사이의 간격은 평균 68.3±43.9개월(15개월~14년)이었다. 재수술 당시의 평균 체중은 28.9±13.6 kg (14~65)이었고 평균 체표면적은 1.01±0.30 (0.60~1.65)m²이었다.

진단은 우심실형 단심실(n=14), 좌심실형 단심실(n=2), 양심실 교정이 불가능한 심실구조를 가진 대혈관전위(n=4), 삼첨판 폐쇄(n=2), 불균형 완전방실중격결손(n=1), 온전한 심실중격을 가진 폐동맥 폐쇄증(n=1)이었다. 처음에 시행받은 폰탄 술식의 종류로는 심방-폐동맥 연결을 가진 폰탄(n=11), 심방내 외측통로 폰탄(n=11), 그리고 심장외 도관 폰탄(n=2)이 있었다. 14명의 환자들이 폰탄 술

Table 2. Procedures performed at reoperations

Procedur	Number
Atrioventricular valve replacement/repair	6/1
Conversion to lateral tunnel Fontan	5
Conversion to extracardiac conduit Fontan	3
Arrhythmia circuit cryoablation	7
Permanent pacemaker implantation	4
Fontan pathway widening	3
Collateral ligation/baffle leak closure	3/3
Aortic valve replacement/repair	1/2

식 전에 고식적 수술을 시행받았으며 그 종류는 Blalock-Taussig 단락(n=8), BCPC (n=4), 중앙 단락(central shunt, n=1), 폐동맥 교약술(n=1), Kawashima 수술(n=1) 등이었다.

재수술 전에 19명의 환자들이 청색증(n=13), 운동 시 호흡곤란(n=11), 심계항진(n=6), 복수로 인한 복부팽만(n=2), 설사(n=2) 등의 증상을 호소하였으며, 증상 발현 시부터 재수술까지의 평균기간은 18.5±13.2 (0.5~44)개월이었다. 9명의 환자가 술 전 부정맥을 보였으며 이중 7명이 심방조동(atrial flutter), 1명이 심방세동(atrial fibrillation), 1명이 동서맥(sinus bradycardia)을 보였다. 술 전 NYHA 기능분류는 등급 I이 5명, II가 17명, III가 2명이었다.

21명의 환자들에서 술 전 심도자살 및 혈관조영술이 시행되었다. 평균 폐동맥압의 평균치는 13.8±4.8 (7~24) mmHg 이었고, 평균 체심실 확장기말압력은 5.4±3.6 (2~16) mmHg 이었다. 술 전 평균 동맥혈 산소포화도는 84.2±6.8 (71~96)%이었다.

재수술의 적응증으로는 방실판막 역류(n=7), 심방 부정맥(n=8), 폰탄경로의 협착(n=7), 잔존 우-좌 단락(n=5) 등이 있었다(Table 1).

술 후 추적관찰은 의무기록 조회를 통해 이루어졌으며 수술 전후의 NYHA 등급 변화, 심전도 소견, 심초음파 소견, 수술관련 사망, 합병증 등을 관찰하였다. 통계적 분석은 SPSS (SPSS for Windows 10.0, SPSS Inc.)를 이용하였다. 평균값에 대한 표시는 평균±표준편차(최소값~최대값)로 하였고, 수술 전후의 NYHA 기능등급을 비교하기 위하여 Wilcoxon signed-rank test를 사용하였으며 p<0.05를 통계적 유의수준으로 하였다.

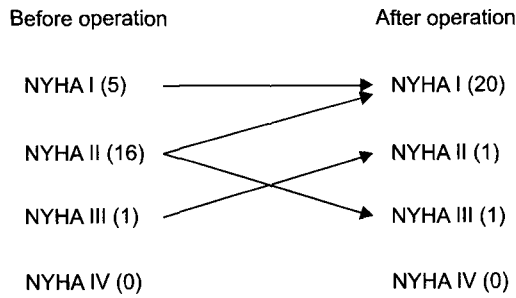


Fig. 1. Pre- and postoperative change of the NYHA functional class.

결 과

수술은 정중 흉골절개술을 통한 적절한 체외순환하에 시행되었다. 재수술 시 시행된 술식으로는 방실판막 치환술(n=6), 심방내 외측통로 폰탄으로의 전환술(n=5), 심장의 도관 폰탄으로의 전환술(n=3), 부정맥 수술(n=7) 등이 있었다(Table 2). 방실판막 치환술시의 평균 연령은 11.9±4.2 (8~18)세이었으며, 모든 환자에서 기계판막을 사용하였고 그 크기는 33 mm (n=4), 혹은 31 mm (n=2)이었다. 1예에서 방실판막 역류에 대한 판막 성형술을 시행하였으며, 이는 판막엽 열구(cleft)에 대한 봉합술이었다. 5예의 심방내 외측통로 폰탄으로의 전환술 중 3예에서는 술 전 심방 부정맥으로 우심방내 부정맥 회로에 대한 냉동소작술(cryoablation)이 함께 시행되었으며 1예에서는 심방내 첩포에 대한 천공(fenestration)이 필요하였다. 심장의 도관 폰탄으로의 전환술은 3예 모두에서 24 mm GoreTex vascular graft (W.L. Gore & Associates, Flagstaff, AZ)를 사용하여 시행하였으며, 술 전 심방 부정맥이 있었던 2예에서는 부정맥 수술을 함께 시행하였다. 부정맥 수술은 7예에서 시행하였으며 수술 방법은 냉동소작술에 의한 협부 차단(isthmus block) 혹은 우측 maze 술식(right-sided maze procedure)이었다. 이중 5예는 폰탄 전환술과 함께 시행되었다. 4예에서 영구 심박동기 삽입이 필요하였다. 심방-폐동맥 연결 술식 후 심방조동으로 심방내 외측통로 폰탄으로의 전환술을 시행한 1예에서 VVI형의 심박동기를 삽입하였고, 심방-폐동맥 연결 술식 후 심방조동으로 심방내 외측통로 폰탄으로의 전환술, 냉동소작술 및 방실판막 치환술을 시행한 1예 및 심방-폐동맥 연결 술식 후 심방세동으로 심장의 도관 폰탄으로의 전환술, 우측 maze 술식을 시행한 1예에서는 DDD형의 심박동기를 삽입하였으며,

Dacron 도관을 이용한 심장의 도관 폰탄 시행 후 도관의 협착으로 GoreTex 도관으로의 교체를 시행한 1예에서는 술 전 동서맥이 있어 AAI형의 심박동기를 삽입하였다. 대동맥 근부 확장으로 인한 대동맥관 역류로 2예에서 대동맥 근부 성형술이 시행되었는데 사용된 술식은 교련성형술(subcommissural annuloplasty), 발살바동 축소술(wedge resection & primary repair), 상행대동맥 축소술 등이었다. 평균 심폐기 가동시간은 150.8±71.7 (72~327)분이었으며 대동맥 차단이 필요했던 13예의 평균 대동맥 차단시간은 59.9±21.0 (25~91)분이었다.

수술 사망은 없었다. 평균 중환자실 체류기간은 5.1±4.8 (1~21)일이었으며 평균 재원기간은 22.4±11.7(8~53)일이었다. 술 후 합병증으로는 지속적 흉관배액(n=4), 유미흉(n=2), 일시적 경련(n=2), 방실판막 역류(n=1), 간염(n=1) 등이 발생하였다. 2명의 만기 사망이 발생하였다. 심방-폐동맥 연결술식 후 심방중격첩포 누출로 누출부위 봉합을 시행받은 1명의 환자가 8년 후 부정맥으로 사망하였고, 심방-폐동맥 연결술식 후 방실판막 역류로 방실판막 치환술을 시행받은 1명의 환자는 15개월 후 단백소실성 장병증(protein-losing enteropathy)으로 사망하였다. 2명의 만기 사망례를 제외한 모든 환자에서 추적관찰이 가능하였으며 평균 추적관찰 기간은 2.7±2.1년(1개월~6년)이었다. 술 후 NYHA 기능등급은 등급 I이 20명, II가 1명, III가 1명으로 술 전에 비해 의미 있게 호전되었으나(p=0.001), 단백소실성 장병증으로 심장 외 도관 폰탄 전환술을 시행받은 1명의 환자는 호전되지 않고 오히려 악화되었다(Fig. 1). 술 전 심방 부정맥을 보였던 8명의 환자 중 7명이 술 후 동율동으로 전환되었다. 동율동으로 전환된 7명의 환자는 모두 부정맥 수술을 시행받았었고 술 후 부정맥이 지속되었던 1명의 환자는 초창기에 심방내 외측통로 폰탄 전환술만 시행받았었다. 술 후 평균 동맥혈내 산소포화도는 91.7±3.2 (85~96)%로 술 전에 비하여 의미 있게 증가하였다(p=0.003).

고 찰

고전적인 폰탄 술식 및 그 초창기의 변형 술식들은 삼첨판폐쇄의 교정 술식으로서 도입되었다¹⁾. 이후 폰탄 술식은 여러 가지 기술적인 변형을 거쳐오면서 현재는 거의 모든 종류의 기능적 단심실을 가진 심기형에 대한 최종적인 고식적 수술 방법으로 사용되고 있다. 이러한 폰탄 술식은 양방향성 상대정맥-폐동맥 연결을 거치는 단계적인

접근 방법 및 위험 인자들의 적극적인 교정으로 인하여 그 수술 성적이 크게 향상되었으며, 향상된 수술 성적으로 인하여 환자들이 장기 생존함에 따라서 폰تان 술식의 부작용으로 인한 만기 기능저하의 문제점이 대두되었다⁶⁾. 폰تان 술식 후 기능저하를 초래하는 만기 합병증으로는 심방 부정맥, 청색증, 심실부전, 혈전색전증, 단백소실성 장병증 등이 알려져 있다^{2,3)}. 이러한 만기 부작용의 대부분은 심방내 외측동로 폰تان이나 심장의 도관 폰تان보다는 고전적인 심방-폐동맥 연결을 가진 폰تان 술식 후 주로 발생하는 것으로 알려져 있으나^{2,7)} 이러한 차이가 고전적인 폰تان 술식이 총체정맥-폐동맥연결(total cavopulmonary connection)에 비하여 상대적으로 더 긴 추적관찰 기간을 가지고 있는 사실에 기인하는 것인지 총체정맥-폐동맥연결의 우수한 혈역학적 특성⁸⁾에 기인하는 것인지는 확실하지 않다.

폰تان 술식 후 발생하는 부정맥은 심방빈맥이 대표적이며 그밖에 동결절 기능부전(sinus node dysfunction)이나 방실전도 차단이 발생할 수 있다. 이 중 심방빈맥은 만기에 발생하는 부정맥의 대부분을 차지하며 주로 심방조동(atrial flutter)이나 심방세동(atrial fibrillation)의 형태로 나타나게 된다. 이러한 심방빈맥은 주로 우심방의 확장 및 심방내 봉합선들이 원인이 되어 발생하게 되는데, 고전적인 심방-폐동맥 연결을 가진 폰تان 술식 후 발생하는 심방빈맥은 총체정맥-폐동맥연결로의 전환술을 시행하여 혈역학적 특성을 개선함으로써 치료할 수 있다는 보고들이 발표되었다^{4,9-12)}. 그러나 Mavroudis 등¹³⁾은 이러한 환자들에 대하여 단순히 총체정맥-폐동맥연결로의 전환술만을 시행하는 것은 부정맥의 조절에 충분치 않으며, 폰تان 전환술과 동시에 부정맥 회로에 대한 냉동소작술(cryoablation)을 함께 시행하는 것이 혈역학의 개선과 부정맥의 조절에 더 효과적이라는 결과를 보고하였다. 이들은 심방빈맥의 발생 기전에 심방내 봉합선들이 중요한 역할을 하기 때문에 단순히 폰تان 전환술만을 시행하여 심방 고혈압을 완화시켜주는 혈역학적 개선만으로는 부정맥을 치료할 수 없으며 반드시 부정맥 회로에 대한 냉동소작술을 시행해야 한다고 주장하였다. 또한 이들은 전기생리학적 검사 및 기존의 보고들을 토대로 하대정맥 입구와 관상정맥동 입구 사이, 그리고 하대정맥 입구와 삼첨판륜 사이의 소위 '협부(isthmus)'가 빈맥 회로에 가장 중요한 부위이며 이 부위에 대한 냉동소작술을 반드시 시행하여야 한다고 주장하였다. 이들은 초기의 경험을 발전시켜 심방 회귀성 빈맥(atrial reentrant tachycardia)의 치료에 협부에 국한된 냉동

소작술보다 우측 maze 술식이 더 효과적이라는 결과를 보고하였으며¹⁴⁾, 심방세동의 경우에는 maze-Cox III 술식을 시행함이 효과적이라고 보고하였다⁵⁾.

폰تان 술식 후 발생하는 혈전색전증의 정확한 빈도는 알려져 있지 않으며 보고에 따라 큰 차이를 보인다. 또한 이를 예방하기 위한 항응고 요법의 표준도 확립되어 있지 않은 실정이다. 심장내 혈전이 가장 호발하는 부위는 우심방이며 그밖에 폐동맥이나 체심방 및 체심실에도 발생할 수 있는 것으로 알려져 있다. 혈전 형성의 유발요인 중 중요한 것은 대정맥을 통한 느리고 비박동성인 혈류와 확장된 심방이다. 이러한 혈역학적인 요인 이외에 폰تان 술식을 시행받은 환자들에게서 관찰되는 혈액응고계의 이상, 즉 단백 C (protein C) 및 단백 S (protein S) 결핍이 혈전 형성에 관여하는 것으로 알려져 있다²⁾. 이러한 심장내 혈전은 증상이 없는 경우도 많고¹⁵⁾, 통상적인 경흉부심초음파검사(transsthoracic echocardiography)로 발견이 되지 않는 경우도 많아 그 조기 진단이 문제가 되는데, 경식도심초음파검사(transesophageal echocardiography)가 가장 유용하고 예민한 검사로 알려져 있다^{16,17)}.

방실판막 폐쇄부전(atrioventricular valve regurgitation)은 폰تان 술식의 중요한 위험인자 중 하나이며 폰تان 술식 후 만기 사망의 위험인자로도 알려져 있다^{18,19)}. 이러한 방실판막 폐쇄부전이 동반되어 있는 환자에게 폰تان 술식 전 혹은 폰تان 술식 시행 시에 판막성형술을 시행함으로써 좋은 단기 결과를 가져올 수 있는 것으로 알려져 있으나¹⁸⁾, 일부의 환자들에서는 계속적으로 문제가 될 수도 있다. 이러한 환자들에게는 판막 치환술이 불가피한 경우도 발생하게 되는데 기능적 단심실을 가진 환자들의 경우 방실판막의 구조적인 다양성 및 심장 전기 전도로의 다양한 주행경로로 인하여 그 기술적인 측면이 어려울 수도 있다. Durongpisitkul 등²⁰⁾은 폰تان 술식을 시행받았던 499명의 환자 중 12명(2.4%)에서 방실판막 치환술이 시행되었다고 보고하였다. Mahle 등²¹⁾은 기능적 단심실을 가진 17명의 환자들에 대하여 방실판막 치환술을 시행한 결과를 보고하였는데, 44%의 환자들에서 술 후 완전 방실전도차단(complete heart block)이 발생하였다고 하였다. 기능적 단심실과 방실판막 폐쇄부전을 가진 환자에게 조기에 판막 치환술을 시행함으로써 심실 기능을 보존할 수 있을 것으로 생각되나 그 구체적인 시기에 관해서는 향후 더 많은 연구가 필요하리라 사료된다.

단백소실성 장병증은 폰تان 술식 후 발생하는 드물지만 치명적인 합병증이다. 폰تان 술식으로 인한 증가된 체정맥

압이 장내 림프계의 압력을 증가시켜 단백의 장내 손실을 초래하는 것으로 알려져 있다. Mertens 등²²⁾은 여러 기관들을 대상으로 한 연구에서 단백소실성 장병증의 발생 빈도는 3.7%라고 보고하였다. 이들은 이에 대한 내과적 치료 및 외과적 치료의 성적을 비교하였는데 그 성적은 매우 불량하여 증상의 호전이 이루어진 경우는 각각 25% 및 19%에 불과하고 사망률은 각각 46% 및 62%였다고 보고하였다. 다시 말하자면 일단 단백소실성 장병증이 발생하면 치료 방법과는 상관없이 그 예후가 매우 불량하다고 할 수 있겠다. 심장 이식이 하나의 대안이 될 수 있겠으나 이에 대해서는 추가적인 연구가 필요하다.

본 연구에서는 폰탄 술식 후 발생하는 다양한 합병증들로 인한 재수술이 비교적 낮은 수술 사망률 및 유병률로 안전하게 시행될 수 있음을 확인하였다. 재수술의 적응증으로는 심방빈맥 및 방실판막 폐쇄부전, 그리고 폰탄경로의 협착이 가장 많았으며 이중 방실판막 폐쇄부전에 대해서는 판막 성형술이 불가능한 경우가 대부분이어서 1예를 제외한 전례에서 판막 치환술을 시행하였다. 판막 치환술로 인한 술 후 방실전도 차단은 발생하지 않았으며 추적 관찰 기간 동안 인공판막과 관련된 합병증도 발생하지 않았다. 7예에서 심방조동이 있었는데 이 중 초기 2예에서는 기존의 심방-폐동맥 폰탄을 심방내 외측통로 폰탄으로 전환하는 술식만 시행하였었고 그 중 한 명만 술 후 동율동으로 전환되었으며 다른 한 명은 심방조동이 지속되었으나 약물에 반응하여 추적관찰하고 있는 중이다. 나머지 5예에서는 부정맥 수술을 시행하였으며 심방-폐동맥 폰탄 술식을 시행받았던 환자의 경우에는 폰탄 전환술과 함께 시행하였다. 심방세동이 있었던 1예에서는 심장의 도관 폰탄 전환술 및 우측 maze 술식을 함께 시행하였다. 부정맥 수술을 시행받은 환자들은 모두 술 후 동율동으로 전환되었다. 폰탄 전환술의 방법은 초기에는 심방내 외측통로 폰탄으로의 전환술을 많이 시행하였으나 최근에는 심장의 도관 폰탄으로의 전환술을 시행하고 있으며, 부정맥 수술의 내용도 초기에는 단순히 협부에 대한 냉동소작술이 주를 이루었으나 최근에는 우측 maze 술식을 시행하고 있다. 심방-폐동맥 연결을 가진 환자에게 혈액학적 이상과 심방빈맥이 동반된 경우 심장의 도관 폰탄 전환술과 우측 maze 술식을 함께 시행함으로써 혈액학적 임상적, 증상의 호전을 가져올 수 있으리라 사료된다. 두 명의 환자들에서 대동맥 근부 확장으로 인한 대동맥관 역류로 대동맥관 성형술 및 대동맥 성형술이 필요하였는데, 이들은 술 후 현재까지 경도의 대동맥관 역류를 보이고 있으나 이에 대

한 면밀한 추적관찰이 필요하겠다.

결 론

폰탄술식 후 부작용으로 인한 재수술은 낮은 수술사망률 및 유병률로 시행될 수 있었다. 특히 초기의 심방-폐동맥 연결 폰탄 술식을 시행받은 환자들에게 심방빈맥, 방실판막 폐쇄부전, 폰탄 경로의 협착 등과 같은 문제점들이 발생할 경우, 방실판막 폐쇄부전의 교정, 폰탄전환술과 함께 부정맥 수술과 같은 적절한 술식을 시행함으로써 임상적 혹은 혈액학적 호전을 기대할 수 있으리라 사료된다.

참 고 문 헌

1. Fontan F, Baudet E. *Surgical repair of tricuspid atresia.* Thorax 1971;26:240-8.
2. Cromme-Dijkhuis AH, Hess J, Hählen K, et al. *Specific sequelae after Fontan operation at mid- and long-term follow-up.* J Thorac Cardiovasc Surg 1993;106:1126-32.
3. Stamm C, Friebs I, Mayer JE, et al. *Long-term results of the lateral tunnel Fontan operation.* J Thorac Cardiovasc Surg 2001;121:28-41.
4. Kao JM, Alejos JC, Grant PW, Williams RG, Shannon KM, Laks H. *Conversion of atriopulmonary to cavopulmonary anastomosis in management of late arrhythmias and atrial thrombosis.* Ann Thorac Surg 1994;58:1510-4.
5. Mavroudis C, Backer CL, Deal BJ, Johnsrude C, Strasburger J. *Total cavopulmonary conversion and maze procedure for patients with failure of the Fontan operation.* J Thorac Cardiovasc Surg 2001;122:863-71.
6. Fontan F, Kirklin KW, Fernandez G, et al. *Outcome after a "perfect" Fontan operation.* Circulation 1990;81:1520-36.
7. Pearl JM, Laks H, Stein DG, Drinkwater DC, George BL, Williams RG. *Total cavopulmonary anastomosis versus conventional modified Fontan procedure.* Ann Thorac Surg 1991;52:189-96.
8. de Leval MR, Dubini G, Migliavacca F, et al. *Use of computational fluid dynamics in the design of surgical procedures: application to the study of competitive flows in cavopulmonary connections.* J Thorac Cardiovasc Surg 1996; 111:502-13.
9. McElhinney DB, Reddy VM, Moore P, Hanley FL. *Revision of previous Fontan connections to extracardiac or intraatrial conduit cavopulmonary anastomosis.* Ann Thorac Surg 1996; 62:1276-83.
10. Kreutzer J, Keane JF, Lock JE, et al. *Conversion of modified Fontan procedure to lateral atrial tunnel cavopulmonary anastomosis.* J Thorac Cardiovasc Surg 1996;111:1169-76.

11. Van Son JA, Mohr FW, Hamsch J, Schneider P, Hess H, Hass GS. Conversion of atriopulmonary or lateral atrial tunnel cavopulmonary anastomosis to extracardiac conduit Fontan modification. Eur J Cardiothorac Surg 1999;15:150-7.
12. Vitullo DA, DeLeon SY, Berry TE, et al. Clinical improvement after revision in Fontan patients. Ann Thorac Surg 1996;61:1797-804.
13. Mavroudis C, Becker CL, Deal BJ, Johnsrude C. Fontan conversion to cavopulmonary connection and arrhythmia circuit cryoablation. J Thorac Cardiovasc Surg 1998;115:547-56.
14. Mavroudis C, Becker CL, Buck SH, Johnsrude C. Comparison of anatomic isthmus block with the modified right atrial procedure for late atrial tachycardia in Fontan patients. Circulation 2002;106:575-9.
15. Rosenthal DN, Friedman AH, Keinman CS, Kopf GS, Losenfeld LE, Hellenbrand WE. Thromboembolic complications after Fontan operations. Circulation 1995;92(Suppl 9):287-93.
16. Balling G, Vogt M, Kaemmerer H, Eicken A, Meisner H, Hess J. Intracardiac thrombus formation after the Fontan operation. J Thorac Cardiovasc Surg 2000;119:745-52.
17. Coon PD, Rychik J, Novello RT, Ro PS, Gaynor JW, Spray TL. Thrombus formation after the Fontan operation. Ann Thorac Surg 2001;71:1990-4.
18. Imai Y, Takanashi Y, Hoshino S, Terada M, Aoki M, Ohta J. Modified Fontan procedure in ninety-nine cases of atrioventricular valve regurgitation. J Thorac Cardiovasc Surg 1997;113:262-8.
19. Knott-Craig CJ, Danielson GK, Schaff HV, Puga FJ, Weaver AL, Driscoll DD. The modified Fontan operation. An analysis of risk factors for early postoperative death or takedown in 702 consecutive patients from one institution. J Thorac Cardiovasc Surg 1995;109:1237-43.
20. Durongpisitkul K, Porter CJ, Cetta F, et al. Predictors of early- and late-onset supraventricular tachyarrhythmias after Fontan operation. Circulation 1998;98:1099-107.
21. Mahle WT, Gaynor JW, Spray TL. Atrioventricular valve replacement in patients with a single ventricle. Ann Thorac Surg 2001;72:182-6.

=국문 초록=

배경: 기능적 단심실에 대한 폰탄 술식은 그동안 많은 기술적 변형을 거쳐오면서 최근에는 그 수술 성적이 크게 향상되었다. 그러나 폰탄 술식을 시행받은 환자들이 장기 생존하게됨에 따라서 혈액학적 이상이나 난치성 심방 부정맥 등의 문제점들이 대두되고 있으며, 이로 인한 재수술도 증가하고 있다. 본 연구에서는 폰탄 술식 후 시행한 재수술예들에 대하여 후향적 임상분석을 시행하였다. 대상 및 방법: 1988년 1월부터 2002년 12월 사이에 폰탄 술식 후 재수술을 시행받았던 24명의 환자들을 대상으로 하였다. 폰탄 수술 당시의 연령의 중앙값은 3.3세였으며 재수술 당시의 연령의 중앙값은 9.2세였다. 처음에 시행받았던 폰탄 술식의 종류로는 심방-폐동맥 연결이 11예, 심방내 외측통로 폰탄이 11예, 그리고 심장의 도관 폰탄이 2예 있었다. 재수술의 적응증으로는 방실판막 역류(n=7), 심방 부정맥(n=8), 폰탄경로의 협착(n=7), 그리고 잔존 우-좌 단락(n=5) 등이 있었다. 결과: 재수술 시 시행된 술식으로는 방실판막 치환술(n=6), 심방내 외측통로 폰탄으로의 전환술(n=5), 심장의 도관 폰탄으로의 전환술(n=3), 그리고 부정맥 수술(n=7) 등이 있었다. 수술 사망은 없었고 2명의 만기 사망이 있었다. 평균 추적관찰 기간은 2.7±2.1년이었으며, NYHA 기능분류는 대부분의 환자에서 I 등급으로(n=20) 술전에 비하여 향상되었다. 심방 부정맥으로 수술을 시행받은 8명의 환자 중 7명이 정상 동율동으로 전환되었다. 결론: 폰탄 술식 후 부작용으로 인한 재수술은 낮은 수술 사망률 및 유병률로 시행될 수 있었다. 폰탄 술식, 특히 초기의 심방-폐동맥 연결 술식을 시행받은 환자들에게 방실판막 역류, 난치성 심방 부정맥, 폰탄경로의 협착과 같은 문제점들이 발생할 경우 폰탄 전환술 혹은 적절한 술식을 시행함으로써 임상적 혹은 혈액학적 호전을 기대할 수 있으리라 사료된다.

중심 단어 : 1. 단심실
2. 폰탄 수술