

골든 리트리버종에서 발생한 Discoid Lupus Erythematosus(DLE)의 발생 증례

원동선 · 홍은실 · 정만복 · 김현진* · 박남용* · 박 철 · 정병현 · 박희명¹

건국대학교 수의과대학 내과학 교실
*전남대학교 수의과대학 병리학 교실

A case of Discoid Lupus Erythematosus (DLE) in a Golden Retriever dog

Dong-Sun Won, Eun-Sil Hong, Man-Bok Jeong, Hyun-Jin Kim*, Nam-Young Park*,
Chul Park, Byung-Hyun Jeong and Hee-Myung Park¹

Department of Veterinary Internal Medicine, College of Veterinary Medicine, Konkuk University

*Department of Veterinary Pathology, College of Veterinary Medicine, Chonnam University

Abstract : A 3-year-old, 38 kg, male Golden Retriever dog was referred to Veterinary Teaching Hospital of Konkuk University because of chronic formation of crust on nasal bridge and planum nasale. Abnormalities of physical examination included hyperkeratosis on the footpad, symmetrical alopecia and erythma around olecranon, and crust on nasal bridge and planum nasale. Results of the hematological examination showed a mild leukopenia with neutropenia, monocytosis, and mild lymphocytosis. In addition, the result of serum chemistry and thyroid gland profile were normal. Results of fungal and bacterial culture was negative. Acanthocytes in cytological evaluation of nasal crust were observed in direct microscopic examination. Examination of skin biopsy exhibited vacuolation of basal cell layer, degeneration and necrosis of basal cell with defluxion, mild monocytes filtrations between epidermis and dermis, and mild acanthosis with hyperkeratinization. Based on results of examination described above, Discoid Lupus Erythematosus (DLE) was diagnosed.

Key words : Discoid lupus erythematosus(DLE), acanthocytes, Dog

서 론

Discoid Lupus Erythematosus(DLE)는 개에서 드물게 발생하는 자가면역매개성 피부질환의 하나로 비경(planum nasale)에 병변을 나타내는 질환이다. 이는 전신성 홍반성 낭창(Systemic Lupus Erythematosus: SLE)의 양성변이로 생각되어지고 있으며 주로 콧등, 안면부, 귀, 그리고 점막에 국한되며 전신질환으로는 거의 진행되지 않는다⁴.

DLE는 성별이나 나이에 관한 소인은 없으나 colli, German shepherd, Siberian huskies, Shetland sheepdog, Alaskan malamute, Chow chow 종등에서 유전적 소인이 있는 것으로 보고 되고 있다³. 하지만 정확한 기전은 현재까지 확립되어 있지 않고 약물이나 바이러스에 의한 자극, 자외선(UV)노출등이 원인으로 추정되고 있다. 일반적으로 DLE는 비경(planum nasale)과 입술의 탈색으로 임상증상이 시작되고 이는 일반적으로 미란과 궤양으로 진행되어진다. 이러한 병변은 귀바퀴와 눈주위에 발생하기도 한다^{1,3,4}.

최근 수입견의 증가와 함께 면역매개성 질환의 빈도가 높아지고 있는 추세이다. 이에 본 증례에서는 3년령의 수컷 Golden Retriever종에서 발생한 DLE에 대한 임상증상, 진단 및 치료경과 등을 보고하고자 한다.

증 례

체중 38 kg의 3년령의 중성화한 수컷 골든리트리버가 두 달 전부터 만성적인 비경에 가피가 형성되어 알로에와 항생제 처치를 받고 이에 대한 반응이 없어 본 병원에 내원하였다. 본 환축은 내원시 모든 지육(footpad)의 과각화증이 관찰되었고(Fig 2) 비경부위에 가피 및 탈색이 형성(Fig 1)되었으며 양측 주두(Olecranon) 부위의 탈모 및 발적이 관찰되었다.

혈액검사 결과는 상대적인 단핵구 증가, 림프구 증가, 그리고 호중구 감소로 인하여 전체 백혈구의 수가 하위정상범위를 나타냈다. 하지만, 혈청화학검사 및 뇨분석검사에서는 모두 정상이었다.

피부검사결과 비경부위의 가피 및 지육의 과각화증을 제외하고 모두 정상이었으며, 피부사상균 곰팡이 배지(DTM) 적용상 곰팡이감염은 음성이었으며, 세균분리 및 항생제 감수성결과 피모 오염균이 검출되었다.

가피의 세포검사상 유극세포가 출현하였으며, 갑상선 호르몬기능 저하를 감별하기 위해 Basal T4를 검사하였으나 정상범위였기 때문에 갑상선기능저하증은 일단 제외되었다. Free T4 수치는 약간 저하되었지만 이에 따른 총콜레스테롤 수치와 FreeT4를 이용한 Throid K 수치는 K> -1이기 때문에 정상으로 간주되었다.

병변부위의 생검을 통한 조직학적 진단결과 표피층의 기

¹Corresponding author.
E-mail : parkhee@snu.ac.kr

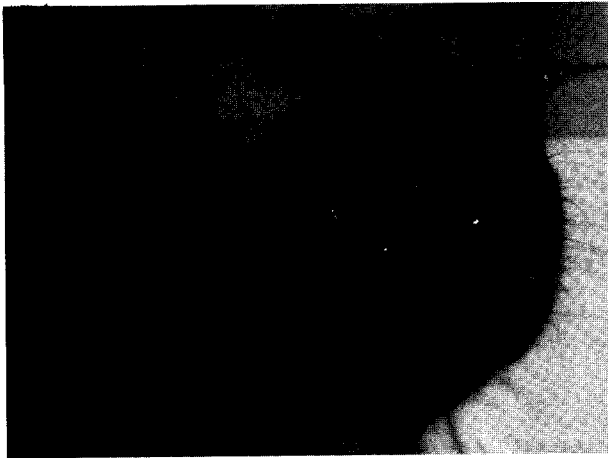


Fig 1. Crust and depigmentation are observed on planum nasale.

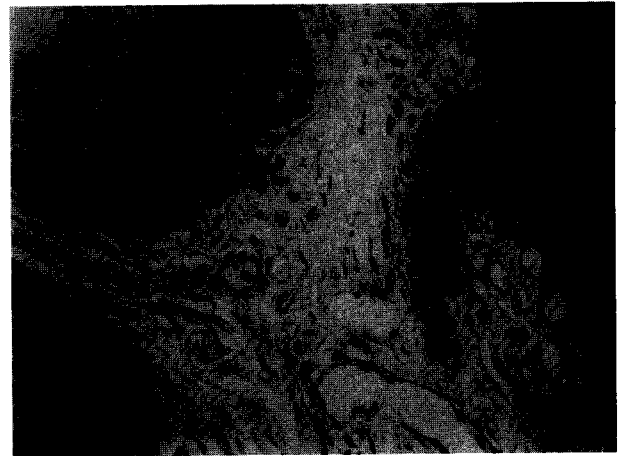


Fig 4. Scattered cells in the basal layer of the epidermis show vacuolar changes ($\times 400$, H&E stain).

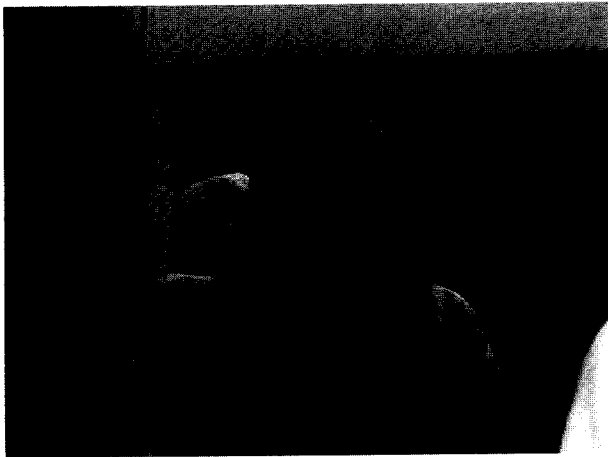


Fig 2. Hyperkeratosis is shown on the footpad.




Fig 3. Mild to moderate lichenoid interface dermatitis and vacuolar change(degeneration) in epidermis are observed ($\times 100$, H&E stain).

저세포층의 공포화 및 기저세포의 분리 및 변성, 괴사소견이 관찰되었다. 또한 표피와 진피사이의 경미한 단핵구의 침윤이 관찰되었으며, 기저층의 분리된 세포의 출현을 동반한 혈관의 변성과, 경미한 Acanthosis와 과각화증이 관찰되었다 (Figs 3,4).

본 증례의 치료는 트리암시놀론 제제와 젠타마이신이 함유된 국소제제를 1일 1회 1달간 적용하였으며 적용후 임상증상은 정상으로 회복되었으나 전반적으로 국소 스테로이드 제제를 적용하지 않을시에는 임상증상이 재발하였다. 또한 일광에 노출되지 않도록 국소적으로 패취형태의 패드를 적용시켰다. 일반적으로 이러한 증례의 경우 진행성으로 일광 노출시 심해지는 경향을 보였으며 스테로이드 적용시 완화되면서 반복되는 양상을 보였다.

고 찰

DLE는 개에서 드물게 발생하며 고양이에서는 거의 발생하지 않는 자가면역매개성 피부질환으로 SLE의 양성 변이로 생각되어지고 있지만 정확한 원인은 밝혀져 있지않다. 다만 자외선의 영향으로 인한 T림프구의 영향이 가장 큰 것으로 추정되고 있다. 따라서 DLE는 종종 여름에 더 심하게 나타난다고 보고되어지고 있다. DLE는 Uveodermatologic syndrome, Systemic Lupus Erythematosus, Pemphigus erythematosus/foliaceus, zinc-responsive dermatosis등 비경에 피부병변을 형성하는 다른 피부질환과 감별이 필요하지만 DLE는 주로 콧등, 안면부, 귀, 그리고 점막에 국한되며 거의 전신질환으로는 진행되지 않는다^{4,7}.

DLE는 나이에 관한 소인은 없는 것으로 나타나 있으나 colli, German shepherd, Siberian huskies, Shetland sheepdog, Alaskan malamute, Chowchow종등에서 유전적 소인이 있는 것으로 보고 되고 있다. 일반적으로 DLE의 증상은 Planum nasale와 입술의 탈색으로 시작되고 이는 미란과 궤양으로 진행된다. 이러한 병변은 귀바퀴와 눈주위에서

발생되기도 한다. 흔하지는 않지만 발과 생식기에서 일어나기도 한다. 또한 만성 DLE는 편평세포암종으로 발전될 수도 있다.

DLE의 진단은 병력과 임상증상, 피부생검, 면역병리학적인 방법으로 확진할 수 있다. Wener 등(1983)은 230마리의 개를 조직병리학적, 면역병리학적, 임상적 평가로 그 중 84마리의 개를 Canine Autoimmune skin disease(AISD)로 진단하였고, 가장 추천할 만 진단 방법으로 조직병리학적 방법과 면역병리학적 방법의 병용을 추천하였다⁶. DLE의 경우 혈액검사나 뇨검사등에서는 그 외의 질환이 없다면 특이한 이상 사항을 발견할 수 없다. 일반적으로 조직학적 소견으로는 기저세포의 수포성 변성과 색소침착이상, 기저면(Basement membrane zone)이 국소적으로 비후되며, 피부의 혈관과 부속물들 주위에 단핵구나 형질세포의 침윤을 볼 수 있다. 또한 정도에 따라 진피의 점액증도 관찰되기도 한다.

직접 면역형광검사법상 기저면의 면역항체나 보체의 침착을 관찰 할 수 있다. 한편 Iwasaki등(1995)에 의하면 피부의 기저면 구성체가 아닌 120 kDa와 85 kDa 단백질을 Western immunoblotting으로 발견할 수 있었다고 보고하였다².

일반적으로 치료는 평생치료가 필요하며, 우선적으로 일광에 대한 과도한 노출을 지양하는 것이 중요하다. 경미한 경우 국소적인 glucocorticoids의 적용이 추천되며, 경우에 따라 1-2% cyclosporin 용액을 적용하기도 한다. 중증의 병변을 나타낼 경우 전신적인 스테로이드 제제의 투약이 추천되며, 보조적으로 필수지방산 및 Vitamine E등을 투여한다. White 등(1992)에 의하면 31마리의 개중 DLE로 진단된 20마리의 개에게 Tetracycline과 Niacinamide의 혼용으로 환축의 70%가 심한 부작용 없이 좋은 효과를 보인 것으로 보고하였다^{5,8}.

본 환축은 피부생검의 결과가 나오기 전까지 임상증상(전신적 질환이 없는 상태로 비경과 콧등에 국한)과 기타 혈액 및 일반적인 피부검사 결과를 종합하여 Uveodermatologic syndrome, Systemic Lupus Erythematosus, Pemphigus erythematosus/foliaceus를 포함한 AISD로 의심하였으며 잠정적으로 AISD중 가장 많은 비율을 차지하는 낙엽성 천포창(Pemphigus foliaceus)으로 진단하였다. 이에 따라 Triamcinolone 연고와 Gentamicin 연고, Econazole연고, Povidone iodine 소독을 처방하였으며 이 후 피부생검 결과 표피의 기저세포층의 공포화 및 기저세포의 분리, 변성 및 괴사 그리고 표피와 진피 사이의 단핵구 침윤소견, 그리고 경미한 과각화증이 존재하는 Acanthocytosis 소견과 국소적용 면역억제 약물에 대한 반응결과로 이 환축의 최종진단을 DLE로서 최종진단하였다.

현재 이 환축은 정상으로 회복되었다가, 현재 보호자의 사정상으로 한동안 투약을 하지 못하여 병변이 경미하게 재발

한 상태이며, 이에 따라 다시 같은 처방으로 처치를 한 상황이다.

본 증례는 임상적으로 흔히 실시하는 신체검사나 진단 방법으로는 DLE의 진단이 어려우며 피부생검을 통한 조직검사를 통해 이 질환의 발생사례를 찾은 것이다.

결 론

체중 38 kg의 3년령의 중성화된 수컷 골든리트리버가 만성적으로 모든 지육의 과각화증과 비경부위 가피가 형성되었으며 양측 주두부위의 탈모 및 발적이 관찰되었다. 병력청취, 신체검사, 각종 진균 및 세균배양검사 및 피부생검을 통한 조직병리학적 진단을 종합하여 DLE로 진단하였다. 조직학적 진단결과 표피층의 기저세포층의 공포화 및 기저세포의 분리 및 변성, 괴사 소견이 보였다. 또한 표피와 진피사이의 경미한 단핵구의 침윤이 일어났으며, 경미한 Acanthosis와 과각화증이 관찰되었다. 본 증례는 병리조직학적 검사를 통해 흔하지는 않지만 Golden Retriever종에서 발생한 DLE를 진단하여 이를 보고하고자 한다.

참 고 문 헌

1. Day MJ, Penhale WJ. Immune-mediated in the old English sheepdog. Res Vet Sci 1992; 53: 87-92
2. Iasaki T, Shimizu M, Obata H, Yanai T, Kitagawa H, Sasaki Y. A canine case of discoid lupus erythematosus with circulating autoantibody. J Vet Med Sci 1995; 57: 1097-9
3. Karen Helton Rhodes. The 5-minute veterinary consult clinical companion small Animal Dermatology Lippincott Williams & Wilkins, 1st ed, 2002:420-423.
4. Linda Medleau, Keith A. Hnilica. Small animal dermatology color atlas and therapeutic guide, W.B. Saunders company, 1st ed. 2001:141-142.
5. Mueller RS, Fieseler KV, Bettenay SV, Rosychuk RA. Influence of long-term treatment with tetracycline and niacinamide on antibody production in dogs with discoid lupus erythematosus. Am J Vet Med 2002; 63: 491-4
6. Werner LL, Brown KA, Halliwell RE. Diagnosis of autoimmune skin disease in the dog: correlation between histopathologic, direct immunofluorescent and clinical findings. Vet Immunol Immunopathol 1983; 5: 47-64
7. White SD. Diseases of the nasal planum. Vet Clin North Am Small Anim Pract 1994; 24: 887-95
8. White SD, Rosychuk RA, Reinke SI, Paradis M. Use of tetracycline and niacinamide for treatment of autoimmune skin disease in 31 dogs. J Am Vet Med Assoc 1992; 200: 1497-500