

## 관절경하 반월상연골의 수직 포위 봉합술 - 수술 시기 -

가톨릭대학교 의과대학 정형외과학교실

김정만 · 장윤종

### Arthroscopic Vertical Enclosing Meniscus Suture -Technical Note-

Jung-Man Kim, M.D. Ph.D., Yoon-Jong Jahng, M.D.

Department of Orthopaedic Surgery, The Catholic University of Korea, College of Medicine

**ABSTRACT:** To avoid incomplete coaptation of the peripheral tear of the meniscus an arthroscopic vertical enclosing meniscus suture technique was developed. In this technique the meniscus was not penetrated with any instruments or suture materials.

This technique seems to be simple and easy to learn and to practice.

**KEY WORDS:** Meniscus Suture, Vertical Enclosing

#### 서 론

Don King의 연구에 의하면 반월상연골 제거 후에 슬관절의 퇴행성변화가 초래되며 그정도는 제거한 양과 관련이 있고 변연부의 혈관이 풍부한 곳까지 파열이 포함되어 있을 경우는 비록 무혈성인 부분이라 할지라도 치유가 일어난다는 것이 알려져 있다<sup>1,2)</sup>. 관절경하 반월상연골봉합술은 Hiroshi Ikeuchi에<sup>3)</sup> 의해 처음으로 시행되었으며 Henning에<sup>4)</sup> 의해 유행되기 시작하였다.

봉합 기술은 기구를 관절안에 진입시키는 방법에 따라 내측-외측(inside-out), 외측-내측(outside-in), 전 내측(all-inside) 봉합술로 나누며 봉합의 방향에 따라 수직, 수평 봉합이 있으나 수직 봉합이 고정력이 더 좋은 것으로

알려져있다<sup>5)</sup>.

그러나 반월상연골의 관절경하 수직 봉합은 기술상으로 고난이도를 보이고 있으며 반복하여 시도할 경우 반월상연골의 조직에도 손상을 가져올 것이 우려된다. 이에 저자들은 간단하면서도 봉합부위의 파열 양면의 완전한 접촉을 만들 수 있는 방법을 고안하여 1~2년간 추시한 결과 임상적으로 모두 만족한 결과를 얻었기에 그 술기를 소개하고자 한다.

#### 시행 대상

외측 반월상연골에서는 어느 부위나 적용이 가능하나 내측 반월상연골 후각부에는 시행하기 힘들다. 따라서 내측 반월상연골의 후각부를 포함한 중간 부위의 파열일 경우 후각부는 전 내측 봉합술을 시행하고 후내측 모퉁이부터 앞쪽으로는 아래에 기술한 방법을 이용할 수 있다.

#### 수술 시기

내측 반월상연골의 경우는 하지를 수술대 외측으로 내리고, 외측 반월상연골일 때는 4자형으로 놓고 시술한다. 봉

\* Address correspondence and reprint requests to

Jung-Man Kim, M.D.

Department of Orthopaedic Surgery, Kang-Nam St. Mary's Hospital, The Catholic University of Korea, College of Medicine, 505 Banpo-Dong, Seocho-Gu, Seoul 137-040, Republic of Korea  
Tel: 82-2-590-1464, Fax: 82-2-595-1700  
E-mail: osjmk@korea.com

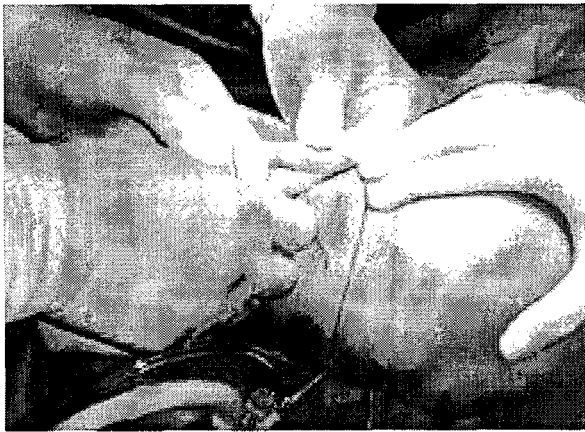


Fig. 1. A No.1 PDS inserted through a 18 gauge needle of lateral joint line is being retrieved out of anteromedial portal of entry.

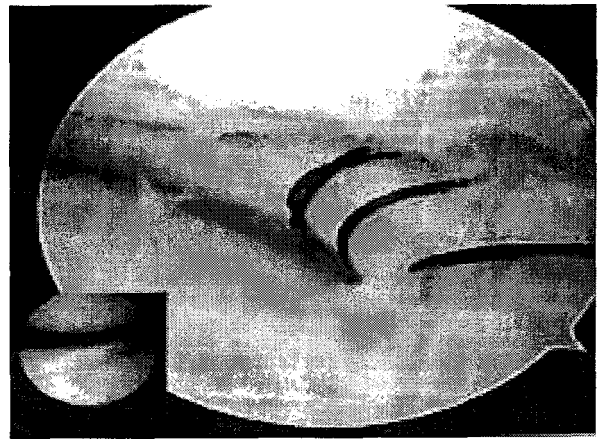

Fig. 2. Four No.1 PDS vertical enclosing sutures of the lateral meniscus of a 31 year old male are completed (Inset: Preoperative vertical longitudinal tear of anterior half of lateral meniscus).

합사는 No. 1 PDS, No. 1 Maxon, No. 2 Ethibond 를 한가지 또는 혼합하여 사용한다. 18 게이지 바늘 두 개와 suture retriever 또는 graspe를 준비한다.

관절경을 전내측 또는 전외측 경로로 진입시켜 해당 반월상연골을 관찰하면서 반월상연골의 부분 절제술이 필요한 경우는 먼저 시행한다. 변연부 파열 부위를 shaver로 청소(debridemen)한다. 바늘을 넣을 자리에 수직으로 약 3~5 mm 정도의 피부 및 피하 조직을 절개한다. 외측-내측 술기로 반월상연골의 위 또는 아래로 바늘을 넣고 관절경이 들어가지 않은 경로로 suture retriever를 넣은 다음 바늘을 통해 monofilament 봉합사를 넣고 바늘은 제거한다. 이 봉합사를 앞쪽 경로로 들어간 retriever로 꺼낸다. 반월상연골의 위 또는 아래의 먼저 넣은 바늘의 대칭 부위에 다시 한 개의 바늘을 더 넣고 shuttle relay로 쏘 monofilament 봉합사를 더 넣어 같은 방법으로 같은 부위의 앞쪽 경로로 빼 낸다(Fig. 1). 이때 봉합사를 구별이 가능한 다른 종류로 사용하면 혼동을 피하기 쉬워진다. 앞쪽으로 나온 봉합사에 고리를 만들고 다른 봉합사를 2 cm 정도로 길게 넣은 다음 단단히 조인다. shuttle relay로 쏘 봉합사를 바늘이 들어간 쪽에서 잡아당겨 빼내면 먼저 넣은 봉합사가 반월상연골의 아래, 위를 감싼 상태로 끌려 나온다. shuttle relay를 제거하고 봉합사를 잡아당긴 상태에서 관절경으로 파열 부위가 잘 접촉되는지 관찰하면서 반월상연골이 너무 찌그러들지 않을 정도로 바깥에서 단단히 결찰한다(Fig. 2). 파열이 길 경우는 5~8 mm간격으로 여러개를 시행하며 사이가 가까워도 큰 문제가 없다. 필요하다면 전술한대로 내측 반월상연골 후각부의 전 내측 봉합을 시행한다<sup>9)</sup>.

## 고 찰

반월상연골 봉합술을 시행하는데는 먼저 기술적으로 쉬워야 하며 파열 양면의 접촉이 완벽하여야 한다고 전제할 수 있다. 현재까지 소개된 방법은 모두 반월상연골에 기구를 통과시켜 봉합사나 화살등 인공 고정물을 고정에 이용하는 방식이다. 이것은 수직 봉합이건 수평 봉합이건 아래 위에 접합되지 않는 부분이 반드시 생기게 되어 있다. 그러므로 파열면의 완벽한 접합을 달성하려면 반월상연골을 뚫지 않고 둘러싸는 방법 밖에 없다고 본다. 실제로 수직 봉합이 수평 봉합보다 우수한 이유도 접합 면적이 넓고, 반월상연골의 콜라겐 다발이 반월상연골의 변연부에 길이로 원주형으로 주변을 싸듯이 배열되어 있기 때문에 수평으로 봉합하면 이들 다발을 파열시키기 쉽기 때문이다. 비록 수직 봉합이 더 우수하다고는 하나 완벽한 결과는 없고 전방십자인대 손상이 있을 경우는 더욱 나빠진다<sup>10)</sup>.

봉합사가 흡수성이 좋은지 비흡수성이 좋은지는 아직도 논란이 되고 있으나 흡수성 봉합사는 파열이 치유될 수 있는 충분한 기간 동안 견디어주지 못할 것이라는 것이 일반적이다. 봉합된 반월상연골은 2개월에 정상의 33%, 6개월에 62%의 강도밖에 갖지 못하기 때문에 그 이상 견디어 주는 봉합사라야 하며<sup>11)</sup> 비흡수성 봉합사가 정상과 거의 같은 강도를 보이기 때문이다<sup>12)</sup>. 또 결찰이 풀리는 경우도 흡수성인 monofilament 봉합사가 더 흔하므로 긴 파열의 경우에는 불안한 것도 사실이다. 그래서 이럴 경우 혼합사 용하며 외측 반월상연골의 전반부 같이 큰 힘으로 유지해야 하는 경우는 비흡수성인 Ethibond를 사용한다. 그러나 저자들은 비흡수성 봉합사가 일생 관절속에 남아 있는 것이 어떤 나쁜 영향을 끼칠 수도 있다고 생각하여 꼭 필요한 경

우에만 비흡수성을 쓰고 있다.

반월상 연골의 후각부 파열 예들에서 외측 반월상연골에서는 대퇴-경골간 간격이 비교적 큰 경우가 많으므로 수직 포위봉합술이 가능한 경우가 많으나, 간격이 좁은 경우나 내측 반월상연골의 경우는 전 내측 방법이 더 쉽다.

종래의 방법보다 필요한 기구 수도 적고 쉬우며 치유는 확실하다고 생각되나 다만 봉합사가 관절내에 더 많이 노출되므로 관절 연골에 마모를 일으키는 작용이 있지 않을까 우려된다. 현재 술후 2년까지는 이러한 합병증을 발견하지 못했으나 향후 더 장기 추시가 필요하다. 수술 술기에서 또 하나 중요한 것은 관절 밖에서 결찰시 관절경으로 반월상연골의 파열부의 충분한 접촉 여부를 볼 뿐 아니라 반월상연골의 중심부가 결찰사로 인하여 너무 찌그러들지 않도록 조심하는 것이다. 이 것은 후에 혹시 결찰사로 인해 반월상연골의 방사상 파열이 발생하지 않을까 염려되기 때문이다. 본 논문의 또 하나의 단점은 전방십자인대 손상으로 급속고정 나사를 쓴 경우가 많아 자기공명영상을 모두 촬영하지 못했고 관절경 추시가 향후 필요하다는 것이다.

### REFERENCES

1) **Ahn JH, Ha CW, Kim YH and Kim C:** The results of Arthroscopic all-inside repair using two posteromedial

portals for the posterior horn of tears of medial meniscus. *J Korean Knee Society*, 12:62-69, 2000.

2) **Baratz ME, Fu FH and Mengato R:** Meniscal tears: the effect of meniscectomy and of repair on intraarticular contact areas and stress in the human knee. A preliminary report. *Am J Sports Med*, 14:270-275, 1986.

3) **Cannon WD and Vittori JM:** The incidence of healing in arthroscopic meniscal repairs in anterior cruciate ligament reconstructed knees versus stable knees. *Am J Sports Med*, 20:176-181, 1992.

4) **Henning CE:** Arthroscopic repair of meniscus tears. *Orthopaedics*, 6:1130-1132, 1983.

5) **Ikeuchi H:** Surgery under arthroscopic control. Proceedings of the Societe Internationale d' Arthroscopie, 1975. *Rheumatology*, {Special Issue};57-62, 1976.

6) **King D:** The healing of semilunar cartilages. *J Bone Joint Surg*, 18:333-342, 1936.

7) **King D:** The function of semilunar cartilages. *J Bone Joint Surg*, 18:1069-1076, 1936.

8) **Roeddecker K, Muennich U and Nagelschmidt M:** Meniscal healing: a biomechanical study. *J Surg Res*, 56:20-27, 1994.

9) **Song EK & Lee KB:** Biomechanical test comparing the load to failure of the biodegradable meniscus arrow versus meniscal suture. *Arthroscopy*, 15:720-732, 1999.



반월상연골의 변연부 파열 치료를 위한 봉합술에서 파열면의 완전한 집합을 위해 수직 포위 봉합술을 개발하였다. 이 술기는 반월상연골을 뚫어 손상을 주지 않으며 배우기 쉽고 시행하기 쉽다.

색인 단어: 반월상연골봉합술, 수직 포위