

뇌종양 환자에서 BOLD 기법을 이용한 기능적 자기공명영상

김 정¹ · 서정진¹ · 임남열¹ · 신상수¹ · 임호순¹ · 윤 웅¹ · 정태웅¹
정용연¹ · 정광우¹ · 박진균¹ · 강형근¹ · 정 신² · 강삼석²

목적 : 뇌종양 환자에서 감각운동과 언어 자극을 통해 기능적 자기공명영상(fMRI)을 시행하여 fMRI에서 감각운동 그리고 언어중추와 병변과의 해부학적인 관계를 관찰하여 수술 계획수립에 도움을 줄 수 있는지 알아보려고 하였다.

대상 및 방법 : 뇌종양이 감각운동중추 혹은 언어중추 부위에 발생한 오른손잡이 환자 12명을 대상으로 하였다. 12명의 환자 중 11명에서 감각운동중추의 활성화 여부를 관찰하였고 이 중 6명은 언어중추의 활성화를 함께 관찰하였으며, 1명은 언어중추의 활성화 여부만을 관찰하였다. fMRI를 얻기 위해서 1.5T MR Scanner를 사용하여 EPI-BOLD 기법으로 영상을 얻어, SPM99 분석 프로그램과 자체제작 프로그램을 이용하였다. 분석은 감각운동, 그리고 언어 자극이 대뇌중추를 활성화시킬 수 있는지 관찰하였고, 감각운동중추및 언어중추와 병변과의 위치 관계를 확인하여 수술 계획수립에 도움을 줄 수 있는지 알아보았다. 또한 환자의 신경학적 기능평가를 수술전후 시행하여 변화여부를 알아보았다.

결과 : 뇌종양환자 12명 모두에서 활성화 영상을 얻을 수 있었고, 대뇌활성화 영역과 병변의 해부학적인 관계를 파악할 수 있었다. 감각운동중추의 활성화영상을 성공하였던 11명 중 9명에서 수술전후 신경학적 수기운동검사에서 등급의 변화를 보이지 않았으며, 1명은 수술 후 오히려 등급이 높아져 운동기능의 회복이 있었고, 1명은 수술 후 한 등급 낮아지는 운동기능의 저하를 보였다. 언어중추의 활성화영상을 성공적으로 얻을 수 있었던 7명에서 수술후 언어기능의 저하를 보인 경우는 없었다.

결론 : fMRI는 감각운동중추나 언어중추 부위에 발생한 뇌종양을 가진 환자에서 수술을 위한 최적의 접근 경로를 결정하는데 많은 도움을 줄 수 있으리라 생각된다.

서 론

뇌는 일정한 기능을 수행하기 위하여 특정부위의 뇌 신경활동이 항진되면 이와 함께 그 부위의 국소적 뇌혈류 및 대사가 증가하는 것으로 알려져 있다 (1). 이러한 생리적 변화를 이용하여 뇌에 국소적 신경 활성화를 유도한 후 그 기능의 위치를 영상으로 표현하고자 하는 방법이 뇌의 기능적 자기공명영상(functional MRI, fMRI)이다 (2). 지금까지 fMRI는 운동이나 감

각, 시각, 청각 및 언어중추 등의 연구뿐만 아니라 기억, 계산 등 고위 인지기능에 대한 연구 등도 이루어져 왔다 (3-8).

뇌종양 환자에서 수술 전에 병변 부위와 관계되는 감각운동 및 언어중추 등 중요한 기능을 담당하는 대뇌 피질을 정확히 평가하여 수술 전 또는 도중에 중요 대뇌피질의 손상을 피하고 예견되는 기능 손실을 최소화 하는 것이 중요하다 (9-15). 이러한 언어나 운동대뇌중추를 국재화(localization)하는데 지금까지는 뇌를 노출하여 대뇌에 직접적인 자극 혹은 전기자극을 하여 평가를 하는 수술중 대뇌피질 지도화(intraoperative cortical map-

대한자기공명의과학회지 7:124-131(2003)

¹전남대학교 의과대학 진단방사선과학교실

²전남대학교 의과대학 신경외과학교실

이 논문은 2003년도 전남대학교병원 학술연구비에 의하여 연구되었음

접 수 : 2003년 11월 1일, 채 택 : 2003년 12월 10일

통신저자 : 서정진, (501-746) 광주시 동구 학동 5번지 전남대학교 의과대학 진단방사선과학교실

Tel. 82-62-220-5745 Fax. 82-62-226-4380 E-mail: jjseo@chonnam.ac.kr

ping) 또는 경막하 뇌전도 격자망(subdural EEG grid) 등에 의한 방법 등이 있었으나 이는 침습적이고 시간이 많이 걸린다는 단점이 있다 (16,17). 또다른 검사방법으로 Wada 검사가 있는데 수술 전 혈관촬영을 하여 시행하는 검사방법으로 이 역시 침습적이고 검사 중 조영제나 검사약물 등에 의한 부작용, 정확한 해석의 어려움 등의 문제가 있다 (18-20). 최근 fMRI가 소개된 이후로 병변과 주변 중요 대뇌피질과의 관계를 명확히 나타내주어 수술 전 계획을 수립하는데 있어 많은 도움을 줄 수 있는 가능성이 제기되고 있다 (9-14, 21-23).

본 연구에서는 언어나 감각운동중추 주위에 뇌종양이 발생한 환자에서 fMRI를 시행하고 수술전후 임상소견을 분석하여, fMRI가 중요 대뇌중추와 병변과의 해부형태학적인 관계를 나타내고, 병변절제술후 예견될 수 있는 정보를 제공할 수 있는지 여부와 수술 계획수립에 도움을 줄 수 있는지를 알아보고자 하였다.

대상 및 방법

중요 대뇌피질 혹은 주위에 뇌종양이 발생한 환자 12명을 대상으로 하였다. 모두 오른손잡이였으며 환자의 연령은 22세부터 68세까지(평균 44세)였다. 조직학적으로 확진된 뇌종양은 전이성 뇌종양이 5예, 피지교종이 3예, 저등급교종이 2예, 그리고 교모세포종이 1예, 이상배열신경상피종양이 1예였다.

12명의 환자 중 11명에서 일차운동과 감각기능을 측정하고 이 중 6명은 언어중추기능을 함께 측정하였으며 1명은 언어중추 기능만 측정하였다.

형태해부학적인 참고자료로 T1강조영상(T1 weighted image: T1WI)과 T2강조영상(T2 weighted image: T2WI)을 얻기 위하여 1.5T Signa Horizon Echospeed MR Scanner (GE Medical Systems, Milwaukee, U.S.A.)를 사용하였다. Bird cage형의 두부코일을 이용하여 T1WI는 반복시간(time to repetition: TR)/에코시간(time to echo: TE) = 500 msec/8 msec로, T2WI는 TR/TE = 3500 msec/102 msec를 사용하여 시상면과 축상면의 방향으로 영상을 획득하였다. 이때 사용된 영상범위(field of view: FOV)는 22 cm×22 cm, matrix의 크기는 256×192, number of excitation는 2회, 절편두께(slice thickness)는 5 mm, 절편간격(gap)은 2 mm로 하였고 총 영상획득시간은 10분 정도이었다.

fMRI를 얻기 위해서 사용된 영상기법은 EPI-BOLD 기법으로써 이때 사용된 영상변수로는 TR/TE = 3000/50 msec, 숙입각(flip angle) 90°, FOV(field of view) 26×26 cm, matrix 128×128, 절편두께 5mm, slice gap 1 mm, number of excitation 1로 하였고, 전교련(anterior commissure: AC)과 후교련(posterior commissure: PC)을 연장한 AC-PC line을 기준으로 하여 9개의 축상면으로부터 각각 50개의 기초 영상을 얻었다 (Fig. 1A). EPI 영상이 평형기(equilibrium state)를 이루기 전의 높은 신호를 보정하기 위해 활성화 영상을 얻기 전

에 4초(1 phase)의 모조영상(dummy scan)을 추가로 얻었으며, 총 영상획득시간은 154초였다.

운동감각기능을 검사하기 위하여 양쪽에 자극을 주었다. 운동과 감각의 호문쿨리(homunculi)에서 운동과 감각중추가 모두 손은 외측 혹은 변연부에 위치하고 발은 내측 혹은 중심부에 위치하므로, 병변이 대뇌의 내측에 위치하였을 경우 반대측 발의 자극을 주어 영상을 얻었고 외측에 위치하였을 경우는 손의 자극으로 영상을 얻었다. 운동자극은 발의 경우 엄지발가락을 자발적으로 움직이는 자극을 이용하였고, 손의 경우에는 엄지손가락을 검지에 닿지 않을 정도로 움직이는 자발적 운동으로 자극을 주었다. 운동 중추에 대한 활성화 영역을 얻은 후, 감각자극은 발등과 손등을 쇠조각으로 아프지 않을 정도로 자극하였다. 종양에 의한 뇌부종이 심한 경우는 약물치료후 뇌부종이 감소된 상태에서 검사를 시행하여 부종이 혈류에 미치는 영향을 가능한 최소화하였다. 환자의 수행능력이 저하되어 검사를 시행하지 못한 경우는 1회 재검사를 수행하였다. 2번의 활성화기와 3번의 휴식기를 번갈아가며 시행하였고 각각의 활성화기와 휴식기마다 10회의 영상을 얻었다.

언어중추의 활성화는 두 음절의 한글단어(명사)를 제시하고 환자에게 반복하여 발음하는 자극을 주었으며, 두 음절의 한글단어는 단어에 따른 연상이나 다른 생각이 들지 않도록 평이하고 발음이 쉬운 단어를 제시하였다. 2번의 활성화기와 3번의 휴식기를 번갈아가며 시행하였고 각각의 활성화기와 휴식기의 단면당 10회의 영상을 얻었다. 활성화기 동안 주어진 단어는 8 내지 10 단어였고, 단어의 중복은 없었다. 각 영상의 획득시간은 3초였다. 이상에서 얻은 기본적인 MR영상들을 BOLD영상으로 만들기 위해 fMRI 분석 소프트웨어인 SPM99 분석 프로그램(statistical parametric mapping99, The Wellcome Department of Cognitive Neurology, University College London, UK)과 자체제작 프로그램(조장희 박사 연구팀)을 이용하였다. 실험 중에 발생하는 움직임에 의한 오류를 보정하고 표준화된 영상을 얻기 위하여 움직임 보정(motion correction)과 재정렬(realignment) 과정을 거친 후, ANCOVA를 적용하여 Talairach space 상에서 global normalization을 하였고 이를 화소(pixel) 단위로 t-test를 시행하였다. 각 과제별로 유의수준(p<0.01)을 기준으로 하여 활성화 지도(activation map)를 얻은 후 표준화된 T1 또는 T2 강조영상 혹은 EPI영상에 중첩하여 최종적인 fMRI를 얻었다. 이때 신호대잡음비(signal to noise ratio: SNR)를 높이기 위해 Gaussian filter를 이용한 smoothing을 하였다.

환자의 신경학적 운동기능평가는 수기운동검사(manual motor test)를 이용하여 등급을 정하였으며, 언어수행능력은 주어진 단어를 반복하여 발음할 수 있는지의 여부를 평가하였다.

분석은 운동감각중추와 언어대뇌중추를 활성화 할 수 있는지 알아보았고, 병변과 대뇌중추의 관계를 파악하여 수술 전 수술방법의 결정에 유용하였는지를 평가하고, 환자의 신경학적 기능평가를 수술전후 시행하여 변화가 있는지 알아보았다.

결 과

뇌종양환자 12명 모두에서 활성화영상을 얻을 수 있었다 (Table 1). 이는 일차감각운동 대뇌중추의 활성화영상을 얻고자 했던 11명 모두에서 성공적으로 얻었으며, 언어 대뇌중추의 활성화영상을 얻고자 하였던 7명의 대상환자 모두에서 성공하였다 (Fig. 1 & 2). 이 중 6명의 환자에서는 일차감각운동과 언어대 뇌중추의 활성화영상을 모두 함께 얻을 수 있었다 (Fig. 3). 이 중 일차감각운동 대뇌중추의 활성화의 경우 1예에서, 그리고 언어대뇌중추 활성화의 2예에서 첫 번째 활성화 영상에서 만족한 결과를 얻지 못하여 각각 2회씩 시행하였다.

뇌종양의 병소는 5예에서 우측반구에, 7예는 좌측반구에 위치해 있었다. 또한 전두엽에 11예가 있었으며 두정엽에 1예가 있었다.

12예 모두 대뇌활성화 영역과 병변의 관계를 파악할 수 있어서 수술적접근은 8예에서 뇌종양의 전방으로, 4예에서 후방으로 접근하여 뇌종양 병소를 적출할 수 있었다. 뇌종양의 전적출이 9예에서, 그리고 부분적 적출이 3예에서 있었다. 활성화영상을 얻은 후 활성화영역이 종양에 아주 근접하거나 내부에 위치하여 수술을 시행하지 못하였던 경우는 없었다.

일차감각운동 대뇌중추의 활성화영상이 성공하였던 11예 중 9예에서 신경학적 수술전후 수기운동검사에서 등급의 변화를 보이지 않았으며, 1예는 수술 후 등급이 높아져 운동기능의 회복이

Table 1. Summary of Data

Case No	Age/Sex	Location	Stimulation	Type of operation	Surgical Biopsy	Clinical Outcomes	
						Motor ¹	Language
1	57/M	Lt Frontal	L	Ant, GTR	Oligodendroglioma	N	P
2	25/F	Lt Frontal	L/M	Ant, STR	DNET	5 → 5	P
3	31/M	Lt Frontal	L/M	Ant, GTR	Oligodendroglioma	3 → 4	P
4	67/F	Rt Frontal	L/M	Post, GTR	Metastasis	4- → 4-	P
5	58/M	Lt Frontal	L/M	Ant, GTR	Metastasis	4 → 4	P
6	38/F	Lt Frontal	L/M	Ant, GTR	Low grade astrocytoma	5 → 5	P
7	56/M	Rt Frontal	L/M	Ant, GTR	Low grade astrocytoma	5 → 4+	P
8	68/F	Lt Frontal	M	Ant, GTR	Glioblastoma	3 → 3	P
9	62/F	Lt Frontal	M	Post, STR	Metastasis	5 → 5	P
10	22/M	Rt Frontal	M	Ant, GTR	Oligodendroglioma	5 → 5	P
11	37/F	Rt Frontal	M	Post, GTR	Metastasis	4 → 4	P
12	45/M	Rt Frontal	M	Post, STR	Metastasis	4- → 4-	P

Note. Lt = left, Rt = right, L = language task, M = motor task, Ant = Anterior approach, Post = Posterior approach, GTR = gross total resection, STR = subtotal resection, DNET = Dysembryoplastic neuroepithelial tumor, N = not evaluate, P = Patient could speak given Korean words without any language deficit after operation.

¹Grading as manual motor test

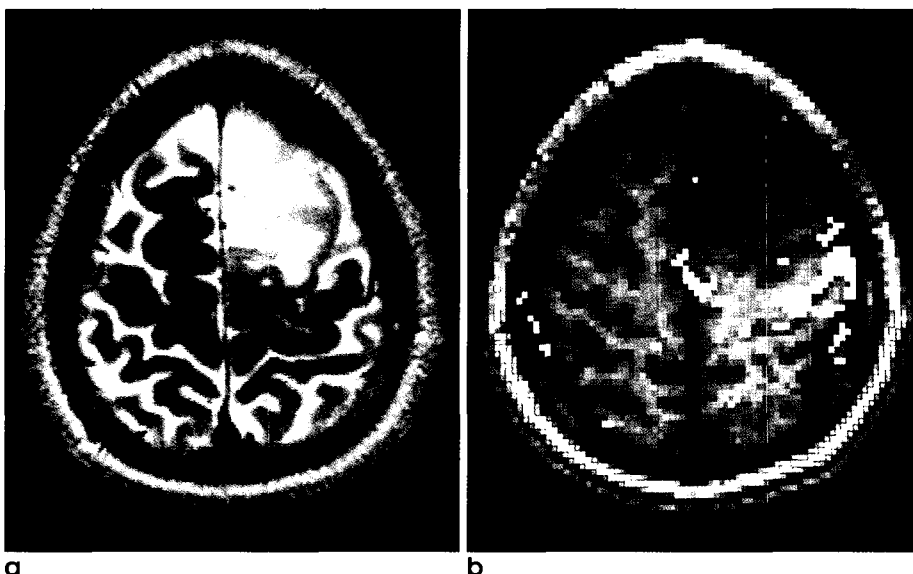


Fig. 1. A 31 year-old-man with right motor weakness (manual motor test grade 3) and oligodendroglioma in left frontal lobe. The lesion was gross total resected by anterior approach. After surgery, the motor function was improved as grade 4.

a. Axial T2-weighted MR image shows ill defined high signal intensity mass. b. Activation map of fMRI during right hand motor task reveals the activated signals far from the posterior aspect of lesion.

있었고, 1예는 수술 후 한 등급 낮아지는 운동기능의 저하를 보였는데 이는 종양의 적출과 관계없이 동맥경화로 인한 소와공경색이 술 후 발생했기 때문이었다. 언어대뇌중추의 활성화영상을 성공적으로 얻을 수 있었던 7예에서 수술 후 언어기능의 저하를 보인 경우는 없었다.

고 찰

1990년대에 들어서면서 기존의 MRI가 제공하는 해부학적 정보 외에 대뇌에서의 뇌혈류등의 생리적 변화를 이용한 기능적인 영상정보를 제공할 수 있는 fMRI가 개발되었다 (2-4). 특히 혈중의 산소 소모율을 기초로 하여 기능적 영상자료를 얻을 수 있는 BOLD(blood oxygen level dependent)기법을 이용한

fMRI는 운동, 시각, 청각 활동을 비롯하여 언어, 사고 등의 인지 기능(cognitive function)을 수행할 때 뇌에서 일어나는 생리적 변화 정보를 이용하여 활성화 영상을 제공할 수 있다 (2). 특히, 공간적, 시간적 분해능이 상대적으로 떨어지는 PET 방법에 비해 수 mm의 공간적 분해능과 수백 ms의 시간적 분해능이 가능하기 때문에 임상에서 그 활용도가 더욱 커지고 있다 (11, 13). 실제 임상응용에서 간질 환자와 뇌종양 환자의 병소 제거 수술 시 뇌의 중요한 기능을 수행하는 부위를 미리 알아냄으로써 수술의 치료 효과를 최대한 높이고자 하는 연구가 보고되고 있다 (9, 14-18). 최근 들어 초고속영상 측정방법의 구현과 함께 소프트웨어의 혁신적인 개발, 그리고 뇌의 인지 기능에 대한 다양한 패러다임의 개발에 힘입어 특히, 인지과학 관련 뇌기능의 연구분야에 있어서 fMRI의 역할은 한층 중요성을 더해 가고 있다. 본 연

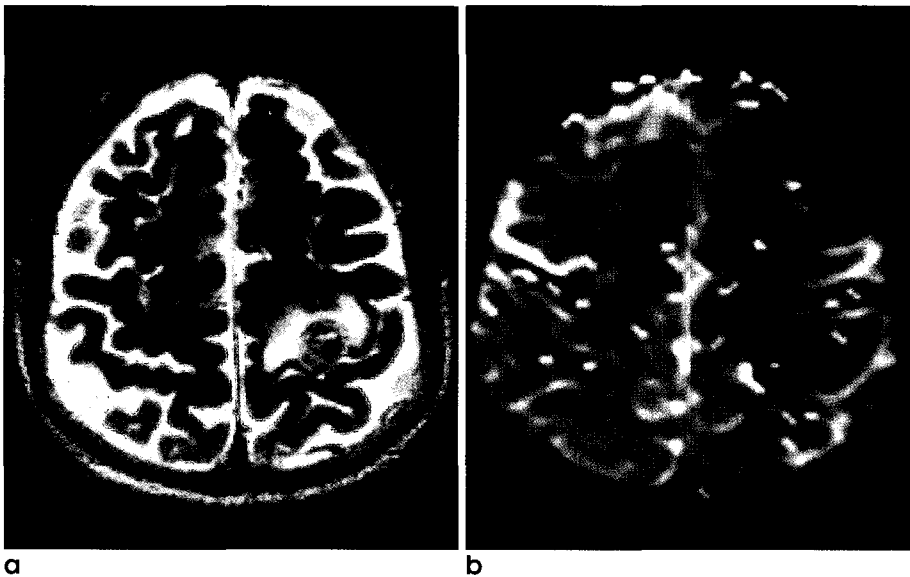


Fig. 2. A 58 year-old-man with right motor weakness (manual motor test grade 4) and metastatic squamous cell cancer in left frontal lobe. The lesion was gross total resected by anterior approach. After surgery, there was no change of motor function.
a. Axial T2-weighted MR image shows hemorrhagic mass with perilesional edema. **b.** Activation map of fMRI during right hand motor task reveals the activated signals along the medial aspect of lesion.

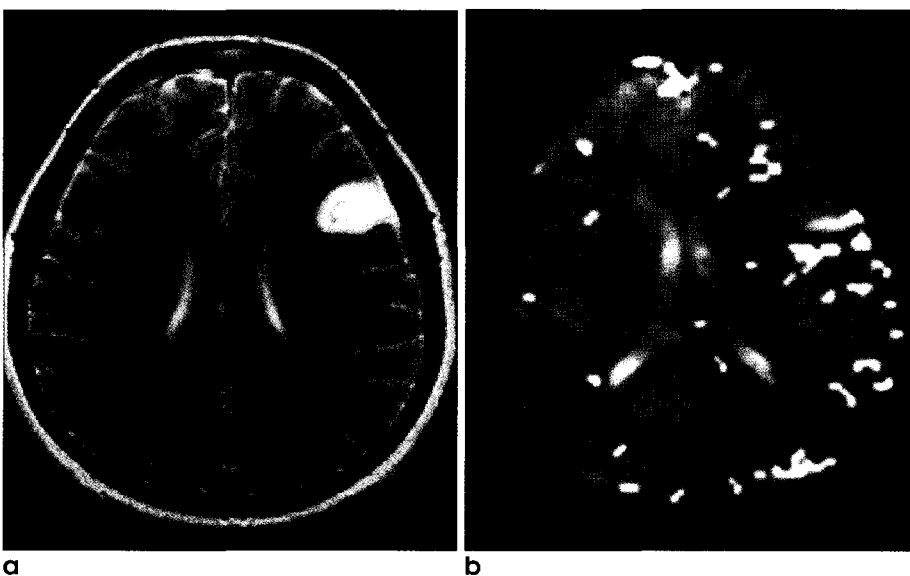


Fig. 3. A 38 year-old-woman with seizure(manual motor test grade 5) and low grade astrocytoma in left frontal lobe. The lesion was gross total resected by anterior approach. After surgery, there was no change of language ability.
a. Axial T2-weighted MR image shows high signal intensity of mass with perilesional edema. **b.** Activation map of fMRI during word generation task obtained at lower level to the mass reveals the activated signals along the posteroinferior aspect of the lesion.

김 정의

구에서도 뇌종양환자의 일차운동 및 언어 대뇌중추의 활성화가 가능하였고 뇌종양환자의 수술 계획 수립, 수술 전후 예견되는 기능손실 등 평가에서 유용한 정보를 제공하여 주었다.

뇌종양환자에서 fMRI를 시행하여 성공적으로 활성화영상을 얻을 수 있는지 여부는 빠르게 촬영할 수 있는 gradient echo EPI같은 장비 측면과 환자가 얼마나 협조하느냐에 달려있다 (24). 장비 측면에서는 빠르게 촬영할 수 있는 소프트웨어와 3 Tesla등의 고자장 기기의 발달로 SNR이 우수해져 좋은 결과가 얻어 질 수 있다. 그리고 환자의 머리, 손의 움직임이나 부여된 수행과제를 제대로 수행하지 못했을 때 예기치 못한 결과나 활성화영상을 얻지 못하는 경우도 초래할 수 있다. 보고에 따라서는 30%까지의 실패율이 보고되기도 한다 (14). 또한 환자의 손 움직임이 둔하거나 운동수행과제를 제대로 수행함이 불가능하여 fMRI를 시행할 수 없는 경우가 발생하기도 하는데 뇌경색 환자에서 제대로 fMRI를 시행할 수 없는 이유가 되기도 한다. 그러나 본 연구에서는 환자의 상태에 따라 적절히 움직임 등을 예방할 수 있는 장치를 하였고, 또 만족하지 못한 결과를 보인 경우 재시행을 하였기 때문에 활성화 성공률이 100%인 것으로 생각된다.

fMRI의 기법에는 여러 종류가 있으나 BOLD(blood oxygen level-dependent technique)기법이 가장 기본적이고 널리 사용되며 BOLD효과를 그 원리로 하고 있다. BOLD 기법을 이용한 fMRI에서는 T2* 효과를 민감하게 관찰하기 위하여 고자장 MR과 long-TE gradient-echo 기법이 필수적이다. BOLD 효과는 일종의 자화율(magnetic susceptibility) 효과로써 에코 시간이 긴 영상기법을 사용할 때 또는 고자장 MR장치에서 그 효과가 더욱 커진다 (2). 본 연구에서도 BOLD 기법을 이용한 정사자장 EPI기법을 이용하여 활성화영상을 얻었다.

자기공명영상은 공간분해능이 뛰어나고 해상력이 좋아 뇌종양환자에서 신경외과의사들에게 수술부위를 결정하고 절제 범위를 정하는데 뛰어난 정보를 제공해 줄 수 있다. 또한 fMRI를 시행하여 성공적인 활성화 영상을 얻어 병소와 활성화영상에서 대뇌중추와의 관계를 명확하게 해 줄 수 있기 때문에 환자의 다른 임상정보와 합하여 환자의 종양절제범위와 수술적 접근방법을 결정하는데 중요한 정보를 제공해 주었다. 본 연구에서도 운동기능 대뇌중추를 피하여 종양의 전방, 후방접근 등 수술 계획을 적절히 수립하여 수술적 접근을 가능하게 하고 또한 종양의 적출 범위를 적절히 결정하는데 도움을 주어 환자의 수술 후 신경학적 손실이 거의 없었다.

본 연구에서 1예에서 수기운동검사에서 4등급에서 3등급으로 떨어진 경우가 있었는데 이는 수술과 상관없이 소와공뇌경색이 일어났기 때문이었다. 수기운동검사에서 운동기능이 향상된 경우는 폐암의 전이성암 예로 운동중추 주위의 부종이나 종괴 효과가 감소했기 때문으로 생각하였다. 또한 SPM99로 후처리를 하여 표준화한 T1과 T2WI에 활성화영역을 중첩할 경우 환자의 정확한 해부학적인 구조물이 왜곡될 염려가 있기 때문에 EPIdud 상에 중첩한 fMRI영상을 수술장에서 이용하였다. 그러나

SPM99를 이용하였거나 자체적으로 제작한 프로그램에 의한 것과는 활성화영역에 차이점을 보이지 않았다. 그러나 SPM99보다 잡음이 심한 단점은 있었다. fMRI는 간질환자에서 수술적 치료의 가능성을 평가하는데 유용하다고 알려져 있다 (18). 또한 수술 중 절제 범위까지 평가하는데 유용한 것으로 알려져 있다 (14-16). 때로 fMRI의 활성화 지도를 수술 중 양전자방출단층촬영(PET) 등에 응용하여 정확한 국제화를 하기도 하지만 이를 이용하지 않고도 얼마든지 자기공명영상과 fMRI 자체만으로 절제가 가능하다 (14, 25). 뇌종양 환자에서 종양 자체의 적출뿐만 아니라 조직학적 소견에 따라 그 절제 범위를 넓혀야 할 때도 있는데 이때도 fMRI가 중요한 정보를 제공해 줄 수 있다. PET는 방사성 동위원소 표지자를 인체에 주입하여 영상의 시간적, 공간적 분해능(temporal and spatial resolution)과 대조도등이 떨어져 해상도가 낮기 때문에 인지생리학적 변화에 따르는 뇌의 정확한 위치 정보를 얻기 힘들다는 단점을 안고 있다. 반면에 MRI 영상법은 비침습적인 방법으로서 방사능 물질을 사용하지 않고도 뛰어난 시간적, 공간적 분해능과 다양한 영상변수(image parameter) 등을 이용하여 인체 조직의 정확한 해부학적, 병리학적 정보들을 제공할 수 있다는 장점을 갖고 있다 (14, 15). 본 연구에서도 뛰어난 시간적, 공간적분해능으로 뇌종양의 적출에 많은 도움을 줄 수 있었다. 또한 활성화영역을 손상시키지 않는 범위까지 절제범위를 미리 계획할 수 있어 신경학적 손상이나 언어기능의 손실은 없었다. 또한 종양과의 관계를 자기공명영상과 fMRI를 연계해서 잘 파악할 수 있기 때문에 예견되는 부작용과 합병증을 미리 알 수 있어 수술을 시행하는 경우 많은 도움을 줄 수 있겠다. 따라서 수술 중 침습적인 뇌지도화를 점점 대체할 수 있을 것으로 생각된다.

지금까지 뇌종양에 관한 fMRI연구는 주로 일차감각운동 피질의 지도화에 관하여 진행되어 왔는데, 정상인에서 해부학적으로 일차감각운동 피질의 위치는 중심구에 인접한 전중심회로 알려져 있고, MR 영상에서 중심구를 확인함으로써 가능하지만, 뇌자극 검사 연구 결과에 의하여 중심구 앞쪽에 운동기능이 위치하는 경우가 72-75%, 뒤쪽에 위치하는 경우가 25-27%이며, 감각기능도 75%만이 후방에 위치하고 25%는 전방에 위치하는 것으로 알려져 있어서 실제로는 다양한 위치를 나타낼 수 있다 (9, 11-13). 또한 기존의 연구 결과에서 종양이 일차 운동피질 근처에 위치한 경우 fMRI를 이용하여 일차 운동피질을 성공적으로 영상화 할 수 있고, 수술적 치료 계획에 fMRI가 유용하게 사용될 수 있다는 가능성이 보고되었다 (9-16). 이와 같은 연구들은 본 연구의 결과에서처럼 수술계획을 수립하여 신경학적 손상없이 종양을 적출하는데 도움을 주는 것으로 나타났다. 또한, 종양이 운동피질 부위에 위치한 경우에는 종양 혹은 부종에 의해 정상구조가 변형되어 일차 운동피질의 기능이 변형되거나 재형성될 수 있는 것으로 알려져 있다. 본 연구에서 일차운동감각중추가 재형성되는 경우는 없었지만, 정상적인 활성화영역을 보이지 않고 변형된 경우는 1예가 있었다. 부분적 적출이 3예 있었으나 이는 대뇌중추의 활성화영역과 상관없이 뇌의 기저핵에까지 종양

이 있었던 경우로 전적출술에 가까운 부분적출이었지만 활성화 영역이 종양가까이에 있었다던지 혹은 종양내에 존재하여 종양 적출을 하지 못한 경우는 없었다.

언어대뇌중추는 좌반구에서 우세를 보인다는 연구보고 등이 있다 (26, 27). 따라서 좌반구의 전두엽에 발생한 뇌종양을 수술할 경우 언어대뇌중추를 손상할 염려가 높기 때문에 대뇌중추를 정확히 평가하고 수술에 들어가는 것이 중요하다. 본 연구에서도 환자의 대부분이 좌 반구의 전두엽에 생긴 뇌종양으로 전 예가 뇌종양주위에서 활성화영역이 있어 역시 좌 반구가 우세하다고 할 수 있겠다. 전두엽에 생긴 일부 종양은 대뇌중추 활성화영역이 종양의 앞쪽에 관찰되어 종양의 후방으로 접근하여 수술을 시행하여 신경학적 손상이 없었다. 그렇지만 언어기능을 잃어버리거나 저하된 환자에서 수행과제의 선택등이 앞으로 fMRI의 활용에 주요하다고 하겠다.

본 연구의 제한점과 개선점은 첫째, fMRI의 언어대뇌중추의 실험 방법에 대한 paradigm 구성에 있어서 단어과제를 수행할 때 비록 일차 연상작용을 배제할 수 있는 단어를 제시하여 반복하게 하였으나 이것은 심상으로 처리될 가능성이 있기 때문에 향후의 연구에는 적절한 단어의 선택등 paradigm 구성을 달리 한 연구가 추가로 진행되어야 하며, 둘째 본 연구에서는 paradigm 구성을 block design에만 국한하였는데 향후에는 event-related paradigm 실험을 동시에 수행하여 상호 보완적인 연구방법을 계획하고, 나아가서는 보다 다양하고 정형화 할 수 있는 실험결과를 도출하는 것이 바람직 할 것으로 사료된다. 셋째 피험자의 수를 늘려 보다 보편 타당하고 통계적으로 의의 있는 연구결과를 얻어야 할 것으로 생각한다. 그러나, 앞으로 인지과학에서 중요한 사고 또는 정보처리는 뇌 전체에 걸쳐서 개별적이고 동시적으로 일어난다는 연구보고 (28)를 토대로 미루어 볼 때 뇌의 기능을 시간 함수로 영상화 할 수 있는 방법은 매우 유용하게 이용될 것으로 사료된다.

결론적으로 fMRI는 감각운동중추나 언어중추 부위에 발생한 뇌종양을 가진 환자에서 수술적 치료를 위한 최적의 접근 경로를 결정하는데 많은 도움을 줄 수 있으리라 생각된다.

참 고 문 헌

1. Fox PT, Raichle ME, Mintum MA, Dence C. Nonoxidative glucose consumption during focal physiologic neural activity. *Science* 1988;241:462-464
2. Krings T, Erberich SG, Roessler F, Reul J, Thron A. MR blood oxygenation level-dependent signal differences in parenchymal and large draining vessels: implications for functional MR imaging. *AJNR Am J Neuroradiol* 1999;20:1907-1914
3. Connelly A, Jackson GD, Frackowiak FSJ, Belliveau JW, Bargha-Whadem F, Gadian DG. Functional mapping of activated human primary cortex with a clinical MR imaging system. *Radiology* 1993;188:125-130
4. Belliveau JW, Kennedy DN, McKinstry RC, et al. Functional mapping of the human visual cortex by magnetic resonance

- imaging. *Science* 1991;254:716-7193.
5. Binder JR, Rao SM, Hammeke TA, et al. Functional magnetic resonance imaging of human auditory cortex. *Ann Neurol* 1994;35:662-672
6. Binder JR, Frost JA, Hammeke TA, Cox RW, Rao SM, Prieto T. Human brain language areas identified by functional magnetic resonance imaging. *J Neurosci* 1997;17:353-362
7. 유재욱, 나동규, 변홍식, 등. 언어영역의 기능적 자기공명영상. *대한자기공명의과학회지* 1999;3:53-59
8. 강형근, 정광우, 박태진, 등. 암묵기억과 외현기억 인출의 신경학적 기전: 기능적자기공명영상법. *대한방사선의학회지* 2003;48:201-211
9. 옥철수, 임명관, 유기봉, 김형진, 서창해. 뇌종양과 기타 국소성 뇌질환에서 운동과 감각과제를 이용한 기능적 자기공명영상. *대한방사선의학회지* 2002;46:417-423
10. Gregorie EM, Goldring S. Localization of function in the excision of lesions from the sensorimotor region. *J Neurosurg* 1984;61:1047-1054
11. Berger MS, Cohen WA, Ojemann GA. Correlation of motor cortex brain mapping data with magnetic resonance imaging. *J Neurosurg* 1990;72:383-387
12. Pujol J, Conesa G, Deus J, et al. Presurgical identification of the primary sensorimotor cortex by functional magnetic resonance imaging. *J Neurosurg* 1996;84:7-13
13. Pujol J, Conesa G, Deus J, et al. Clinical application of functional magnetic resonance imaging in presurgical identification of the central sulcus. *J Neurosurg* 1998;88:863-869
14. Lee CC, Ward HA, Sharbrough FW, et al. Assessment of functional MR imaging in neurosurgical planning. *AJNR Am J Neuroradiol* 1999;20:1511-1519
15. Atlas SW, Howard RS, Maldjian J, et al. Functional magnetic resonance imaging of regional brain activity in patients with intracerebral gliomas: findings and implications for clinical management. *Neurosurgery* 1996;38:329-338
16. Yetkin FZ, Mueller WM, Morris GL, et al. Functional MR activation correlated with intraoperative cortical mapping. *AJNR Am J Neuroradiol* 1997;18:1311-1315
17. Yousry T, Schmid UD, Jassoy A, et al. Topography of the cortical motor hand area: prospective study with functional MR imaging and direct motor mapping at surgery. *Radiology* 1995;195:23-29
18. 이호규, 강중구, 이정교, 등. 난치성 간질환자에 있어서 기능적 MR 영상을 이용한 언어기능의 편재화의 결정: Wada 검사와의 비교. *대한방사선의학회지* 2000;42:721-727
19. Binder JR, Swanson SJ, Hammeke TA, et al. Determination of language dominance using functional MRI: A comparison with the Wada test. *Neurology* 1996;46:978-984
20. Desmond JE, Sum JM, Wagner AD, et al. Functional MRI measurement of language lateralization in Wada-tested patients. *Brain* 1995;118:1411-1419
21. Cosgrove GR, Buchbinder BR. Functional magnetic resonance imaging for intracranial navigation. *Neurosurg Clin N Am* 1996;7:313-322
22. Nitschke MF, Melchert UH, Hahn C, et al. Preoperative functional magnetic resonance imaging(fMRI) of the motor system in patients with tumors in the parietal lobe. *Acta Neurochir*

김 정 외

- 1998;140:1223-1229
23. Holodny AI, Schulder M, Liu WC, Maldjian JA, Kalnin AJ. Decreased BOLD functional MR activation of the motor and sensory cortices adjacent to a glioblastoma multiforme: Implications for image-guided neurosurgery. *AJNR Am J Neuroradiol* 1999;20:609-612
24. Butts RK, Riederer SJ, Ehman RL, Thompson RM, Jack CR. Interleaved echo planar imaging on a standard MRI system. *Magn Reson Med* 1994;31:67-72
25. Cosgrove GR, Buchbinder BR. Functional magnetic resonance imaging for intracranial navigation. *Neurosurg Clin N Am* 1996;7:313-322
26. FitzGerald DB, Cosgrove GR, Ronner S, et al. Location of language in the cortex: A comparison between functional MR imaging and electrocortical stimulation. *AJNR Am J Neuroradiol* 1997;18:1529-1539
27. McCarthy G, Blamire AM, Rothman DL, Gruetter R, Shulman RG. Echo-planar magnetic resonance imaging studies of frontal cortex activation during word generation in humans. *Proc Natl Acad Sci USA* 1993;90:4952-4956
28. Latchaw RE, Ugurbil K, Hu X. Functional MR imaging of perceptual and cognitive functions. *Neuroimaging Clin North Am* 1995;5:193-205

Functional MR Imaging Using BOLD Technique in Patients with Brain Tumors

Jeong Kim¹, Jeong-Jin Seo¹, Nam-Yeol Yim¹, Sang-Soo Shin¹, Hyo-Soon Lim¹,
Woong Yoon¹, Tae-Woong Chung¹, Yong-Yeon Jeong¹, Gwang-Woo Jeong¹,
Jin-Gyoon Park¹, Heoung-Keun Kang¹, Shin Jung², Sam-Suk Kang²

¹Department of Diagnostic Radiology, Chonnam National University Medical School

²Department of Neurosurgery, Chonnam National University Medical School

Purpose : To reveal clinical usefulness of functional MRI (fMRI) using sensorymotor and language stimuli for demonstrating anatomic relationship between sensorimotor or language cortices and lesions in the planning of brain tumor surgery.

Materials and Methods : This study included 12 right-handed patients with brain tumors in or around sensorimotor or language cortices. Eleven patients were evaluated with primary motor and sensory stimuli. Of these patients, six patients were also evaluated with language stimuli. One patient was evaluated with language stimuli only. For fMR imaging, a 1.5T scanner was used and the EPI BOLD technique was employed. For postprocessing image, the SPM99 program and a program made by our department was utilized. We evaluated whether sensorimotor and language stimuli activate sensorimotor and language cortices. And also, clinical efficacy of revealing anatomic relationship between cerebral cortices and lesions for planning neurosurgical operation were evaluated. Finally, we compared post-operative neurologic function with pre-operative neurologic function in same patients.

Results : The fMRI examination was successful in identifying the functional cortices and depicting anatomic relationship between functional cortices and lesions in all patients. In nine patients of 11 patients with identified sensorimotor cortices, postoperative grade of manual motor test was not changed, compared with preoperative grade. Whereas postoperative improved than preoperative grade in one patient of remaining two patients, postoperative aggravated than preoperative grade in the other. This result was due to atherosclerotic lacunar infarction, regardless of tumor resection. Postoperative deficit of language function was not found in seven patients with identified language cortices.

Conclusion : fMRI could be a helpful method for determining the best approach to neurosurgical treatment in patients with brain tumors in or around sensorimotor or language cortices.

Index words : Brain, blood flow
Brain, function
Brain, MR
Brain neoplasms, MR
Magnetic resonance (MR), functional imaging

Address reprint requests to : Jeong-Jin Seo, M.D., Department of Diagnostic Radiology, Chonnam National University Hospital,
8 Hakdong, Donggu, Gwangju, 501-757 Korea.
Tel. 82-62-220-5745 Fax. 82-62-226-4380 E-mail: jjseo@chonnam.ac.kr