대 한 골 관 절 종 양 학 회 지
J. of Korean Bone & Joint Tumor Soc.
Volume 8, Number 2, June, 2002

족부 설상골에 발생한 거대세포종
- 증례보고 1례 -

가천의과대학 부속 길병원 정형외과교실, 병리학교실*

김진원 · 박홍기 · 조현이*

골의 거대세포종은 원발성 골 종양의 5-10%를 차지한다. 주로 20-40세 사이의 연령에서 많으며 90% 이상이 장골에 발생하지만 아주 드물게 수부나 족부 같은 편평골이나 단골에도 발생한다. 주요 증상은 동통이며 종종 병적 골절이나 심지어 연부 조직의 침범이 동반될 수 있다. 방사선학적으로 골간단에 음영이 감소된 균질의 골 용해 소견이 보이며 주위에 반응성 골 형성은 없다. 치료는 골 종양의 병기에 따라 차이가 있으며 재발율을 줄이고 침범 부위의 기능을 보존할 수 있는 수술적 치료가 필요하다. 비진행성 병기는 소파술후 골이식이나 골시멘트 충전을 할 수 있고 진행성 병기는 광범위 절제술후 관절 고정술이나 종양 대치물로 사지 구제술을 시행한다. 전이, 국소재발을 주기적으로 관찰해야 한다. 저자들은 족부의 외측 설상골에 발생한 거대 세포종을 경험하였기에 보고하고자 한다.

색인 단어: 외측 설상골, 거대 세포종

골에 발생하는 거대세포종은 공격적 병변이며 조직학적 소견상 균일하게 분포된 다수의 거대세포를 특징으로 하는 종양으로 원발성 골 종양의 약 5-10%를 차지한다[7,9]. 20세에서 40세사이의 연령 분포를 보이며 특히 20대에 호발한다[3,4,7]. 여성의 발생률이 남자보다 약간 높다[3,4,7]. 90% 이상이 장골에 발생하지만[3] 편평골이나 단골에도 아주 드물게 발생한다[3,7].

국외에서는 드물지 않게 족부에 발생한 거대세포종의 보고들이 있으나 국내 문헌에는 아직 보고된 바가 없어 저자들은 문헌 고찰과 함께 보고하는 바이다.

증 례

20세 남자 환자로 좌측 족부의 동통을 주소로 내원하였다. 가족력상 특이 소견은 보이지 않았으며 1년전 병변 부위에 외상을 받은 후 간헐적인 동통의 병력이 있었다. 진찰 소견상 골 종괴 부위에 피부 병변 및 국소 발열 소견은 없었으나 약간의 압통이 있었다. 단순 방사선 사진에서 좌측 족부의 외측 설상골에 균질의 골 용해 및 피질골이 얇아져 팽대된 소견이 보였으며 종양의 경계가 불명확하였다. 반응성 골 형성은 없었다(Fig. 1). MRI 상 좌측 족부 외측 설상골에 정상 골수 음영의 감소 소견과 함께 종괴가 피질골을 파괴하면서 주위 연부 조직으로 돌출되

※통신저자: 박 홍 기
인천시 남동구 구월동 1198
가천의대 부속 길병원 정형외과
Tel: 032) 460-3384, Fax: 032) 468-5437, E-mail: phk@ghil.com

Fig. 1. The routine radiograph reveals an eccentric, osteolytic lesion involving the lateral cuneiform. Its margins are well defined.

어 있었다(Fig. 2). 조직 검사 소견상 균일한 단핵세포 배경에 다핵 거대세포들이 균일하게 산재되어 있었으며 기질의 섬유화나 출혈은 관찰되지 않았다(Fig. 3). 치료로 좌측 족부의 외측 설상골의 전 절제술 및 자가 골이식술을 실시하였다. 수술 후 24개월째 종양의 재발 소견은 없으며(Fig. 4) 환자는 특별한 증상 없이 정상 활동 중이다.

고 찰

거대세포종은 20대에 호발하며 대부분의 경우 골성장이 완료된 후에 발생한다[3,7]. 90% 이상이 장관골에 발생하며 대부분 관절표면의 바로 아래 위치하는데 호발부위는 약 50% 이상이 슬관절 주위, 즉 대퇴골 근위부, 경골근위부이고[3,4,9], 그 외에 요골 원위부, 대퇴골 근위부, 경골 원위부, 상완골 근위부의 순으로 발생한다[3]. 5% 정도의 거대세포종은 수부와 드물게 족부에서 발생되며[3,4], 족부에서의 침범 순서는 족근골, 중족골, 족지의 순이다[3,4]. 이 부위의 병변중 조직학적 소견상 다수의 거대세포를 보이는 경우는 대부분 수복성(reparative) 거대세포 육

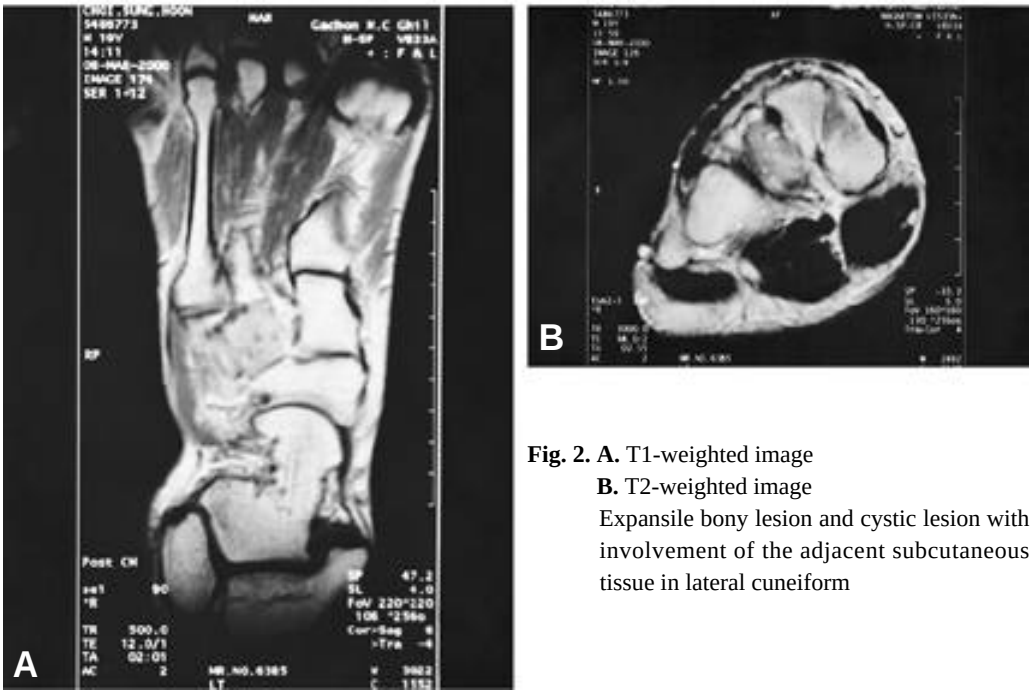

Fig. 2. A. T1-weighted image
B. T2-weighted image
Expansile bony lesion and cystic lesion with involvement of the adjacent subcutaneous tissue in lateral cuneiform

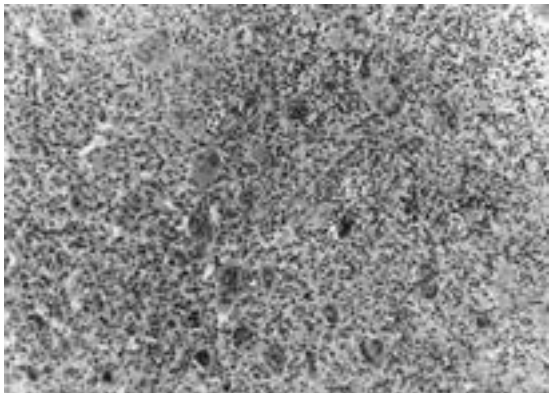

Fig. 3. Oscopic field shows sheets of characteristic mononuclear cells with a large number of giant cells in a diffuse distribution. Neither stromal fibrosis nor hemorrhage is noted.(Hematoxylin and Eosin, ×3000)

Fig. 4. 18months postoperative. The grafts are well incorporated there is no evidence of local recurrence. The patient is pain-free, and full unrestricted activity.

아종이므로 거대세포종과 수복성 거대세포 육아종의 조직학적 감별이 중요하다. 거대세포종의 경우 거대세포의 분포가 고르고 세포의 크기가 더욱 크며 핵의 수가 20개 이상으로 많은 것이 주된 감별점이고 그 외에 기질의 섬유화가 뚜렷하거나 광범위한 출혈이 있는 경우는 수복성 거대세포 육아종으로 진단하여야 한다[10]. 본 증례에서는 거대세포가 종양 전체에 걸쳐 고루 분포되어 있었고 핵의 수가 대부분 20개 이상이었으며 기질의 섬유화나 광범위한 출혈은 관찰되지 않아 쉽게 거대세포종으로 진단할 수 있었다.

거대세포종의 상당 부분(70-80%)은 Enneking[6]과 Campanacci[2]분류상 병기 2에 해당하며 병기 1이 10-15%, 병기 3이 10-15%이다[5].

보존적 치료는 종양의 제거에 성공적이지 못하며 여러 수술적 방법이 이용될 수 있다[4]. Enneking의 병기에 따라 치료방법을 구분할 수 있는데 병기 1, 2는 소파술 후 골이식술 시행하거나 골시멘트를 충전하며 재발 감소를 위해 페놀 소작술이나 액화 질소의 냉각술, 광범위 절제술을 시행하는 것이 좋은 방법이다[5]. 병기 3 혹은 병적 골절을 동반한 관절연골을 침범한 경우 광범위 절제술을 시행하고 관절고정술을 실시하거나 종양 대치물 혹은 동종골 이식을 이용하여, 관절 기능을 유지하는 사지 구제술의 방법이 있다. 본 환자는 병기 3으로 전 절제술 후 자가 골이식술과 관절 고정술을 시행하였다.

재발율은 꽤 높아 40-60% 정도라 하며 일반적으로 수술후 2년내에 흔히 나타난다고 한다[3,4]. 변연부나 광범위 절제술이 더 좋은 결과를 얻었고 한다[7,9]. Wold 등[10]은 수부나 족부에 발생한 거대세포종이 장관골에 발생한 것보다 발생 연령이 더 어리며 더 다발성으로 발생하고 재발이나 전이가 많다고 하였다. Biscaglia 등[1]은 수부나 족부에 발생한 경우에 보다 병변이 공격적이므로 치료 방법의 선택에 있어서도 신중해야 한다고 하였다. 전이, 국소재발과 골이식의 성숙을 파악하기 위해 적어도 1년에 수회 씩 2-3년 간 방사선학적 추시 관찰이 필요하다[5,9,10]. Maloney 등[8]은 수술후 평균 3.2년에 전이가 나타났다고 하였다. 병기 3은 흉부 방사선 촬영을 통해 주기적으로 폐 전이를 추시 관찰해야 한다[4,5,8,9].

REFERENCES

1) **Biscaglia R, Bacchini P and Bertoni F**: Gaint cell tumor of the bones of the hand and foot. *Cancer*, 1;88(9):2022-2032, 2000.
2) **Campanacci M, Giant A and Olm R**: Giant cell tumors of bone. A study of 209 cases with long term follow up in 130. Italy, *J Orthop Tramatol*, 1:249, 1975.
3) **Donald R, Michael K and Guerdon DG**: Tumors and Tumor-Like Lesions of Bone. In : Donald Resnick ed. Diagnosis of bone and joint disorders. 3rd ed. *Philadelphia*, WB Saunders CO:3628-3938, 1995.
4) **Dunn EC, Mauro G and Cohen R**: Giant cell tumor of the intermediate cuneiform. A case report. *J Am Podiatr Med Assoc*, 82(4);208-11, 1992.
5) **Eckhardt JJ and Grogan TJ**: Giant cell tumor of bone. *Clin Orthop*, 204:45-58, 1986.
6) **Enneking WF**: Musculoskeletal Tumor Surgery. *New York, Churchill Livingstone*, 1983.
7) **Han DY**: Tumor of Unknown origin. In : Lee HG ed. Tumor of bone and joint. 1st ed. Seoul, Choishin Co:345-350, 1996.
8) **Maloney WG, Vaugh LM, Jones MH and Ross J**: Benign metastasizing giant-cell tumor of bone : report of three cases and review of the literature. *Clin orthop*, 243:208-215, 1983.
9) **Steven G and Douglas JM**: Common Benign Bone Tumors and Usual Treatment. In : Michael A ed. Surgery for Bone and soft-tissue tumors. 1st ed. *Philadelphia, Lippincott-Raven Pub*:181-206, 1998.
10) **Wold LE and Swee RG**: Giant cell tumor of the small bones of the hands and feet. *Semin Diagn Pathol*, 1:173-184, 1984.

Abstract

Giant cell tumor of Cuneiform
- A Case Report -

Jin-Won Kim, M.D., Hong-Gi Park, M.D., Hyun-I Cho, M.D.*

Department of Orthopedic Surgery and Anatomical pathology,*
Gil Medical Cener, Gachon Medical College, Inchon, Korea

The incidence of giant cell tumors represents only 5% to 10% of all bone tumors. Occurrence on the small bones of the hand and foot are very rare. They typically present with pain and sometimes a pathologic fracture or even soft tissue extension. The radiographic appearance is highly characteristic. An eccentric osteolytic lesion is seen, producing cortical thinning and expansion, and possessing a delicate trabecular pattern. In tarsal bones, poorly or well-defined osteolytic lesions of variable size are encountered. Surgical treatment remains the preferred therapy. Marginal or wide en bloc resection has had far better results in term of local recurrence. Several authors have suggested extended curettage and cement as an alternative to en bloc resection. Follow-up is necessary to monitor for both local recurrence and the infrequent pulmonary metastases.

Key Words : Giant cell tumor, Cuneiform, Foot

Address reprint requests to
Hong-Gi Park, M.D.
Department of Orthopedic Surgery, Gil Medical Cener, Gachon Medical College
#1198 Kuwol-Dong, Namdong-gu, Inchon 405-706, Korea
TEL : 82-32-460-3384, FAX : 82-32-468-5437, E-mail : phk@ghil.com