

## 기계환기로 인한 백서의 급성 폐손상에서 Matrix Metalloproteinase Inhibitor의 효과

김제형, 박수연, 허규영, 이승현, 이상엽, 박상면\*,  
서인범\*\*, 신 철, 심재정, 인광호, 강경호, 유세화

고려대학교 의과대학 내과학교실, 원광대학교 의과대학 내과학교실\*,  
강원대학교 의과대학 임상병리과학교실\*\*

=Abstract=

### Effects of Matrix Metalloproteinase Inhibitor on Ventilator-Induced Lung Injury in Rats

Je Hyeong Kim, M.D., Soo Yeon Park, M.D., Gyu Young Hur, MD.,  
Seung Heon Lee, M.D., Sang Yeub Lee, M.D., Sang Myeon Park, M.D.\*,  
In Bum Suh, M.D.\*\*\*, Chol Shin, M.D., Jae Jeong Shim, M.D.,  
Kwang Ho In, M.D., Kyung Ho Kang, M.D., Se Hwa Yoo, M.D.

*Department of Internal Medicine, College of Medicine, Korea University, Seoul, Korea*

*Department of Internal Medicine, College of Medicine, Wonkwang University, Iksan, Korea\**

*Department of Clinical Pathology, College of Medicine, Kangwon National University, Chuncheon, Korea\*\**

**Background** : Many inflammatory mediators and collagenases are involved in the pathogenesis of acute lung injury (ALI) and acute respiratory distress syndrome (ARDS). The increase of matrix metalloproteinase-9 (MMP-9, gelatinase-B) produced mainly by inflammatory cells was reported in many ALI models and ARDS patients. Cyclic mechanical stress also can induce MMP-9 production from alveolar macrophages and connective tissue cells. In this study, the expression of MMP-9 in ventilator-induced lung injury (VILI) model and the effects of matrix metalloproteinase inhibitor (MMPI) on VILI were investigated.

**Methods** : Eighteen Sprague-Dawley rats were divided into three groups: low tidal volume (LVT, 7mL/Kg tidal volume, 3 cmH<sub>2</sub>O PEEP, 40/min.), high tidal volume (HVT, 30mL/Kg tidal volume, no PEEP, 40/min) and high tidal volume with MMPI (HVT+MMPI) groups. Mechanical ventilation was performed in room air for 2 hours. The 20 mg/Kg of CMT-3 (chemically modified tetracycline-3,

---

Address for correspondence:

**Kyung Ho Kang, M.D.**

Division of Pulmonology, Department of Internal Medicine, Korea University Guro Hospital.

#97, Gurodong-Gil, Guro-Gu, Seoul, Korea, Zip-code 152-703

Phone : 02-818-6638 Fax : 02-865-9670 E-mail : kkhchest@korea.ac.kr

6-demethyl 6-deoxy 4-dedimethylamino tetracycline) was gavaged as MMPI from three days before mechanical ventilation. The degree of lung injury was measured with wet-to-dry weight ratio and acute lung injury score. Expression of MMP-9 was studied by immunohistochemical stain with a mouse monoclonal anti-rat MMP-9 IgG<sub>1</sub>.

**Results** : In the LVT, HVT and HVT+MMPI groups, the wet-to-dry weight ratio was  $4.70 \pm 0.14$ ,  $6.82 \pm 1.28$  and  $4.92 \pm 0.98$ , respectively. In the HVT group, the ratio was significantly higher than other groups ( $p < 0.05$ ). Acute lung injury score measured by five-point scale was  $3.25 \pm 1.17$ ,  $12.83 \pm 1.17$  and  $4.67 \pm 0.52$ , respectively. The HVT group was significantly damaged by VILI and MMPI protects injuries by mechanical ventilation ( $p < 0.05$ ). Expression of MMP-9 measured by four-point scale was  $3.33 \pm 2.07$ ,  $12.17 \pm 2.79$  and  $3.60 \pm 1.95$ , respectively, which were significantly higher in the HVT group ( $p < 0.05$ ).

**Conclusion** : VILI increases significantly the expression of MMP-9 and MMPI prevents lung injury induced by mechanical ventilation through the inhibition of MMP-9. (Tuberculosis and Respiratory Diseases 2002, 53:619-634)

---

**Key words** : Ventilator-induced lung injury, Acute lung injury, Matrix metalloproteinase, Matrix metalloproteinase inhibitor.

## 서 론

급성호흡곤란증후군(acute respiratory distress syndrome, ARDS)은 직접 혹은 간접적인 손상에 의해서 염증반응 및 투과성의 증가하여, 저산소증 및 방사선학적, 생리적 이상이 초래되는 질환이다<sup>1</sup>. 병리기전에 있어서는 폐포-모세혈관 장벽의 손상과 호중구를 비롯한 각종 염증세포의 침윤 및 염증성 매개물질의 생성이 주요한 역할을 한다<sup>2</sup>. 최근에는 정상적으로 폐포상피의 복구와 이물질이나 유해한 매개물을 제거하는 matrix metalloproteinases (MMPs)가 ARDS 환자에서 비정상적으로 상승하는 것으로 알려져<sup>3,4</sup>, 급성폐손상의 병리 기전에 있어서 MMPs가 주요한 역할을 하는 것으로 추정되고 있다. 특히 gelatinase인 MMP-2 (gelatinase-A)와 MMP-9 (gelatinase-B)이 주로 폐손상에 관여하는 것으로 보고되고 있으며, 다양한 급성폐손상 모델에서 그 역할이 증명된 바 있다<sup>5-9</sup>.

급성호흡곤란증후군의 사망률은, 중환자 관리의

관목할 만한 발전에도 불구하고, 최근까지도 약 30% 이상으로 매우 높다<sup>10</sup>. 그러나 사망 원인의 대부분이 호흡부전보다는, 다발성 장기부전 (multiple system organ failure, MSOF)인 것으로 보고되었고<sup>11,12</sup>, 이와 같은 이유는 환자의 치료에 있어서 필수적인 기계환기로 인해 발생하는 폐손상(ventilator-induced lung injury, VILI)이 일부 환자들에서는 전신적인 염증반응을 유발 혹은 심화 시키는 데 있어서 주요한 역할을 하기 때문인 것으로 연구되었다<sup>13,14</sup>.

최근에 배양된 연골세포<sup>15</sup> 및 폐포대식세포<sup>16</sup>를 이용한 *in vitro* 연구에서는 주기적인 물리적 스트레스가 MMP-9의 생성을 증가시키는 것으로 보고되었다. 따라서 본 연구는, 기계환기로 인한 주기적인 물리적 스트레스가 MMP-9의 발현 및 활성을 과도하게 증가시켜 폐조직의 손상 및 염증반응을 심화시키리라는 가설 하에, 백서를 이용한 VILI 모델에서, MMP-9의 발현과 폐손상 정도와의 상관 관계 및 MMPs 억제제(matrix metal-

loproteinase inhibitor, MMPI)인 chemically modified tetracycline-3 (CMT-3)를 투여한 후의 효과를 고찰함으로써, VILI에서 MMPs 역할 및 MMPI의 효과를 연구하고자 하였다.

## 연구 방법

### 1. 실험 동물

실험 대상 동물은 pathogen-free인 280~320 gm의 수컷 Sprague-Dawley 백서 18마리를 세 군, 즉 적은 일호흡량(low tidal volume( $V_T$ ), LVT)과 적정 호기말양압(positive end-expiratory pressure, PEEP)으로 기계 환기를 시행한 대조군(LVT군)과, 높은 일호흡량(high tidal volume, HVT)과 PEEP을 적용하지 않은 상태에서 기계 환기를 시행한 HVT군 및 HVT군과 같은 조건에서 MMPI를 투여한 군(HVT+MMPI군)으로 나누어 실험하였다.

### 2. 기계환기 설정

백서의 마취는 thiopental 37 mg/Kg을 복강 내로 주사하여 시행하였고, vecuronium bromide 2 mg/Kg를 근육 주사하여 이완시켰다. 세 군의 백서에 대한 기계 환기는, 기관지를 절개한 후, 끝을 절단한 15 gauge의 주사바늘로 삽관 한 후에, 동물용 기계환기(Rodent ventilator, Model 7025; UGO BASILE biological research apparatus, Comerio-Varese, Italy)를 이용하여 시행하였다.

LVT군에 대한 기계 환기는  $V_T$  7 mL/Kg+PEEP 3 cmH<sub>2</sub>O+40/min.의 조건으로 시행하였다. 적절한 VILI 모델 형성을 위한 HVT군의 기계환기의 설정은 예비실험을 통해, ①  $V_T$  20 mL/Kg+PEEP 0 cmH<sub>2</sub>O+25/min. ②  $V_T$  30 mL/Kg+PEEP 0 cmH<sub>2</sub>O+40/min. ③  $V_T$  42 mL/Kg+PEEP 0 cmH<sub>2</sub>O+40/min. 등의 방법으로 시도하

여, 30분 간격으로 각 시점에서의 조직 소견을 고찰하여 가장 현저하게 미만성 폐포 손상(diffuse alveolar damage) 및 초자막(hyaline membrane)의 형성, 폐포출혈(alveolar hemorrhage), 염증성 세포 침윤 등의 전형적인 급성폐손상의 조직 소견<sup>17</sup>을 나타내는 조건과 기간을 결정하여 시행하였다.

### 3. Matrix metalloproteinase inhibitor의 투여

MMPI는 화학적으로 변형된 nonantimicrobial tetracycline인 CMT-3(chemically modified tetracycline-3, 6-demethyl 6-deoxy 4-dedimethylamino tetracycline, Collagenex Pharmaceuticals, USA)를 Collagenex Pharmaceutical사로부터 제공 받아 사용하였고, 이 회사에서 제시한 지침에 의거하여 ethanol, N-methyl-2-pyrrolidone, methylparaben, propylparaben 및 2% carboxymethylcellulose 등에 녹여서, 20 mg/Kg을 매일 구강을 통하여 섭식시켰고, 투약은 전해질해리지수(pK)가 낮은 관계로 기계환기 3일 전부터 시작하였다.

### 4. 폐의 적출

기계환기가 끝난 후, 마취가 되어 있는 상태에서, 복강을 절개하여 먼저 대동맥 및 하대정맥을 절단하여 충분히 실혈을 시킨 후에, 정중 흉골절개술로 흉곽을 절개하고, 폐와 심장을 함께 적출하였다.

### 5. 습건중량비(濕乾重量比, wet-to-dry weight ratio)의 측정

기계환기로 인한 폐손상으로 발생한 폐출혈 및 부종의 정도를 측정하기 위하여, 습건중량비를 측정하였다. 습중량은 폐와 심장을 함께 적출한 다음, 좌측 주기관지를 봉합사로 묶은 후, 좌측폐를 절제하여 무게를 측정하였고, 건중량은 절제한 좌측폐를 80℃의

건조 오븐 내에서 72시간 동안 건조시킨 후에 무게를 측정하여, 습건중량비를 구하여 비교하였다.

## 6. 조직의 처리

좌측폐를 절제한 후, 폐손상의 조직학적 고찰 및 면역조직화학 염색을 위해 폐조직을 다음과 같이 처리하였다. 우선 우측폐의 주기관지를 통해서 20 cmH<sub>2</sub>O의 압력으로 4% paraformaldehyde 용액을 주입하여 폐를 팽창시킨 다음, 역시 4% paraformaldehyde 용액 내에서 48 시간 동안 고정한 후, 심장 및 종격동 조직을 제거한 후에 70% alcohol in phosphate-buffered saline(PBS) 내에서 냉장 보관 하였다. 파라핀 블록은 우하엽의 등쪽 부위를 절제한 후에 파라핀에 포매하여 제작하였다.

## 7. 급성 폐손상 지수의 측정

기계 환기로 인한 급성폐손상 정도의 조직학적 고찰을 위해, 파라핀에 포매 된 폐조직을 5  $\mu$ .m의 두께로 잘라 Hematoxylin and Eosin(H/E) 염색을 시행하여 그 정도를 관찰하였다.

급성 폐손상에 대한 지수<sup>18</sup>는 1) alveolar capillary congestion, 2) hemorrhage, 3) infiltration or aggregation of inflammatory cells in the airspace or interstitium 및 4) thickness of the alveolar wall / hyaline membrane formation 등의 네 가지 지표에 대해서, 0=minimal (little) damage, 1+=mild damage, 2+=moderated damage, 3+=severe damage, 4+=maximal damage의 five-point scale system으로 점수화하여 비교하였다.

## 8. MMP-9에 대한 면역조직화학 염색

폐조직에서 MMP-9의 발현 정도를 고찰하기 위하여 면역조직화학 염색을 시행하였다. 우선 조직 절

편에서 파라핀을 제거한 후, 0.3%의 H<sub>2</sub>O<sub>2</sub>가 포함된 methanol로 조직 내의 peroxidase를 억제하고, PBS+1% bovine serum albumin+0.05% Tween 20을 희석 용매로 이용하여 mouse monoclonal anti-rat MMP-9 IgG<sub>1</sub>(dilution 1:500; Oncogene science Inc, Cambridge, Mass, USA)를 실온에서 1 시간 동안 결합시킨 후 PBS로 세척하였다. 2차 항체는 biotinylated horse anti-mouse IgG(Vector Laboratories, Burlingame, Calif, USA)를 1:200으로 희석 후 실온에서 1시간 동안 반응시켰다. 결합된 항체의 발색 반응은 avidin-biotin-peroxidase 복합체법(Elite ABC kit, Vector laboratories)으로 시행하여 관찰하였다.

각 군에서 MMP-9의 발현 정도는 각 조직마다 5개의 고배율( $\times 400$ ) 시야에서 anti-MMP-9 mAb에 염색된 정도를, 0(negative)=no stain, 1+(mild)=focal and weak or medium stain, 2+(moderate)=multifocal and medium or focal and dense stain, 3+(severe)=diffuse and dense stain의 four-point scale system으로 평가하여 합산하여 비교하였다.

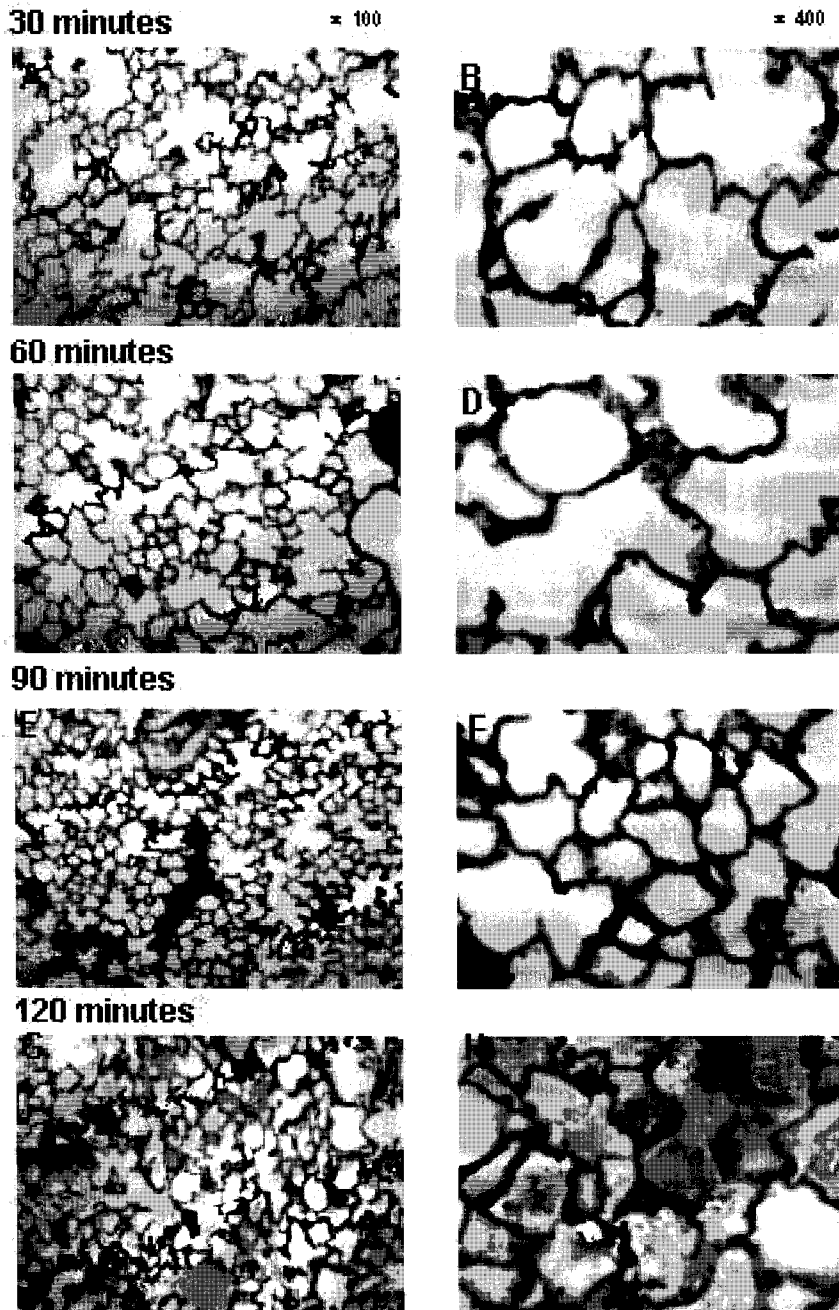
## 9. 통 계

모든 결과는 평균 $\pm$ 표준편차(mean $\pm$ standard deviation, SD)로 표시하였다. 각 군 간의 비교는 비모수적 Mann-Whitney U 검정과 Kruskal Wallis 검정을 사용하여 분석하였다. 모든 계산은 SPSS for Windows Release 9.0.0(SPSS Inc. USA)을 사용하였고, p 값이 0.05 이하인 경우 통계적인 유의성이 있는 것으로 판단하였다.

## 결 과

### 1. 기계환기로 인한 폐손상 모델의 형성

전술(前述) 한 바와 같이 실험에 적절한 VILI 모



**Fig. 1.** Hematoxylin and eosin stains of lung tissues at 30 minutes (A, B), 60 minutes (C, D), 90 minutes (E, F) and 120 minutes (G, H) after mechanical ventilation in setting of 30 mL/Kg of tidal volume without positive end-expiratory pressure. After 120 minutes of ventilation, severe acute lung injury with alveolar congestion, hemorrhage, infiltration of inflammatory cells and thickening of alveolar wall was developed.

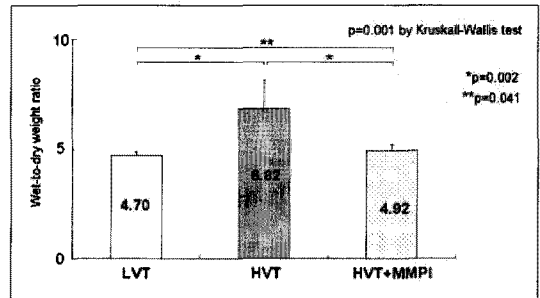
델을 만들기 위해 0 cmH<sub>2</sub>O의 PEEP 하에서 여러 가지 일호흡량 및 분당 호흡수의 설정으로 기계환기를 시도하면서, 매 30분 간격으로 조직 소견을 관찰하였다.

우선 V<sub>T</sub> 20 mL/Kg+PEEP 0 cmH<sub>2</sub>O+25/min.의 조건에서 30분 간격으로 관찰한 결과 4시간 후까지도 전형적인 폐손상의 조직 소견이 현저하지 않았고, V<sub>T</sub> 42 mL/Kg+PEEP 0 cmH<sub>2</sub>O+40/min.의 조건에서는 기계환기 약 30분 경에 심한 폐포 출혈이 관찰되나, 대부분의 백서가 30분에서 1시간 사이에 사망하고 사망한 백서의 폐를 관찰한 결과 육안적으로 전반적인 울혈이 심하기는 하나 조직 소견상 폐포의 출혈 외에 초자막의 형성이나 염증성 세포의 침윤, 간질 및 폐포벽의 비후 등과 같은 전형적인 급성폐손상의 소견은 보이지 않았다.

그러나 V<sub>T</sub> 30 mL/Kg+PEEP 0 cmH<sub>2</sub>O+40/min.의 조건에서 30분 간격으로 조직 소견을 관찰한 결과, 시간이 경과하면서 미만성 폐포손상, 초자막의 형성, 폐포 출혈 및 염증성 세포 침윤 등의 전형적인 폐손상의 소견이 나타나, 2시간 경에 가장 심한 소견을 보이고(Fig. 1), 기계환기를 지속할 경우 대부분의 백서가 2시간에서 2시간 30분 사이에 사망하였다. 따라서 HVT 및 HVT+MMPI 군에 대한 기계 환기는 V<sub>T</sub> 30 mL/Kg+PEEP 0 cmH<sub>2</sub>O+40/min.의 조건으로 2시간 동안 시행키로 결정하고, LVT군 역시 전술한 바와 같은 조건으로 2시간 동안 기계환기를 시행하였다.

## 2. 육안적 소견

2시간 동안의 기계환기 후에, 정중 흉골 절개술로 폐를 적출한 후 관찰한 육안적 소견은 LVT군에서는 전반적으로 연한 분홍색을 나타내는 정상 소견을 보였으나, HVT군에서는 전체적으로 심한 암적색의 울혈이 있거나 대부분 울혈 되어 있으면서 부분적으로 정상적인 모양을 보이는 부분들이 관찰되




**Fig. 2.** There were significant differences between three groups ( $p=0.001$  by Kruskal-Wallis test) in wet-to-dry weight ratio. Ratio of the HVT\* group is significantly higher than the HVT+MMPI\*\* and the LVT groups ( $p=0.002$ , compared with HVTI+MMPI and LVT group). In comparison between the HVTI+MMPI and the LVT groups, the HVT+MMPI group was higher than that of LVT<sup>†</sup> group, significantly( $p=0.041$ ).

\*HVT, high tidal volume; \*\*HVT+MMPI, high tidal volume with matrix metalloproteinase inhibitor; <sup>†</sup>LVT, low tidal volume

었고, 폐의 부피가 LVT군의 폐와 비교하여 심하게 증가되어 있었다. HVT+MMPI군에서는 HVT군에서와 같이 심한 울혈을 보인 경우는 6 마리 중 1 마리에 불과하였고, 전체적으로 핑크 빛의 정상 소견을 보이면서 부분적인 출혈이나 울혈의 소견이 관찰되었으며, 육안적으로 폐의 부피는 LVT군과 비교하여 뚜렷한 차이는 관찰되지 않았다.

## 3. 습건중량비

기계환기 후 폐손상에 의한 폐울혈 및 부종의 정도를 반영하는 습건중량비는 LVT군에서는  $4.70 \pm 0.14$ , HVT군에서는  $6.82 \pm 1.28$ , HVT+MMPI군에서는  $4.92 \pm 0.28$ 로 세군 간에 유의한 차이를 보였다( $p=0.001$  by Kruskal-Wallis test). 각 군간의 비



**Fig. 3.** Ventilator-induced lung injury examined by H-E<sup>\*</sup> stain of LVT<sup>\*\*</sup> (*top panels*), HVT (*middle panels*) and HVT+MMPI (*bottom panels*) groups after 2 hours mechanical ventilation. The LVT group showed minimal evidence of lung injury (ALI score=2). In the HVT group, severe acute lung injury was observed (ALI score=14). But the HVT+MMPI<sup>†</sup> group was significantly less damaged than HVT group (ALI score=4).

<sup>\*</sup>H-E, hematoxylin and eosin; <sup>\*\*</sup>LVT, low tidal volume; HVT, high tidal volume; <sup>†</sup>HVT+MMPI, high tidal volume with matrix metalloproteinase inhibitor; ALI, acute lung injury

교에 있어서는 HVT군에서 HVT+MMPI군 및 LVT군에 비하여 통계학적으로 유의하게 높았고 ( $p=0.002$ , compared with HVT+MMPI and LVT group), HVT+MMPI군과 LVT군과의 비교에 있어서는 HVT+MMPI군이 LVT군에 비하여 유의하게 높았다( $p=0.041$ ) (Fig. 2).

#### 4. 급성 폐손상 지수

기계환기 후 전반적인 폐손상의 정도를 H/E 염색 하에서 고찰한 결과, HVT군에서는 폐포 전반에 다량의 삼출액 및 초자막의 형성과 폐포벽 및 폐포 내에 많은 염증성 세포들의 침윤, 폐모세혈관 주위 및 폐포 내 출혈과 간질의 비후 및 부종 등이 관찰되었다(Fig. 3, middle panels).

반면 LVT군에서는 경도의 염증성 세포의 침윤만이 관찰될 뿐 현저한 폐손상의 소견은 없었다 (Fig. 3, top panels). HVT+MMPI군의 경우에 있어서는 LVT군에 비하여 증가된 염증세포의 침윤 및 출혈의 소견이 있었으나, 간질의 비후, 출혈 및 부종 등의 전반적인 폐손상의 정도는 HVT군에 비하여 현저하게 낮았다(Fig. 3, bottom panels).

폐손상 지수는 LVT군에서는  $3.25 \pm 1.17$ , HVT군에서는  $12.83 \pm 1.17$ , HVT+MMPI군에서는  $4.67 \pm 0.52$ 로 세 군간에 유의한 차이를 보였고( $p=0.001$  by Kruskal-Wallis test), 각 군간의 비교에 있어서는 HVT군에서 HVT+MMPI군 및 LVT군에 비하여 통계학적으로 유의하게 높았고( $p=0.002$ , compared with HVT+MMPI group and  $p=0.001$ , compared with LVT group), HVT+MMPI군과 LVT군간의 비교에 있어서는, HVT+MMPI군의 폐손상 지수가 유의하게 높았다( $p=0.029$ ) (Fig. 4).

#### 5. 폐조직에서 MMP-9의 발현 정도의 측정

면역조직화학 염색을 시행하여 고찰한 폐조직에서

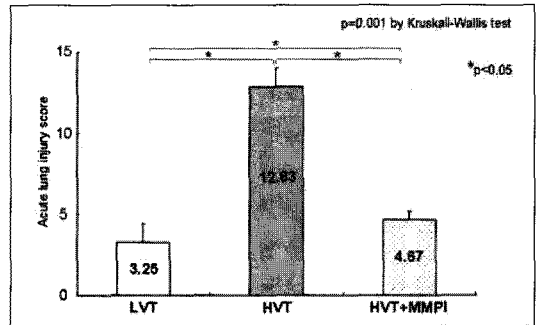
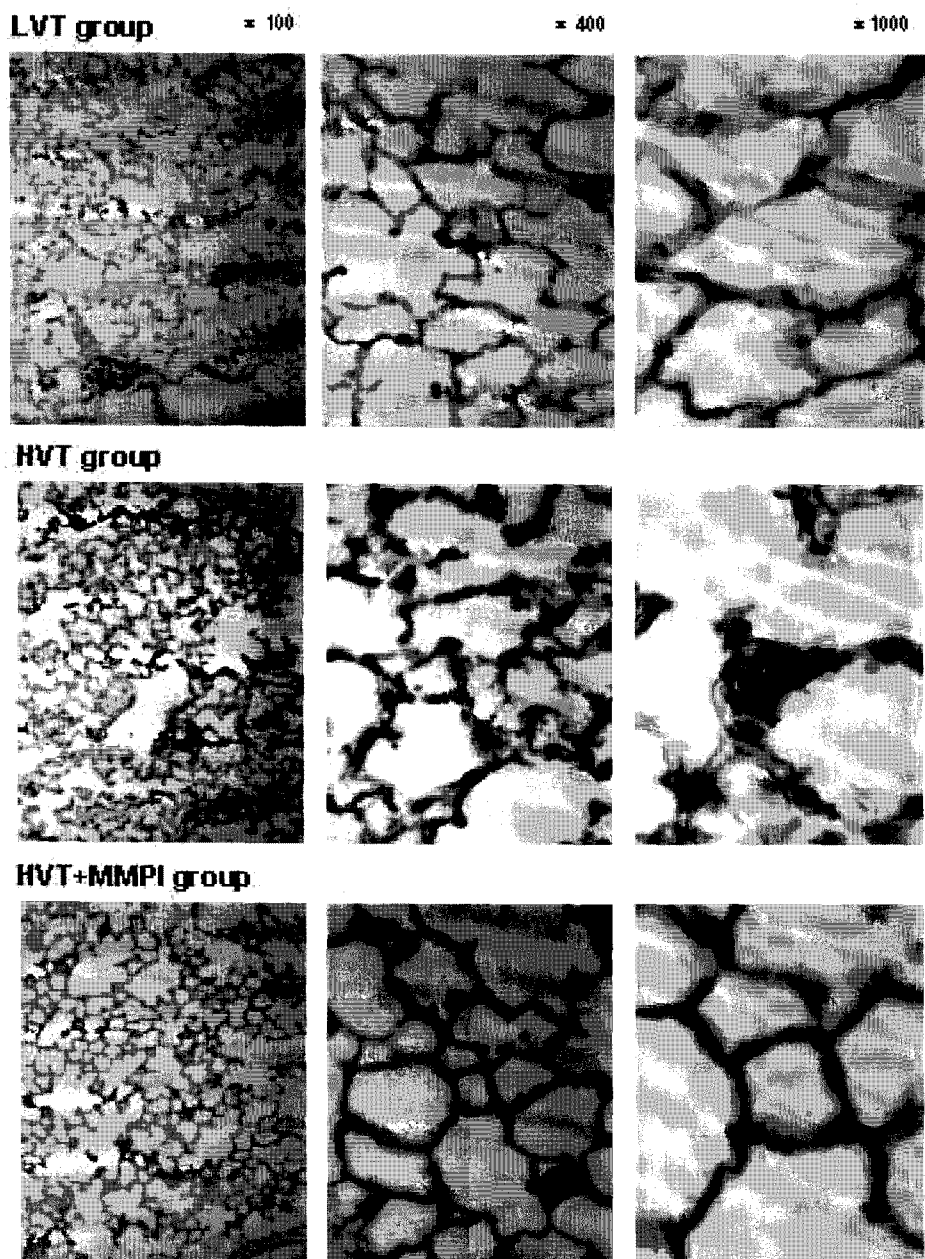


Fig. 4. Acute lung injury score was significantly different between three groups ( $p=0.001$  by Kruskal-Wallis test). In the HVT<sup>†</sup> group, lung injury score was significantly higher than in the HVT+MMPI<sup>\*\*</sup> and the LVT<sup>†</sup> groups ( $p=0.002$ , compared with the HVT+MMPI group and  $p=0.001$ , compared with the LVT group). In comparison between the HVT+MMPI and the LVT groups, the LVT group was scored significantly lower than the HVT+MMPI ( $p=0.029$ ). \*HVT, high tidal volume; \*\*HVT+MMPI, high tidal volume with matrix metalloproteinase inhibitor; †LVT, low tidal volume

MMP-9의 발현 정도는, LVT군에서는 전반적으로 균일하게 발현을 거의 관찰할 수 없었고, 고배율 시야( $\times 400$ ,  $\times 1000$ )에서도 발현의 정도가 적는데 반하여(Fig. 5, top panels), HVT군에서는 저배율 시야(100)에서 전반적으로 비균일하고 강한 MMP-9의 발현이 관찰되었고, 고배율 시야( $\times 400$ ,  $\times 1000$ )에서도 폐포벽과 염증성 세포의 주변에서 강하게 발현되었다(Fig. 5, middle panels). HVT+MMPI군에서는 HVT군에 비하여 전반적으로 현저하게 감소된 MMP-9의 발현이 관찰되었으며, LVT군과 비교하여서는 폐포벽에서 발현이 증가되어 있었다(Fig. 5, bottom panels).

Four-point scale 정량화한 결과, LVT군에서는  $3.33 \pm 2.07$ , HVT군에서는  $12.17 \pm 2.79$ , HVT+MMPI군에서는  $3.60 \pm 1.95$ 로 세 군에서 유의한 차

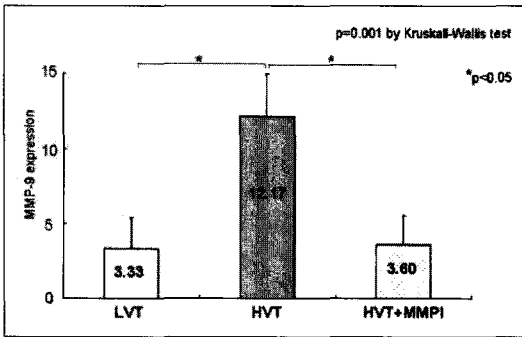




**Fig. 5.** Immunohistochemical stain of MMP<sup>\*</sup>-9. HVT<sup>\*\*</sup> group (*middle panels*) showed significant dense expression of MMP-9 in alveolar wall, interstitium and around inflammatory cells (sum of score=15/5HPF<sup>†</sup>). But in the LVT<sup>††</sup> (*top panels*) and <sup>¶</sup>HVT+MMPI (*bottom panels*) groups, scanty expression was observed (sum of score=1 and 2/5HPF, respectively).

<sup>\*</sup>MMP, matrix metalloproteinase; <sup>\*\*</sup>HVT, high tidal volume; <sup>†</sup>HPF, high power field;

<sup>††</sup>LVT, low tidal volume; <sup>¶</sup>HVT+MMPI, high tidal volume with matrix metalloproteinase



**Fig. 6.** Expression of MMP<sup>-9</sup> was significantly different in the three groups ( $p=0.004$  by Kruskal-Wallis test). In the HVT<sup>\*\*</sup> group, expression was significantly higher than the HVT+MMPI<sup>†</sup> and the LVT<sup>††</sup> groups ( $p=0.004$ , compared with the HVTI+MMPI group and  $p=0.002$ , compared with the LVT group). In comparison between the HVTI+MMPI and the LVT groups, there was no significant difference ( $p=0.931$ ).

\*MMP, matrix metalloproteinase; \*\*HVT, high tidal volume; †HVT+MMPI, high tidal volume with matrix metalloproteinase inhibitor; ††LVT, low tidal volume

이를 보였다( $p=0.004$  by Kruskal-Wallis test). 각 군간의 비교에 있어서는 HVT군에서 HVTI+MMPI군 및 LVT군에 비하여 통계학적으로 유의하게 높았으나( $p=0.004$ , compared with HVT+MMPI group and  $p=0.002$ , compared with LVT group), HVT+MMPI군과 LVT군간의 비교에 있어서는 HVT+MMPI군이 높은 경향을 보이기는 했으나 통계학적으로 유의한 차이는 없었다( $p=0.931$ ) (Fig. 6).

## 고 안

MMPs는 zinc dependent endopeptidase로 결합 조직을 구성하는 세포외기질 단백을 분해하는, 구조

적으로 밀접한 약 28가지의 단백분해효소를 지칭한다. 급성폐손상에 있어서 MMPs는 두가지 단계에서 핵심적인 역할을 하는 것으로 추정된다. 첫째는 혈관 내피세포에 부착하고 기저막까지 도달한 호중구가 기저막을 통과하여 이동하는데 있어서 주요한 작용을 한다. Keck 등<sup>19</sup>은 췌장염과 연관된 백서의 급성폐손상 모델에서 호중구의 이동과 MMP-9의 분비 증가가 밀접한 연관이 있는 것으로 보고한 바 있다. 이 같은 기능은 결과적으로 폐조직 내에 호중구의 침윤을 가능케 함으로써, 호중구 매개성 폐손상을 유발하고 심화시키는 것으로 판단된다. 둘째로, 호중구 매개성 폐손상의 과정에서 세포외기질을 파괴하는 데 있어서 주요한 역할을 한다. 일반적으로 폐포-모세혈관 장벽의 손상과 이로 인한 투과성의 증가는 폐조직 내에 침윤한 호중구로부터 생성되는 활성산소종 및 단백분해효소에 의하여 매개되나<sup>20-24</sup>, 세포외기질의 파괴는 비특이적인 단백분해효소에 의해서는 일어나지 않으며, 특히 효소인 MMPs에 의해 주로 매개되는 것으로 보고되고 있다<sup>23,25,26</sup>. 특히 MMPs 중에서도 gelatinase인 MMP-2 (gelatinase-A)와 MMP-9 (gelatinase-B)이 과도하게 분비되는 경우에 세포외기질과 정상 세포들이 파괴되고 지속적인 염증반응이 유발되는 것으로 알려져 있으며<sup>27</sup>, stromelysin 1인 MMP-3도 급성폐손상에서 증가하는 것으로 보고된 바 있다<sup>28</sup>. 실제로 ARDS 환자의 기관지 폐포세척액에서 MMP-2 및 MMP-9이 증가하고<sup>34,29</sup> 주로 호중구의 증가와 비례하는 것으로 보고되었으며<sup>34,30</sup>, 리포다당질<sup>5</sup>, 방사선<sup>6</sup>, ischemia-reperfusion<sup>7</sup>, cardiopulmonary bypass(CPB)<sup>8</sup> 및 폐포대식세포로 매개되는 폐손상<sup>9</sup> 등에서 그 관계가 증명된 바 있다. 또한 이와 같은 연구들에 근거하여, MMPs의 작용을 억제하는 MMPI를 급성폐손상 모델에 투여할 경우, 폐손상의 정도를 의미 있게 감소시키는 것으로 보고되어<sup>8,31</sup>, MMPI가 ARDS의 치료에 있어서 잠재적인 기능이 있을 것

으로 시사되고 있다.

그 간 다양한 치료적 접근<sup>32</sup>과 중환자 관리에 있어서 괄목할 만한 발전이 있었음에도 불구하고, 최근까지도 ARDS 환자의 사망률은 30% 이상으로 매우 높은 실정이다<sup>10</sup>. 그리고, 환자들의 구체적인 사망 원인의 대부분이 ARDS로 인한 저산소증보다는, 다발성 장기 기능 부전<sup>11</sup>이거나, 혹은 호흡부전 이외에 다른 장기 부전이 동반되었을 경우에 사망률이 현저하게 높은 것으로<sup>12</sup> 보고되어, 일부 ARDS 환자들에 있어서 저산소증을 개선하고 폐환기를 유지하는 데 있어서 필수적인 기계환기 자체가 전신적인 염증반응을 촉발하고 심화시키는데 있어서 주요한 역할을 할 것이라는 가설이 제기되었고, 기계환기로 인한 폐손상 및 이로 인한 전신적 염증 반응 중추군<sup>14</sup>과 다발성 장기 기능 부전<sup>13</sup>에 대한 연구가 진행되게 되었다.

VILI의 기본적인 병리기전에 관한 그간의 연구들에 의하면, 고식적인 기계환기시에 설정하는 많은 일호흡량으로 인해 폐포가 과팽창 됨으로써 발생하는 물리적인 신진손상(stretch injury)과, 적은 호기말 폐용적으로 인해서 발생하는 전단력(剪斷力, shearing force)에 의한 손상이 가장 주요한 요인인 것으로 알려졌다<sup>33</sup>. 신진손상으로 압력상해(barotrauma)와 용적상해(volutrauma)가 발생하고, 전단력으로 허탈상해(atelectrauma)가 발생하며, 이와 같은 상해과정에서 호중구 및 대식세포<sup>34</sup>, 림프구<sup>35</sup> 등의 염증성 세포가 침윤활성화되고, 각종 염증성 매개 물질들이 증가<sup>36</sup>하여 폐손상이 발생하는 생체상해(biotrauma)가 발생한다. 그리고 이와 같은 매개물질들은 폐조직에 국한되지 않고, 손상된 폐포-모세혈관 장벽을 통해서 전신적으로 순환하게 되고, 감염성 폐질환의 경우에는 폐포 내의 세균도 역시 전신순환으로 이동하게 됨으로써 패혈증과 유사한 전신적인 염증 반응이 발생하게 되며, 이와 같은 염증반응은 기계환기로 인한 흉곽 내 압력 상승 때문에 감소된 심박출량의 영향으로 저

하된 장기관류와 함께, 결과적으로 다발성 장기 기능부전의 발생을 초래하여 환자를 사망에 이르게 한다<sup>13</sup>.

본 연구에서도 백서의 폐에 적절한 호기말압을 적용하지 않은 상태에서 많은 일호흡량으로 기계환기를 시행했을 경우에, 적은 일호흡량 및 적절한 호기말압으로 기계환기를 한 경우와 비교하여, 기존의 연구 결과들과 마찬가지로, 폐손상이 발생하여 외형적으로 폐울혈 및 출혈 등의 소견이 관찰되고, 폐조직의 투과성 증가 및 이로 인한 부종의 증가로 인하여 습건중량비가 상승하고, 조직학적으로도 급성폐손상의 지수들이 증가하는 소견이 관찰되었다.

일반적으로 VILI 과정에서 발생하는 생체상해의 과정은 급성폐손상이나 ARDS의 병리기전과 매우 흡사하여, 호중구의 격리, 부착, 이동 및 활성화가 유사한 기전에 의할 것으로 추정되고 있으며, 특히 호중구의 이동 및 세포외기질의 파괴에 있어서 MMPs가 이 경우에도 주요한 역할을 하리라고 예상되나, 아직까지 이에 대한 구체적인 연구는 없는 실정이다. 이와 같은 상황에서 최근 Fujisawa 등<sup>15</sup>은 배양된 연골세포에서 주기적인 물리적 스트레스가 MMP-9 및 MMP-2 mRNA의 발현과 pro-그리고 active-MMP-9의 생성을 증가시키는 것으로 보고하였고, Pugin 등<sup>16</sup>은 plastic lung model을 이용한 *in vitro* 연구에서, 기계환기로 인한 주기적인 압력-신전 부하가 인간의 폐포대식세포를 활성화시킴과 동시에 MMP-9의 생성을 촉진시키는 것으로 보고 한바 있어, 기계환기로 인한 물리적 스트레스가 MMPs 특히 MMP-9의 생성 및 활성을 촉발함으로써 폐손상이 발생하는데 있어서 주요한 역할을 할 것으로 판단된다.

따라서 VILI의 병리기전에 있어서도 격리된 호중구로부터 생성된 MMP-9이 호중구의 이동을 가능케 하고, 폐조직 내로의 침윤을 증가시켜, 호중구 매개성 폐손상을 유발시킴과 동시에, 활성화된

호중구와 기타 염증세포에서 과도하게 생성된 MMP-9과 기계환기로 인한 물리적인 스트레스로 폐포대식세포에서 생성된 MMP-9이 세포외기질의 손상을 심화시키고, 이와 같은 손상이 MMPs, 특히 MMP-9의 작용을 억제하는 MMPI에 의해서 감소할 것이라는 가설 하에 본 연구를 진행하였다.

결과적으로 유해한 조건으로 기계환기를 시행할 경우 전술한 바와 같이 폐손상이 현저하게 발생하고, 이와 같은 폐손상의 정도와 MMP-9의 발현 정도와 밀접한 관계가 있는 것으로 관찰되었다. 따라서 예상대로 주기적인 물리적 스트레스로 인한 VILI에 있어서도, 다른 여러 가지 원인으로 인한 폐손상의 경우와 유사하게, MMP-9이 폐손상의 병리기전에 있어서 주요한 역할을 하는 것으로 판단된다.

본 연구에서 사용한 CMT-3는 화학적으로 변형된 nonantimicrobial tetracycline(chemically modified tetracycline-3, 6-demethyl 6-deoxy 4-dedimethylamino tetracycline, Collagenex Pharmaceuticals, USA)으로, MMPs 특히 MMP-2 및 9의 작용을 경쟁적으로 억제하는 효과가 있어<sup>37</sup>, 이미 실험적인 중앙 모델에서 효과가 입증되었으며, 현재 고형암 환자에서 제1상 연구가 진행중이다<sup>38</sup>. 특히 심폐우회로술<sup>8</sup> 및 내독소<sup>31</sup>로 인한 급성폐손상 모델에서 폐손상의 정도를 유의하게 감소시키는 것으로 보고된 바 있다.

최근 미국 National Heart, Lung, and Blood Institute (NHLBI) 산하의 ARDS network에서는, VILI의 병리기전에 대한 연구들에 근거하여, 그간 논란이 있었던<sup>39,40</sup> 전통적인 기계환기의 조건 보다는 훨씬 적은 일호흡량으로 기계환기를 시키는 폐보호적 환기법이 ARDS 환자의 사망률에 미치는 효과에 대한 대규모 임상연구를 시행한 결과, 전통적인 기계환기보다 유의하게 사망률을 감소시키는 것으로 보고하였다<sup>41</sup>. 그러나 이 연구에서 비록 폐보호적 환기법이 VILI의 정도를 감소시켰으므로

ARDS 환자들의 사망률을 유의하게 감소시키기는 하였지만, 보고한 사망률이 31%로 여전히 높고, ARDS의 병태생리 상 폐병변의 심한 비균질성으로 인하여 폐보호적 환기법의 효과가 전체에 균일하고 충분하게 나타나는 데에는 한계가 있어, 이 방법을 적용하더라도 VILI의 발생을 전적으로 예방할 수는 없는 현실적인 문제가 있다. 따라서 폐보호적 환기법과 함께 임상적 효과를 증대시키기 위해 다양한 보조적 치료 방법들이 모색되었고, 일부는 임상적으로 적용 중에 있으나, 구체적인 효과에 대한 보고는 적은 실정이다. ARDS는 기본적인 병리기전 및 병태생리 상, 매우 복잡하고 다양한 원인 및 요소들의 복합적인 작용에 의하여 발생하고 진행하기 때문에, 실제적으로 환자들의 임상적 호전을 기대하기 위해서는, 다각적인 치료 방법들의 지속적인 모색 및 이에 대한 임상연구가 필요하다. 본 연구 역시 이러한 노력의 일환으로 MMPI가 향후 ARDS 환자의 예후를 개선시키는 데 있어서, 기본 병리기전에 대한 치료 및 폐보호적 환기법의 의미 있고 유효한 보조적 치료법으로서 임상적 효과가 있을 것으로 판단된다.

## 요 약

### 배 경:

Matrix metalloproteinase(MMPs), 특히 주로 염증세포에서 분비되는 MMP-9은 여러 가지 급성폐손상 모델 및 급성호흡곤란증후군 환자에서 증가하고, 최근에는 주기적인 물리적 스트레스가 폐포대식세포 및 결합조직세포에서 MMP-9의 생성 및 활성을 증가시키는 것으로 보고된 바 있다. 따라서 본 연구에서는 기계환기로 인한 백서의 급성폐손상에서 MMP-9의 발현 및 MMP 억제제(MMPI)의 효과에 대해서 연구하고자 하였다.

### 방 법 :

Sprague-Dawley 백서를 적은 일호흡량(tidal vol-

ume,  $V_T$ )과 적절한 호기말양압(positive end-expiratory pressure, PEEP)을 적용한 LVT군과 많은 일호흡량과 PEEP을 적용하지 않은 HVT군 및 동일한 조건에서 MMPI를 투여한 HVT+MMPI의 세 군으로 나누어 실험하였다. MMPI로는 CMT-3(chemically modified tetracycline-3)를 기계환기 3일 전부터 구강으로 투약하였다. 폐손상의 정도는 습근중량비와 급성 폐손상지수로 측정하였고, MMP-9의 발현은 면역조직화학염색으로 고찰하였다.

#### 결 과 :

습근중량비, 급성 폐손상지수 및 MMP-9의 발현이 HVT 군에서 다른 두군에 비하여 유의하게 높았고( $p < 0.05$ ), HVT+MMPI군에서 HVT군에 비하여 폐손상의 정도 및 MMP-9의 발현이 현저하게 낮았다( $p < 0.05$ ). 결과적으로 MMPI의 투여가 MMP-9의 발현을 저하시킴으로써 기계환기로 인한 폐손상의 정도를 유의하게 감소시키는 것으로 관찰되었다

#### 결 론 :

많은 일호흡량과 PEEP을 적용치 않은 기계환기는 폐조직에서 MMP-9의 발현을 유의하게 증가시켜 폐손상을 유발하고, MMPI는 MMP-9의 작용을 억제함으로써 기계환기로 인한 폐손상의 정도를 유의하게 감소시키는 것으로 판단된다.

### 참 고 문 헌

1. Bernard GR, Artigas A, Brigham KL, Carlet J, Falke K, Hudson L, et al. The American-European Consensus Conference on ARDS. Definitions, mechanisms, relevant outcomes, and clinical trial coordination. *Am J Respir Crit Care Med* 1994; 149:818-24.
2. Ware LB, Matthay MA. The acute respiratory distress syndrome. *N Engl J Med* 2000; 342:1334-49.
3. Ricou B, Nicod L, Lacraz S, Welgus HG, Suter PM, Dayer JM. Matrix metalloproteinases and TIMP in acute respiratory distress syndrome. *Am J Respir Crit Care Med* 1996; 154:346-52.
4. Torii K, Iida K, Miyazaki Y, Saga S, Kondoh Y, Taniguchi H, et al. Higher concentrations of matrix metalloproteinases in bronchoalveolar lavage fluid of patients with adult respiratory distress syndrome. *Am J Respir Crit Care Med* 1997; 155:43-6.
5. D'Ortho MP, Jarreau PH, Delacourt C, Macquin-Mavier I, Levame M, Pezet S, et al. Matrix metalloproteinase and elastase activities in LPS-induced acute lung injury in guinea pigs. *Am J Physiol* 1994;266: L209-16.
6. Araya J, Maruyama M, Sassa K, Fujita T, Hayashi R, Matsui S, et al. Ionizing radiation enhances matrix metalloproteinase-2 production in human lung epithelial cells. *Am J Physiol Lung Cell Mol Physiol* 2001;280: L30-8.
7. Yano M, Omoto Y, Yamakawa Y, Nakashima Y, Kiriya M, Saito Y, et al. Increased matrix metalloproteinase 9 activity and mRNA expression in lung ischemia-reperfusion injury. *J Heart Lung Transplant* 2001; 20:679-86.
8. Carney DE, Lutz CJ, Picone AL, Gatto LA, Ramamurthy NS, Golub LM, et al. Matrix metalloproteinase inhibitor prevents acute lung injury after cardiopulmonary bypass. *Circulation* 1999; 100:400-6.
9. Gibbs DF, Shanley TP, Warner RL, Murphy HS, Varani J, Johnson KJ. Role of matrix

- metalloproteinases in models of macrophage-dependent acute lung injury. Evidence for alveolar macrophage as source of proteinases. *Am J Respir Cell Mol Biol* 1999; 20:1145-54.
10. Milberg JA, Davis DR, Steinberg KP, Hudson LD. Improved survival of patients with acute respiratory distress syndrome (ARDS): 1983-1993. *JAMA* 1995; 273:306-9.
  11. Montgomery AB, Stager MA, Carrico CJ, Hudson LD. Causes of mortality in patients with the adult respiratory distress syndrome. *Am Rev Respir Dis* 1985; 132:485-9.
  12. Bartlett RH, Morris AH, Fairley HB, Hirsch R, O'Connor N, Pontoppidan H. A prospective study of acute hypoxic respiratory failure. *Chest* 1986; 89:684-9.
  13. Slutsky AS, Tremblay LN. Multiple system organ failure. Is mechanical ventilation a contributing factor? *Am J Respir Crit Care Med* 1998; 157:1721-5.
  14. Slutsky AS. Lung injury caused by mechanical ventilation. *Chest* 1999;116:9S-15S.
  15. Fujisawa T, Hattori T, Takahashi K, Kuboki T, Yamashita A, Takigawa M. Cyclic mechanical stress induces extracellular matrix degradation in cultured chondrocytes via gene expression of matrix metalloproteinases and interleukin-1. *J Biochem (Tokyo)* 1999;125:966-75.
  16. Pugin J, Dunn I, Jolliet P, Tassaux D, Magnenat JL, Nicod LP, et al. Activation of human macrophages by mechanical ventilation in vitro. *Am J Physiol* 1998;275:L1040-50.
  17. Dreyfuss D, Saumon G. Ventilator-induced lung injury : lessons from experimental studies. *Am J Respir Crit Care Med* 1998; 157:294-323.
  18. Imanaka H, Shimaoka M, Matsuura N, Nishimura M, Ohta N, Kiyono H. Ventilator-induced lung injury is associated with neutrophil infiltration, macrophage activation, and TGF-beta 1 mRNA upregulation in rat lungs. *Anesth Analg* 2001;92:428-36.
  19. Keck T, Balcom JHt, Fernandez-del Castillo C, Antoniu BA, Warshaw AL. Matrix metalloproteinase-9 promotes neutrophil migration and alveolar capillary leakage in pancreatitis-associated lung injury in the rat. *Gastroenterology* 2002; 122:188-201.
  20. Bhatia M, Saluja AK, Hofbauer B, Lee HS, Frossard JL, Steer ML. The effects of neutrophil depletion on a completely noninvasive model of acute pancreatitis-associated lung injury. *Int J Pancreatol* 1998; 24:77-83.
  21. Anderson BO, Brown JM, Harken AH. Mechanisms of neutrophil-mediated tissue injury. *J Surg Res* 1991; 51:170-9.
  22. Weiss SJ. Tissue destruction by neutrophils. *N Engl J Med* 1989; 320:365-76.
  23. Huber AR, Weiss SJ. Disruption of the subendothelial basement membrane during neutrophil diapedesis in an in vitro construct of a blood vessel wall. *J Clin Invest* 1989; 83:1122-36.
  24. Lee WL, Downey GP. Neutrophil activation and acute lung injury. *Curr Opin Crit Care* 2001; 7:1-7.
  25. Shah SV, Baricos WH, Basci A. Degradation of human glomerular basement

- membrane by stimulated neutrophils. Activation of a metalloproteinase(s) by reactive oxygen metabolites. *J Clin Invest* 1987; 79:25-31.
26. Shapiro SD, Senior RM. Matrix metalloproteinases. Matrix degradation and more. *Am J Respir Cell Mol Biol* 1999; 20:1100-2.
27. Tetley TD. New perspectives on basic mechanisms in lung disease. 6. Proteinase imbalance: its role in lung disease. *Thorax* 1993; 48:560-5.
28. Warner RL, Beltran L, Younkin EM, Lewis CS, Weiss SJ, Varani J, et al. Role of stromelysin 1 and gelatinase B in experimental acute lung injury. *Am J Respir Cell Mol Biol* 2001; 24:537-44.
29. Delclaux C, d'Ortho MP, Delacourt C, Lebargy F, Brun-Buisson C, Brochard L, et al. Gelatinases in epithelial lining fluid of patients with adult respiratory distress syndrome. *Am J Physiol* 1997; 272:L442-51.
30. Masure S, Proost P, Van Damme J, Opdenakker G. Purification and identification of 91-kDa neutrophil gelatinase. Release by the activating peptide interleukin-8. *Eur J Biochem* 1991; 198:391-8.
31. Carney DE, McCann UG, Schiller HJ, Gatto LA, Steinberg J, Picone AL, et al. Metalloproteinase inhibition prevents acute respiratory distress syndrome. *J Surg Res* 2001; 99:245-52.
32. McIntyre RC, Jr., Pulido EJ, Bensard DD, Shames BD, Abraham E. Thirty years of clinical trials in acute respiratory distress syndrome. *Crit Care Med* 2000; 28:3314-31.
33. International consensus conferences in intensive care medicine: Ventilator-associated Lung Injury in ARDS. This official conference report was cosponsored by the American Thoracic Society, The European Society of Intensive Care Medicine, and The Societe de Reanimation de Langue Francaise, and was approved by the ATS Board of Directors, July 1999. *Am J Respir Crit Care Med* 1999; 160:2118-24.
34. Woo SW, Hedley-Whyte J. Macrophage accumulation and pulmonary edema due to thoracotomy and lung over inflation. *J Appl Physiol* 1972; 33:14-21.
35. Tsuno K, Miura K, Takeya M, Kolobow T, Morioka T. Histopathologic pulmonary changes from mechanical ventilation at high peak airway pressures. *Am Rev Respir Dis* 1991; 143:1115-20.
36. Tremblay L, Valenza F, Ribeiro SP, Li J, Slutsky AS. Injurious ventilatory strategies increase cytokines and c-fos mRNA expression in an isolated rat lung model. *J Clin Invest* 1997; 99:944-52.
37. Seftor RE, Seftor EA, De Larco JE, Kleiner DE, Leferson J, Stetler-Stevenson WG, et al. Chemically modified tetracyclines inhibit human melanoma cell invasion and metastasis. *Clin Exp Metastasis* 1998; 16: 217-25.
38. Chen J, Bookbinder M, Ryan ME, Golub LM, Ashley R, Ramamurthy NS. Biodistribution of radiolabeled [(3)H] CMT-3 in rats. *Curr Med Chem* 2001; 8:253-6.
39. Amato MB, Barbas CS, Medeiros DM, Magaldi RB, Schettino GP, Lorenzi-Filho G, et al. Effect of a protective-ventilation

- strategy on mortality in the acute respiratory distress syndrome. *N Engl J Med* 1998; 338:347-54.
40. Stewart TE, Meade MO, Cook DJ, Granton JT, Hodder RV, Lapinsky SE, et al. Evaluation of a ventilation strategy to prevent barotrauma in patients at high risk for acute respiratory distress syndrome. *Pressure- and Volume-Limited Ventilation Strategy Group. N Engl J Med* 1998; 338:355-61.
41. Ventilation with lower tidal volumes as compared with traditional tidal volumes for acute lung injury and the acute respiratory distress syndrome. The Acute Respiratory Distress Syndrome Network. *N Engl J Med* 2000; 342:1301-8.