

비결핵성 기관지탄분섬유화증의 임상 양상

울산대학교 의과대학 강릉병원 내과학교실, 진단방사선과학교실¹, 진단병리학교실²

이희섭, 맹주희, 장진근, 박배근, 박 완, 류대식¹, 강길현², 정복현

=Abstract=

Clinical Features of Simple Bronchial Anthracofibrosis which is not Associated with Tuberculosis

Hee Seub Lee, M.D., Joo Hee Maeng, M.D., Pae Gun Park, M.D.,
Jin Gun Jang, M.D., Wan Park, M.D., Dae Sik Ryu, M.D.¹,
Gil Hyun Kang, M.D.², Bock Hyun Jung, M.D.

*Department of Internal Medicine, Department of Diagnostic Radiology¹,
Department of Diagnostic Pathology², Gangneung Asan Hospital,
College of Medicine, University of Ulsan, Gangneung, Korea*

Background : Bronchial anthracofibrosis (BAF) is a dark black or brown pigmentation of multiple large bronchi associated with a fibrotic stenosis or obliteration that is incidentally found during a diagnostic bronchoscopy. Some reporters have suggested endobronchial tuberculosis or tuberculous lymphadenitis as a possible cause of BAF. However, some BAF patients do not have any medical history of tuberculosis. The aim of this study was to elucidate the clinical features of simple BAF patients, which were not associated with tuberculosis.

Methods : We reviewed the patients' charts retrospectively and interviewed all BAF patients who were followed up for 1 year or more. Among the 114 BAF patients, 43 patients (38 %) had no associated tuberculosis, cancer and pneumoconiosis. The clinical characteristics, radiological findings and associated pulmonary diseases of these patients were evaluated.

Results : Most patients were non-smokers, old aged, housewives who resided in a farming village. The common respiratory symptoms were dyspnea, cough and hemoptysis. The predominant X-ray findings were a multiple bronchial wall thickening(89%), bronchial narrowing or atelectasis (76%) and a mediastinal lymph node enlargement with/without calcification (78%). Pulmonary function test usually

Address for correspondence:

Bock Hyun Jung, M.D.

Department of Internal Medicine, Gangneung Asan Hospital, College of Medicine, University of Ulsan
415 Bangdong-Ri, Sacheon-Myun, Gangneung-Si, Korea, 210-711.

Phone : 033-610-3125 Fax : 033-641-8066 E-mail : jbh@knh.co.kr

showed mild obstructive ventilatory abnormalities but no patient showed a restrictive ventilatory pattern and the patients were frequently affected with chronic bronchitis(51%), post-obstructive pneumonia(40%) and chronic asthma(4%).

Conclusion: Because BAF is frequently associated with chronic bronchitis and obstructive pneumonia as well as tuberculosis, a careful clinical evaluation and accurate differential diagnosis is more essential than empirical anti-tuberculous medication. (*Tuberculosis and Respiratory Diseases* 2002, 53:510-518)

Key words : Bronchial Stenosis, Tuberculosis, Bronchoscopy, Bronchial Anthracofibrosis.

서 론

기관지탄분섬유화증(bronchial anthracofibrosis)은 기도 허탈 혹은 폐침윤 등의 흉부 X-선 소견을 보여 기관지 결핵이나 폐암의 의심 하에 시행한 기관지내시경 검사상에서 기관지점막에 다발성으로 심한 탄분 침착과 함께 섬유화성 협착을 보이는 경우에 사용되는 용어이다¹. 기존의 보고를 보면 결핵과의 연관성이 높은 것으로 알려져 있고² 일부 연구보고에서는 임파선 결핵이나 기관지 결핵이 원인으로 작용할 수 있다고 보고되어^{3,4} 진단적 검사에서 원인이 불명확할 시에는 경험적 항결핵제의 투약을 권장하기도 한다^{1,5}. 그러나 모든 기관지탄분섬유화증 환자가 결핵의 병력을 가지지도 않으며, 특히 기관지 결핵의 병력을 가진 대부분의 환자에서 탄분 침착의 소견을 보이지도 않는다. 이와 같이 기관지탄분섬유화증과 결핵의 인과관계에 대해서 명확히 밝혀져 있지 않고 그 발생기전에 대해서도 정확히 알려져 있지 않다. 기관지탄분섬유화증의 특징적 소견은 엽기관지(lobar bronchus)나 구역기관지(segmental bronchus) 같은 대기관지에 탄분 침착과 함께 다발성 협착 및 폐쇄가 동반되어 나타나는 것이다. 이러한 기도 폐쇄 소견은 폐결핵이나 폐암등에 의해서 발생할 수 있으므로 기관지탄분섬유화증의 임상양상에 대한 연구시 결핵 및 폐암 등 국소적으로 기관지 폐쇄를 일으킬 수 있는 질환을 동반하는 경우 기관지탄분섬유화

증의 특징적인 임상양상이 정확히 반영되지 못할 수 있다. 이에 저자 등은 결핵 및 폐암이 동반되지 않은 기관지탄분섬유화증 환자의 임상 양상을 알아보고 결핵이외에 주로 동반되는 호흡기 질환에 대해서 알아보려고 본 연구를 시행 하였다.

대상 및 방법

1996년 7월부터 2000년 12월까지 강릉아산병원에서 호흡기 증상이나 흉부 X-선 검사상 이상소견으로 기관지 내시경 검사를 받은 환자들 중 기관지점막 내에 다발성으로 심한 탄분 침착이 있고 두 군데 이상의 엽기관지나 구역기관지에 탄분 침착과 동반된 섬유화성 협착을 보이는 환자들을 대상으로 진료기록지를 통해 후향적 분석을 하였다. 입원하여 흉부 방사선검사(흉부 단순촬영 및 흉부 전산화단층촬영), 세균학적검사 및 조직검사를 시행하였고, 병력청취 및 이학적 검사는 특히 대상환자가 고령인 환자가 많아 과거 병력에 대한 조사도 환자의 기억에만 의존하지 않고 가족이나 동반 거주자를 통해 반복해서 설문조사가 가능하였던 환자를 대상으로 하였다. 특히 본 연구는 결핵과 연관성을 알아보기 위해 객담 및 기관지 세척액에서 항상균 도말검사, 배양검사 및 결핵균 PCR (IS6110 primer, Solgent, Korea)을 시행하였고, 기관지 폐쇄부위에서는 조직검사를 시행 하였으며 세균학적으로 확진 되지 않은 활동성 결핵환자를

배제하기 위해 1년 이상 흉부 방사선 촬영 및 임상증상의 추적 검사가 가능하였던 환자를 대상으로 하였다. 대상 환자들 중에서 기관지 협착만 있거나 탄분 침착만 있는 경우, 1년 이상 추적이 불가능하였던 환자는 제외한 114명의 기관지탄분섬유화증을 보인 환자들을 대상으로 하였다.

활동성 폐결핵의 진단은 객담의 항산균 도말 및 배양 검사상 양성이었거나, 조직학적 검사상 결핵에 합당한 소견을 보이거나 조직내 항산균이 보일 때, 항결핵제의 경험적 투여로 증상 및 흉부 검사상 뚜렷한 호전을 보인 경우로 정의하였고, 세균학적 진단이 되지 않고 흉부 방사선상 침윤이 1년 이상 변화가 없으면서 과거 병력상 결핵의 진단 및 투약력이 있는 경우에는 비활동성 폐결핵으로 진단 하였다. 과거력상 결핵의 병력이 없으면서 조직 검사상 비특이적 염증반응만 보이고 흉부 방사선 검사상 주변에 경화나 폐침윤의 소견 없이 폐허탈만 보이는 경우 또는 경화나 폐침윤이 동반되었으나 항생제 및 보존적치료 후 완전소멸 및 뚜렷한 호전을 보인 경우를 비결핵성 기관지탄분섬유화증으로 진단하여 이들에 대한 임상양상을 알아보았다.

결 과

전체 기관지탄분섬유화증의 소견을 보인 114명에

동반된 주요 호흡기 질환은 세균학적 및 방사선학적 소견상으로 활동성 결핵으로 진단된 경우 44명(39%), 비활동성 폐결핵 14명(12%), 폐암 8명(7%), 미만성 간질성 폐질환 1명(1%), 진행성 중괴성 폐섬유화증(progressive massive fibrosis) 동반한 진폐증 4명(4%), 만성기관지염 22명(19%), 폐렴 17명(15%) 및 만성 기관지천식 4명(4%)이 었다(Table 1). 전체 대상환자 중 내원시 흉부 방사선소견상 폐침윤이 동반되었으나 과거병력 및 입원시 시행한 검사에서 결핵이나 폐암 및 진폐증 등의 기도 폐쇄를 유발하는 원인질환이 없는 것으로 진단된 환자중 항생제 및 보존적 치료로 증상개선과 함께 폐침윤이 소실된 17명과 폐침윤의 변화없이 다발성 기관지 협착이나 단순 기도허탈만을 보인 26명을 합한 43명(38%)을 단순성 기관지탄분섬유화증으로 분류하여 이들 환자들의 임상 양상을 알아보았다. 중앙연령은 71세였고 54세부터 90세까지 분포되어 있었다. 남녀비는 1:7.6으로서 고령의 여성환자가 대부분 이었으며 연령 분포를 보면 70대가 40%로 가장 많았고 다음으로 60대가 28%, 80대가 26% 순이었다. 대부분의 환자에서 비흡연자(88%)였으며 현거주 지역으로는 농촌 28명(65%), 도시 13명(30%), 어촌 2명(5%) 였고, 도시 거주자중 많은 환자가 과거에 농촌지역에 장기간 거주 하였던 과거력이 있었다. 과거 및 현재의 직업력을 알아보

Table 1. Associated pulmonary disease of the patients who showed bronchial anthracofibrosis as bronchoscopic findings.

Associated respiratory disease	Number of case	Percent
Active tbc, bacteriologically proven	33	29%
Active tbc, clinically proven	11	10%
Inactive, old tbc	14	12%
Lung cancer	8	7%
Pneumoconiosis with PMF	4	3%
DILP(UIP)	1	1%
Simple bronchial anthracofibrosis	43	38%
Chronic bronchitis	22	19%(51%)
Pneumonia	17	15%(40%)
Chronic asthma	4	4%(9%)

Table 2. Chief complains of the patients with simple bronchial anthracofibrosis

Chief complaints	Number	Percent
Dyspnea	31	72%
Cough	29	67%
Sputum	17	40%
Hemoptysis	4	9%
Asymptomatic	2	5%

Table 3. Radiological findings of the patients with simple bronchial anthracofibrosis

Radiologic finding	Case No.	Total No.	Percent
LN enlargement c/s calcification	33	37	89%
Bronchial wall thickening	31	37	84%
Bronchial luminal narrowing	28	37	76%
Atelectasis	28	37	76%
RUL bronchus	8	28	29%
RML	19	28	68%
RLL	1	28	4%
LUL	4	28	14%
Lt lingular	1	28	4%
LLL	2	28	7%
LN enlargement	29	37	78%
Hilar	27	37	73%
Mediatinal	23	37	62%
Calcification	14	37	38%

면 농업을 겸업하는 겸업주부가 25명(58%)로 가장 많았고, 주로 가사일만 하는 전업주부가 12명(28%), 농업 2명(5%), 무직 4명(9%) 순이다.

입원당시의 호소하는 주요 증상으로 기침이 31명(72%), 호흡곤란 29명(67%), 객담 17명(40%), 객혈 4명(9%) 및 무증상 2명(5%)으로 기침과 호흡곤란이 가장 흔한 증상이며 대부분이 수년에 걸쳐 악화와 호전을 반복한 병력을 나타냈다(Table 2).

이들 환자들 중 흉부 단순 X-ray 촬영과 흉부 전산화 단층 촬영을 모두 시행한 37명의 환자들의 방사선 소견을 Naidich등⁶의 정의에 따라 기술시 다발성 기관지벽 비후가 84%, 기관지 내경의 협소가 76%, 한군데 이상의 분절 기관지폐쇄가 있는 경우가 76%에서 나타났고, 이중 우중엽 기관지가

Table 4. Pulmonary function test results of the patients with simple bronchial anthracofibrosis

Pattern	Number	Percent
Normal	14	50%
Obstructive pattern		
Mild	8	29%
Moderate	6	21%
Severe	0	0%
Restrictive pattern	0	0%

68%로 가장 많은 폐쇄소견을 보였으며, 다음으로 우상엽 기관지가 29%, 좌상엽 기관지 14%순으로 나타났다. 흉곽내 다발성 임파선 비후를 나타낸 경우가 대상 환자 중 78%였으며 이들 중 폐문부

임파절비대가 73% 였으며 종격동 임파절비대가 62%에서 보였으며 38%에서는 임파선 석회화를 동반하였다(Table 3).

폐기능검사를 시행하였던 28명의 환자들 중 미국 의학회의 장애등급 기준⁷에 따라 분류시 14명(50%)이 정상 환기 소견을, 8명(29%)이 경중 폐쇄성 환기장애, 6명(21%)이 중등중 폐쇄성 환기장애를 나타내었으나 제한성 환기장애를 나타내는 경우는 없었고 기관지 확장제 반응검사상 25%의 환자에서 기관지 확장제에 반응을 보였다.

고 찰

기관지탄분섬유화증을 보이는 환자에서 결핵의 동반율이 높고 일부 보고에서 임파선결핵이나 기관지결핵이 기관지탄분섬유화증의 발병기전으로 작용할 수 있다고 제시되었으나³⁴ 임상에서 결핵의 병력이 없는 환자에서도 기관지탄분섬유화증의 소견을 보이는 환자들을 적지 않게 경험하게 되며 결핵의 병력이 있는 대부분의 환자에서 기관지탄분섬유화증을 보이지 않는다는 점에서 결핵이외의 다른 기전이 이러한 질환의 발병에 관여할 것으로 추정되나 아직도 정확한 발생기전은 밝혀져 있지 않다. 본 연구에서 대상 환자중 자연치유 결핵환자에 대한 완전한 배제는 불가능하였으나 기관지탄분섬유화증 환자들 중 39%은 활동성 폐결핵이 동반된 것으로 진단되었으며 12%은 비활동성 폐결핵이 동반되어 결핵과 연관된 환자는 전체의 51%이며 나머지 49%은 결핵과의 연관성이 전혀 나타나지 않았다. 이러한 결과는 김등² 보고에서 기관지탄분섬유화증 환자의 40%만이 결핵성 폐질환이 동반되었고 60%는 비결핵성 폐질환과 동반되거나 원인미상으로 보고한 내용과 유사한 결과이다. 또한 한등⁵은 결핵의 세균학적 진단이 안된 9명 기관지탄분섬유화증 환자들 중 1명만이 결핵으로 진행되어 경험적 항결핵제 투여에 대한 회의적인 결과

를 보고하였다. 그러므로 기관지탄분섬유화증의 발병기전에서 결핵이 직접적인 원인으로 작용하지 않거나 결핵이외의 다른 기전으로 발생할 것으로 추정된다.

기관지탄분섬유화증의 발생기전을 알아보기 위해 우선 기관지탄분섬유화증의 특징적 소견인 기관지내경의 협착과 폐쇄를 일으킬 수 있는 질환들인 결핵, 폐암 및 진행성 종괴성 폐섬유화증 등을 동반하지 않은 환자를 대상으로 한 연구가 필요하나 기존 연구보고가 결핵성 폐질환이 동반된 환자들이 많아 기관지탄분섬유화증의 특징적 임상양상을 나타내지 못한 점이 있었다. 본 연구에서는 자세한 병력이나 검사를 통해 기도폐쇄를 유발할 수 있는 결핵, 폐암 및 진행성 종괴성 폐섬유화증 등을 배제한 단순성 기관지탄분섬유화증 환자만을 대상으로 임상양상을 알아보았다. 연구결과에서 기관지탄분섬유화증이 고령의 환자에서 주로 발견되는 점은 기존의 연구와 유사하였으나 다른 연구들에 비해 여성의 비율이 월등히 높았고, 거주지역이 기존의 보고와^{2,3} 달리 농촌지역이 도시지역보다 훨씬 많았다. 이러한 차이는 본 병원을 내원하는 환자의 인구 분포의 차이인지 실제 거주지역에 따른 유병율의 차이인지는 알 수 없으나 도시거주자의 상당수가 과거 농촌지역에서 거주한 경우가 많고 또한 직업력상 김등²은 주부 43.1%, 농부 30.8% 순으로 보고하였고, 본 연구에서도 가사일과 농사일을 같이하는 겸업주부가 58%로 가장 많았고 전업주부가 28%, 농업 5%로서 직업력상 농업과 주부가 높게 나타나 도시지역보다는 농촌지역의 유병율이 높을 것으로 사료되나 본 연구만으로 농촌지역의 유병율이 높은 것으로 단정짓기 어려우며 추후 역학적 조사가 더 필요하리라 사료된다. 또한 비흡연의 고령 여성에서 월등히 많은 것은 환경 요인뿐 아니라 성적인 요인도 중요한 작용을 할 것으로 사료된다.

생활환경에 대한 질문시 대부분의 환자가 부적절

한 환기 시설을 가진 재래식 부엌에서 난방 및 취사용 연료로 장작용 나무를 사용하였고 흙먼지에 지속적으로 노출될 수 있는 농업에 종사하였다. 부적절한 환기시설에서 나무를 난방 및 취사용으로 사용시 발생하는 나무연기에 만성 노출시 기도내 탄분 침착과 함께 만성 기관지염 및 폐쇄성 기도질환을 유발할 수 있는 것으로 알려져 있어^{8,9} 이러한 생활환경이 대상 환자들의 탄분 등 분진에 노출되는 경로로 추정되며 탄분을 포함한 여러 분진들을 흡입시 기관지 상피에 위치하고 있는 대식세포에 의해 탐식된 후 점막하에 잔존하므로써 형성될 수 있을 뿐 아니라¹⁰ 최근 연구 보고에서는 이러한 무기질 입자가 상피세포에 의해 직접 탐식되어 점막하로 이동될 수 있고, 기도의 해부학적 위치, 분진의 종류 및 농도 그리고 기도상피세포의 점액섬모운동(mucociliary clearance)과 대식세포의 탐식을 통한 제거능력의 차이가 이러한 무기질 입자의 기도내 침착부위와 정도를 결정하는 것으로 보고하였다¹¹. 일단 기도내 침착된 무기질 입자들은 기도상피세포 내에서 혹은 점막하 결체조직에서 세포손상을 일으킬 뿐 아니라 기도벽의 섬유화를 초래할 수 있는 것으로 알려져 있고 특히, 탄소 입자보다는 주위에 동반 침착된 규소 등이 섬유화성 염증을 유발하는 경향이 높은 것으로 알려져 있어^{12,13} 기관지탄분섬유화증에서 일어나는 기도벽의 비후 및 협착의 주요발생기전으로 작용할 수 있을 것으로 사료된다. 특히 만성 기도 염증이 있는 경우 기도주위의 비후된 임파선의 압박에 의한 기도 내경의 협착이 조장되어 침착된 분진의 점액섬모운동을 저해하고 기도 점막을 통한 분진 침착을 더욱 증가시킬 수 있을 것으로 추정 되는데, 이러한 기전을 통해 만성적인 노출에 의한 분진의 침착은 기도벽의 섬유화성 비후 및 기도내경의 협착을 유발할 수 있을 것으로 추정된다. 그러므로 기관지탄분섬유화증의 발생기전에 탄분등의 분진의 노출도와 더불어 만성적 기도염증, 점액섬모운동 같은 기도의 요소도 발병에 중요한 인자로 작용할 것으로 사료된다.

다. 본 연구에서도 대상환자의 89%에서 기관지 벽의 비후를 보였고 84%환자에서 기도 내경의 협착을 나타냈으며 78%에서 흉곽내 종격동 및 폐문의 다발성 임파선 비대를 보여 상기 기술한 발생 기전을 뒷받침하는 소견으로 사료된다.

한편 기관지탄분섬유화증의 탄분 침착양상은 진폐증에서 일어나는 탄분 침착과는 다른 양상을 보이는데 기관지탄분섬유화증은 엽기관지나 구역기관지의 분기부 혹은 기도폐쇄부위에 주로 탄분 침착이 일어나고 진폐증과 같이 팽산등의 분진에 과도 노출된 직업력이 없으면서 폐실질에는 진폐성 결절을 잘 형성하지 않았다. 그러나 진폐증에서는 폐실질의 결절이나 세기관지의 결절은 뚜렷하나 엽기관지나 구역기관지 같은 대기도의 탄분 침착 및 협착소견은 뚜렷하지 않아 서로 다른 임상 양상을 보인다. 이러한 임상적 차이는 흡입되는 분진(mineral particles)의 성상, 침착 기전 및 환자의 기도상태의 차이에 기인된 것으로 추정된다.

기관지탄분섬유화증 환자에서 결핵을 동반하는 경우가 많은 것은 규폐증 환자에서 결핵발병 위험성이 높은 것처럼 기관지탄분섬유화증 환자에서도 탄분 침착 부위에 동반된 규소가 결핵의 감염의 증가를 일으킬 수 있을 것으로 사료된다. 저자 등은 기관지 탄분침착을 동반한 섬유화성 폐쇄부위에서 얻은 조직을 편광현미경으로 관찰시 탄분 침착주위에 심한 규소 침착이 동반되어 있는 것을 자주 경험하는데(Fig. 1-A,B) Ohshima의 보고에 의하면 탄분중환자의 폐조직을 분석시 도시 근로자보다 농촌근로자에서 규소 함량이 훨씬 높은 것으로 알려져 있어¹⁴ 이러한 규소는 결핵의 감수성을 증가 시키는 것으로 알려져 있고¹⁵ 특히, 기관지탄분섬유화증이 대부분 고령의 환자에서 많이 발견되는데 고령에 따른 결핵의 발병이 높은 것도^{16,17} 기관지탄분섬유화증에서 결핵의 빈도가 높은 원인인 것 같다. 이와 같이 결핵이 기관지탄분섬유화증의 발생기전으로 작용하기 보다는 기관지탄분섬유화

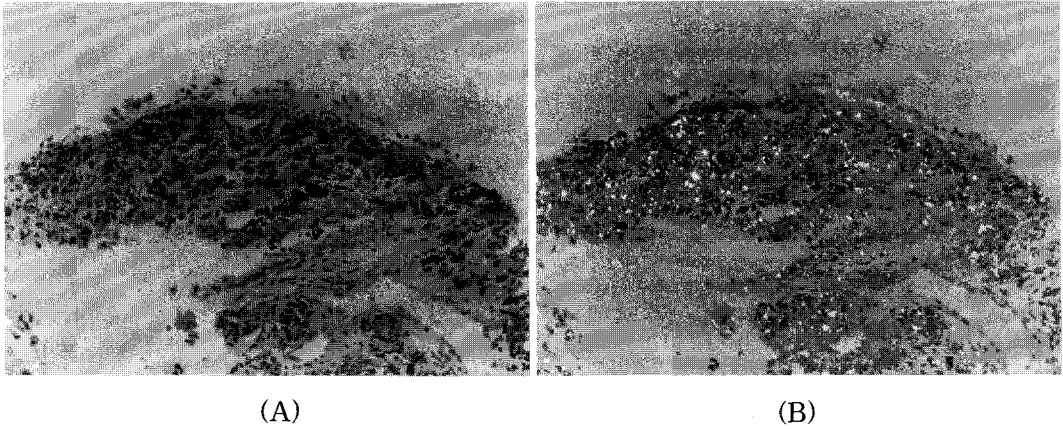


Fig. 1. Microscopic findings of the pathologic specimens obtained by a bronchoscopic biopsy at the stenotic bronchus.

A ; interspersed anthracotic black pigmentation in the mucosa (H&E stain,×100)

B ; polarized light refractory particles typical for silica presented with anthracotic black pigmentation under a Polarized microscope.

증이 있는 환자에서 결핵성 폐질환의 발병율이 높아진다는 것을 의미하며 기관지탄분섬유화증이 결핵이외 다른 호흡기 질환을 유발할 수 있을 뿐 아니라 발병기전에 있어서도 결핵이외 다른 기전에 의해 발생할 수 있음을 시사한다. 본 연구에서 나타난 결핵이외 동반된 주요 호흡기 질환들은 만성 기관지염(23%)과 폐렴(15%)으로 많은 환자가 만성 기침, 호흡곤란 등 호흡기 증상을 호소하였으며 폐렴 및 기관지염의 재발 및 악화로 자주 병원에 내원하는 경향이 있었고 폐암도 8명(7%)으로 적지 않게 발견되어 결핵이외에도 다양한 호흡기 질환이 동반되는 것으로 나타났으며, 특히 호흡곤란 증상을 호소하는 환자가 많고 기관지 내시경검사 소견상 다발성 기도 폐쇄 소견을 보임에도 불구하고 폐기능 검사상 제한성 폐기능 장애는 없었고 대부분이 정상이거나 경증 폐쇄성 환기 장애만을 나타내었다.

본 연구의 제한점으로 우리나라와 같이 자연치유 결핵 환자가 많은 실정에서 이런 환자를 완전히 배제 할수 없었고 많은 환자에서 석회화를 동

반한 종격동 임파선 비대를 나타내었는데 이러한 소견이 탄분이나 규소같은 분진에 의해 임파선의 비대 및 석회화를 초래한 것 인지 자연 치유된 결핵에 의한 것인지를 구분하기 위한 조직학적 소견을 제시하지 못한 점이다.

결론적으로 기관지탄분섬유화증 환자들은 고령의 농촌 여성에서 많이 발생하며 결핵이외에도 만성 기관지염, 폐렴 같은 감염성 질환에 잘 이환되는 경향을 보였다. 그러므로 기관지탄분섬유화증 발병에 대한 효과적인 예방 및 치료를 위해서는 기도내 분진의 침착기전과 기도내경의 비후 및 협착이 발생하는 발생기전과 병태생리에 대한 자세한 연구가 필요하리라 사료된다.

요 약

연구배경 :

기관지탄분섬유화증의 발생기전으로 임파선결핵이나 기관지결핵이 제시되었으나 아직도 정확한 발생기전이나 임상양상에 대해 알려져 있지 않다. 본

연구는 기관지탄분섬유화증을 일으키는 발생기전을 추정하기 위해 결핵과 같은 기도폐쇄를 일으키는 질환을 동반하지 않은 단순 기관지탄분섬유화증 환자들의 임상양상을 알아보았다.

방 법 :

기관지 내시경 검사상 기관지탄분섬유화증을 보인 입원환자 중 1년 이상 외래 추적이 가능하였던 114명의 환자의 진료 및 검사 기록지를 후향적으로 조사하여 연구 결과를 얻었다.

결 과 :

전체 대상 환자 중 43명(38%) 환자는 결핵, 폐암 및 진행성 종괴성 폐섬유증 등의 기도폐쇄를 일으키는 호흡기 질환을 동반하지 않은 단순 기관지탄분섬유화증 환자였으며 이들 환자의 중앙연령은 71세, 남녀비는 1:7.6 였고 주요직업으로 농사를 겸한 겸업주부(25명, 58%), 가정주부(12명,28%)였다. 입원시 주요 증상은 기침(31명, 44%), 호흡곤란(29명, 41%)을 호소 하였으나 심한 폐기능의 장애를 보이는 환자는 없었다. 흉부CT 및 기관지내시경상의 주요소견은 기관지 벽의 비후 (84%), 기관지 내경협소(76%), 옆 기관지이상의 기관지폐쇄(76%) 및 흉곽내 석회화를 동반한 임파선비대 (78%)였으며 퇴원시 주요 호흡기 질환으로 만성기관지염 22명(19%), 폐렴 17명 (15%)및 만성 기관지천식 4명(4%)순 이었다.

결 론 :

기관지탄분섬유화증환자는 주로 농촌에 거주하는 고령의 비흡연 여성에 많으며 결핵이외에도 만성 기관지염, 폐렴등 감염성 호흡기 질환을 자주 동반하므로 적절한 치료를 위한 정확한 진단이 필요하며 그 발생기전에 대해 자세한 연구가 필요할 것으로 사료 된다.

참 고 문 헌

1. Chung MP, Lee KS, Han J, Kim H, Rhee CH, Han YC, et al. Bronchial stenosis due to

anthracofibrosis. Chest 1998;113:344-50.

2. 김재열, 박재석, 강민중, 유철규, 김영환, 한성구 심영수. 기관지내 Anthracofibrosis와 결핵의 연관성. 대한내과학회지 1996;51:351-7.
3. 박인원, 유철규, 권오정, 김영환, 한성구, 심영수, 김건열, 한용철. 기관지 내시경상 기관지 점막 색소침착의 임상적 의의. 결핵 및 호흡기 질환 1991;38:280-6.
4. Abraham GC. Atelectasis of the right middle lobe resulting from perforation of tuberculous lymph nodes into bronchi in adults. Annals of Internal Medicine 1951;35:820.
5. 한상훈, 차건영, 이영목, 김기업, 어수택, 김용훈, 박춘식, 황정화, 김현조, 염 옥. 기관지 탄분 섬유화증에서 항결핵제의 투여에 대한 고찰. 결핵 및 호흡기 질환 2001;51:224-31.
6. Naidich DP, Webb WR, Muller NL, Krinsky GA, Zerhouni EA, Siegelman SS, editors, Computed tomography and magnetic resonance of the thorax. 3rd ed. Philadelphia ; Lippincott-Raven, Inc. 1999.
7. Guidelines to the evaluation of permanent impairment 5th ed. Cicago. In : American Medical Association ; 2000.
8. Dennis RJ, Maldonado D, Norman S, Baena E, Martinez G. Woodsmoke exposure and risk for obstructive airways disease among women. Chest. 109(1):115-9, 1996 Jan.
9. Pandey MR. Domestic smoke pollution and chronic bronchitis in a rural community of the hill region of Nepal. Thorax 1984;39:337-9.
10. Kradine RL, Spirin PW, Mark EJ. Intrapulmonary lymph nodes. Chest 1985;87:662-7.
11. Churg A. The uptake of mineral particles by pulmonary epithelial cells Am J Respir Crit Care Med 1996;154:1124-40. Pelstrung RJ, Kim

- CK, Lower EF, Swerdlow SH. Marrow granulomas in coal workers s pneumocociosis. *Am J Clin Pathol* 1988;89:553-6.
12. Oberdorster, G. 1995 Lung particle overload: implications for occupational exposures to particles. *Regul Toxicol Pharmacol* 27:123-35.
 13. Bowden, D. H. and I. Y. R. Adamson. The role of cell injury and the continuing inflammatory response in the generation of silicotic pulmonary fibrosis. *J. Pathol* 1984;144:149-61.
 14. Ohshima S. Studies on pulmonary anthracofibrosis. with special reference to the mineral constitution of intrapulmonary particulate pollutants in the human lung. *Acta Pathol Jpn* 1990;40:41-9.
 15. Allison AC. Hart PD. Potentiation by silica of the growth of *Mycobacterium tuberculosis* in macrophage cultures. *British Journal of Experimental Pathology*. 1968;49(5):465-76.
 16. Rajagopalan S. Tuberculosis and aging: a global health problem. *Clinical Infectious Diseases*. 2001;33(7):1034-9.
 17. Nagami PH. Yoshikawa TT. Tuberculosis in the geriatric patient. *Journal of the American Geriatrics Society*. 1983;31(6):356-63.