

## 급성 호흡 곤란 증후군을 유발한 백반 중독 증독 1예

울산대학교 의과대학 서울아산병원 내과학교실, 약제과<sup>1</sup>

김원장, 박윤희<sup>1</sup>, 김은경, 임체만, 고윤석

=Abstract=

### A Case of 'ALUM' Intoxication Leading to ARDS

Won Jang Kim, M.D., Youn Hee Park, RPh.<sup>1</sup>, Eun Kyung Kim, M.D.,  
Chae-Man Lim, M.D., Yونسuck Koh, M.D.

*Division of Pulmonary and Critical Care Medicine, Department of Internal Medicine, Department of Pharmacy,  
Asan Medical Center, University of Ulsan College of Medicine, Seoul, Korea*

A 77-year-old female was admitted 3 hours after intentionally ingesting 5 g of aluminum ammonium sulfate ('Alum') powder dissolved in water.

Gastric lavage with normal saline, activated charcoal chelation, and supportive therapies were performed. She showed a high anion gap metabolic acidosis, which rapidly progressed to multiple organ failure including ARDS. The patient subsequently progressed to a refractory shock which eventually led to death. (*Tuberculosis and Respiratory Diseases* 2002, 53:234-237)

**Key words** : Drug intoxication, Alum, ARDS, Multiple organ failure.

### 증례

환자 : 이○복, 77세 여자

주소 : 백반 음독

과거력 : 만성 기관지염으로 개인의원에서 치료

가족력 : 특이 사항 없음

현병력 : 40여 년 전부터 만성 기침과 화농성 객담

으로 만성기관지염 외에는 건강하게 지내오던 환자로 내원 2달 전 넘어지면서 요통, 양측 골반부 통증으로 화장실에 겨우 갈 정도로 활동에 제한을 받고, 이에 가족들에게 수차례 '죽고 싶다'는 말을 하였다 한다. 내원당일 오전 9시경 평소에 약국에서 구입한 백반 한 줌(5 g)을 녹여서 음독한 후 오전 11시경 집안 식구들에 의해 발견 되어 개인

Address for correspondence:

**Yونسuck Koh, M.D.**

Division of Pulmonary and Cirritical Care Medicine, Department of Internal Medicine, University of Ulsan College of Medicine, Asan Medical Center, 388-1 Pungnap-dong, Songpa-ku, Seoul 138-736, Korea

Tel : 82-2-3010-3130 Fax : 82-2-3010-6968 E-mail : yskoh@amc.seoul.kr



Fig. 1. Initial chest X-ray film shows increased opacity in the right upper and lower lung fields and the left lower lung field.

병원 경유하여 정오경 본원 응급실로 전원되었다. 진찰 소견 : 내원 당시 혈압은 74/50 mmHg, 호흡수는 분당 20 회, 맥박은 분당 123 회, 체온은 34°C 였다. 의식은 명료하였고 급성 병색을 보였으며, 흉부 청진 상 호흡음은 거칠고 우측 폐야에 흡기시 천명음과 수포음이 들렸다. 심음은 규칙적이었으며 심 잡음은 없었다. 복부는 팽만하였고 장음은 정상이었으며 촉진 상 압통은 없었다. 간이나 비장은 촉진되지 않았다.

검사실 소견 : 방안 공기 흡입 상태에서 시행한 동맥혈 가스 검사 결과 pH 7.085, 이산화탄소분압 37.6 mmHg, 산소분압 65.6 mmHg, 중탄산염 11.3 mmEq/L, 염기과잉 -18.8 mmEq/L, 산소포화도 83.6% 이었고, 유산치는 44.0 mg/dL이었다. 말초 혈액검사 상 혈색소는 15.9 g/dL, 헤마토크릿 49.2%, 백혈구 수 43,900/mm, 혈소판 수 347,000/mm 였다. 혈청 생화학 검사에서 혈당 349 mg/dL, 총 콜레스테롤 280 mg/dL, ALP 189 IU/L 이외는 정상 소견이었다. 전해질, 혈액 응고 검사 상 정상 소견이었다. 응급 뇨 검사 상 비중 1.025, pH 5.0, 알부민뇨 양성, 잠혈반응 양성이었고, 케톤, 뇨 당,

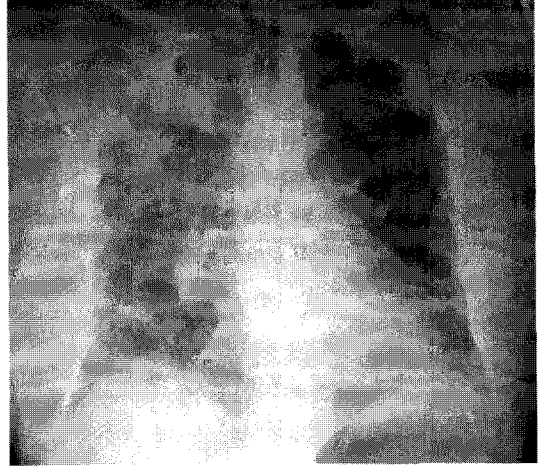


Fig. 2. Chest X-ray taken 8 hours after admission shows multiple alveolar consolidations and pulmonary edema.

빌리루빈, 우로빌리루빈, 아질산염, 백혈구 등은 음성이었다.

방사선 소견 : 응급실 내원 당시(Fig. 1)와 8시간 후 시행한 흉부 X-선(Fig. 2) 촬영 결과 급속도로 진행되는 투과성 폐부종 소견이 관찰되었다.

임상 경과 : 응급실에서 당직의가 위세척을 시도하였으나 배액 되지 않아 중지하였고, 활성탄말 50 g 을 물 200 cc에 타서 마시게 하였다. 이후 중탄산염(140 mEq)을 희석하여 정맥 투여하였다. 환자는 응급실에서 오후 7시경 중환자실로 전동되었다. 중탄산염 투여와, 비 캐놀라로 산소 3 L/min 투여후에 시행한 동맥혈 검사는 pH 7.162, 이산화탄소분압 34.5 mmHg, 산소분압 77.4 mmHg, 중탄산염 12.4 mmEq/L, 염기과잉 -16.6 mmEq/L, 산소포화도 91.3% 였다. 오후 8시경부터 혈액관류를 시작하였다. 혈액관류를 시작 후 10분만에 호흡수가 분당 40~50회로 빠른 호흡이 발생하였고, 산소포화도가 80% 로 저하되었으며, 수액 투여 후 140/70 mmHg 였던 혈압이 100/40 mmHg 로 저하되었다. 기관 내 삽관과 함께 기계 환기를 시작하였고, 수액 보충과 함께 혈압 상승제(도파민 10 µg/kg/min)를

사용하면서 혈액관류를 지속하였다. 압력조절법으로 흡기압 20 cmH<sub>2</sub>O, 호흡수 20 회/분, 호기말양압 6 cmH<sub>2</sub>O, 흡호기대비(I:E ratio) 1:1.5, 흡기산소분을 60% 에서 일회환기량 400 ml, 동맥혈 검사 상 pH 7.013, 이산화탄소분압 34.8 mmHg, 산소분압 73.6 mmHg, 중탄산염 11.6 mmEq/L, 염기과잉 -17.1 mmEq/L, 산소포화도 90% 로 유지되었다. 혈압 상승제(도파민 10 µg/kg/min)를 유지하면서 혈액관류를 지속하였으며, 혈액관류 후 추적 동맥혈 검사 상 pH 6.9, 이산화탄소분압 46.2 mmHg, 산소분압 94.3 mmHg, 중탄산염 10.9 mmEq/L, 염기과잉 -21.6 mmEq/L, 산소포화도 92.3% 로 산혈증은 더욱 악화되었다. 추적 흉부 X-선 촬영 상 이전에 관찰되던 투과성 폐부종이 더욱 악화되었고, 흡기압 25 cmH<sub>2</sub>O, 흡호기대비 1:1, 호기말양압 8 cmH<sub>2</sub>O 에서도 점점 일회환기량이 400 ml 에서 200 ml이하로 감소되었으며, 거품양상의 기관지 분비물이 다량 배출되었다. 혈액 관류를 2시간 시행하고, 중탄산염을 정맥으로 계속 투여한 후에 동맥혈가스 검사를 추적 관찰 하였으나 pH 6.92, 이산화탄소분압 57.6 mmHg, 산소분압 76 mmHg, 중탄산염 11.8 mmEq/L, 염기과잉 -22.5 mmEq/L, 산소포화도 83.7% 로 산혈증은 진행되는 소견 보여 추가로 지속적 동정맥 혈액투석(continuous arteri-ovenous hemodialysis)을 시작하였다. 압력 조절 양식에서 적절한 일회환기량이 유지가 어려워 용적조절 환기법(일회환기량 400 ml, 호흡수 20 회/분, 최대 흡기량 50 L/min, 흡기산소분을 100%)으로 바꾼 후 일회환기량은 유지 되었으나, 산소포화도는 80% 이하로 저하되었다. 도파민 20 µg/kg/min 으로 증량하였으나 혈압이 상승하지 않아, 노르에피네프린을 추가하였고 300 µg/kg/min 으로 증량하여도 수축기 혈압이 60 mmHg 이하였으며, 추적 흉부 X-선 촬영 결과 투과성 폐부종은 진행하여 다음날 아침 9시 50분에 사망하였다.

## 고 찰

백반 혹은 명반(alum)은 알루미늄 황산암모늄(aluminum ammonium sulfate), 알루미늄 황산칼륨(aluminum potassium sulfate), 나트륨 황산알루미늄(sodium aluminum sulfate), 알루미늄 무수황산(aluminum sulfate anhydrous)로 구성되어 있고, 수렴제로서 금속 황산이다. 수용액에서는(1 g/1 mL H<sub>2</sub>O) pH<2.9, 2~10% 용액은 pH 3~4의 약산이다.<sup>1</sup>

백반 노출은 눈이나 점막, 호흡기 계통, 상처난 피부부를 통해서 일어나는데, 백반 용액(1%)으로 방광을 세척한 후 호흡 억제가 발생한 경우도 보고되어 있다.<sup>2</sup> 백반은 알루미늄에 의한 신경계 독성을 유발하여 발작, 뇌중(encephalopathy), 기억 상실, 의식 저하, 실조(ataxia) 등을 초래하며,<sup>2,3</sup> 구강 건조, 위염, 출혈성 장염,<sup>4</sup> 간세포 손상, 간부전,<sup>5</sup> 그 외 신장 괴사, 대사성 산증,<sup>2</sup> 파종성 혈관 내 응고 부전,<sup>5</sup> 골 침착, 관절통 등도 유발한다. 본 증례는 대량의 백반을 자살 목적으로 음독한 경우로 치료 목적으로 방광 내 주입한 백반 수용액에서 전신 흡수되어 발생하는 합병증<sup>4</sup>이나 공업용으로 제조된 백반에 노출된 경우들이었던 지금까지 보고례들과는 달랐고, 산혈증, 급성 폐손상, 다 장기 부전이 급속도로 진행하였으며, 결국 불응성 속으로 음독 후 만 하루 만에 사망하였다.

백반을 음독하였을 경우 병원에 도착하기 전에는 120-240 cc의 우유나 물을 마셔서 희석한 후 즉시 병원으로 이송되어야 한다. 일반적으로 체토제나 활성탄말은 권장되지 않는다. 비 위관 삽입도 점막 손상과 구토 유발 등의 이유로 권장되지 않는다. 백반 노출 후 치료는 일반적으로 대중요법이나 알루미늄 뇌중(대개는 혈청 알루미늄 농도가 100 µg/L 이상)을 보인 환자에서는 데페록사민(deferoxamine)을 단독이나 활성탄말 혈액관류 전후로 병행하여 혈중 알루미늄 농도를 감소시킬 수

있는 것으로 알려져 있다.<sup>5</sup> 테페록사민을 24시간 이상 투여시 폐독성(급성호흡 부전)이 나타나는 것으로 알려져 있어 이상의 사용을 피해야 한다.<sup>6</sup>

### 요 약

대량의 백반을 자살 목적으로 음독한 증례로서 산혈증, 급성 폐손상, 다장기 부전, 불응성 속으로 급속히 진행하여 사망한 경우이다.

### 참 고 문 헌

1. Budavari S(Ed). The Merck Index. 12th ed. Rahway, NJ : Merck and Co. Inc ; 1996
2. Shoskes DA, Radzinski CA, Struthers NW and Honey RJ. Alum toxicity and death following intravesical alum irrigation in a

- patient with renal impairment. Journal of Urology 1992; 147: 697-9.
3. Murphy CP, Cox RL, Harden EA, Stevens DA, Heye MM, and Herzig RH. Case report: Encephalopathy and seizures induced by intravesical alum irrigations. Bone Marrow Transplant 1992; 10: 383-5.
4. FDA. Fed Reg 1982; 47: 22902-3.
5. Sing K, Ahmed S, Moneer Y. Hyperalbuminemia following bladder irrigation with alum: a case report(abstract 93). Vet Hum Toxicol 1993; 35: 340
6. Tenenbein M, Kowalski S, Sienko A, Bowden DH, Adamson IY. Pulmonary toxic effect of continuous deferrioxamine administration in acute iron poisoning. Lancet 1992; 339: 699-701.