

□ 증 례 □

## 기관지 내시경 하 조직 생검 중 대량 출혈을 일으킨 기관지 강 내 돌출된 결절모양의 혈관 1예

서울 위생병원 내과, 해부병리과\*

채수엽, 유문빈, 강기훈, 이병수, 채은하, 주은현,  
김명찬, 조욱현, 오용열, 이순일, 김휘정, 이효진\*

=Abstract=

A case of abnormally exposed nodular shaped-bronchial vessel  
occurred massive hemorrhage during bronchoscopy

Soo Youb Chae, M.D., Moon Bin You, M.D., Ki Hoon Kang, M.D.,  
Byung Soo Lee, M.D., Eun Ha Chae, M.D., Eun Hyun Joo, M.D.,  
Myung Chan Kim, M.D., Wook Hyun Cho, M.D., Yong Leul Oh, M.D.,  
Soon Il Lee, M.D., Hui Jung Kim, M.D., Hyo Jin Lee, M.D.\*

*Department of Internal medicine and Anatomical Pathology\*,  
Seoul Adventist Hospital, Seoul, Korea*

A 43 years old woman with a previous history of healed tuberculosis presented with a recurrent hemoptysis.

On a bronchoscopy inspection, three nodular shaped mass-like lesions (0.5cm in diameter) were found on the right lower lobar bronchus. Massive hemoptysis occurred when the specimen were taken during bronchoscopy. The bleeding could not be controlled by non-surgical treatment. Consequently, she underwent a right lower lobectomy in order to control the bleeding. The patient died of respiratory failure 3 days later. A brochosopic biopsy revealed an abnormal blood vessel just beneath the bronchial respiratory epithelium. (*Tuberculosis and Respiratory Diseases* 2002, 53:216-220)

---

**Key words** : bronchoscopy, mass-like lesion, massive hemoptysis, abnormal blood vessel.

Address for correspondence :

**Hui Jung Kim, M.D.**

Pulmonary division, Department of Internal medicine, Seoul Adventist Hospital.

29-1, Hui Kyung 2 Dong, Dongdaemun-Ku, Seoul, 130-092, Korea

Tel : 02-2210-3254 Fax : 02-2212-2673 E-mail : Hi Kim 61@Hotmail.com

## 서 론

기관지 내시경은 기관지 내 병변의 관찰 및 생검, 객혈의 원인 검사, 기관지 내 분비물 흡입 및 채취 등의 진단 목적과 기관지 내 이물질, 기관폐쇄 등에 대한 치료 목적으로 쓰이는 유용한 방법이지만, 시술 중에 감염, 기도폐쇄, 천공, 기흉, 출혈 등의 합병증을 가지고 있고, 그 중 출혈은 조직 생검, 기관지 내 솔질(brushing), 과다한 흡인, 물리적 손상 등에 의해 1-4%의 발생 빈도를 보이고, 혈액 응고 이상, 요독증, 혹은 폐동맥 고혈압 같은 위험인자가 있다면 그 빈도는 크게 증가한다.<sup>1-4</sup> 저자 등은 기관지 내시경 하 조직 생검 후 대량 출혈을 보인 기관지 강(bronchial lumen) 내 돌출된, 결절모양의 비정상적인 혈관을 경험하였기에 문헌고찰과 함께 보고하는 바이다.

## 증 례

환 자 : 오○○ 43세, 여자

주 소 : 간헐적인 객혈

현병력 : 평소 약간의 호흡 곤란과 발생 빈도가 점점 찾아지는 객혈을 보여 내원하였고, 흉통이나 발열 등은 없었다.

과거력 및 사회력 : 10년 전 폐결핵으로 1년간 결핵약 복용 후 완치된 경력 외에는 특이사항 없었다.

가족력 : 특이사항 없었다.

이학적 소견 : 내원시 혈압 134/65 mmHg, 맥박수 분당 90회, 호흡수 분당 16회, 체온 37.1℃였다. 청색증은 없었고, 흡기시 우하부 폐야에서 수포음이 들렸다. 간 및 비장은 촉진되지 않았고, 복부 압통은 없었다.

검사실 소견 : 말초 혈액검사에서 백혈구 9000/mm<sup>3</sup>, 혈색소 10.5g/dl, 헤마토크릿 32.5%, 혈소판 234,000/mm<sup>3</sup> PT 15.8sec(INR 1.61)APTT 42.6sec (59.6%)

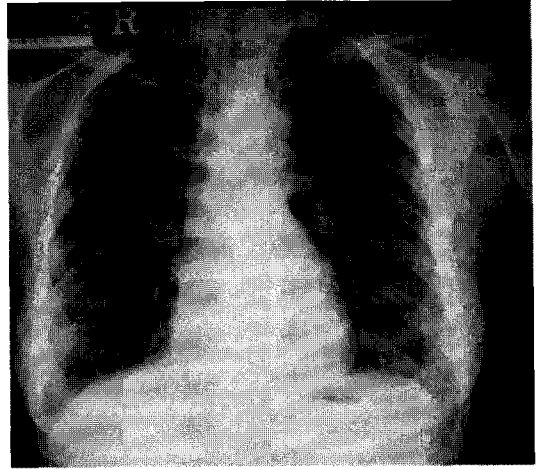


Fig. 1. Chest PA  
Inactive pulmonary tuberculosis on the right upper lung field.

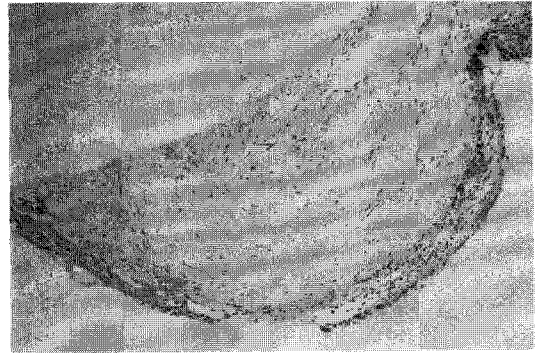


Fig. 2. Microscopic view  
An abnormal blood vessel with a thickened wall and degenerative changes is observed just beneath the bronchial respiratory epithelium. H-E stain, ×100.

이었다. 생화학 검사상 AST/ALT 18/11IU/L, BUN 11mg/dl 크레아티닌 0.6mg/dl였고, 요 검사상 정상 소견을 보였다.

방사선 소견 : 흉부 X-선상 우상부 폐야에 비활동성 폐결핵 소견 외에 특이소견 없었다.(Fig. 1)

기관지 내시경 소견 : 우하엽 기관지 6시 방향에서 12시 방향에 걸쳐, 지름이 0.5cm 정도크기의 단단한 종괴 모양의 3개의 결절을 동반한, 용기된 선상

병변이 있었다. 병리학적 소견(기관지 내시경 하 조직 생검) : 퇴행성 변화를 동반한 두터운 벽을 가진 혈관이 기관지 호흡상피 아래에서 관찰되었다. (Fig. 2)

경과 : 우하엽 기관지에서 발견된 결절모양의 종괴를 내시경상 생검 후 즉시 동맥혈로 추정되는 거대 출혈이 발생하였으며, 이후 출혈 반대쪽 폐로 기관 삽관 하여 응급처치 하였으나, 출혈 지속되어 폐엽 절제술을 시행하였으나, 수술 후 3일째 환자는 급성 호흡 부전으로 사망하였다.

## 고찰

객혈은 호흡기 경로에서의 피의 객출로 정의되고, 이는 가래에 묻어나는 정도에서 다량의 순수한 피만의 객출까지를 포함하고 있다<sup>56</sup>.

객혈은 기도에서 가장 많이 발생하고 그 원인으로는 급성, 혹은 만성 기관지염, 기관지 확장증, 신생물 등이 있다. 폐실질인 경우 폐농양, 폐렴, 폐결핵, 구균(fungus ball) 등이 있고, 폐혈관이 원인인 경우로는 Goodpasture's syndrome, 동정맥 기형, 폐 색전증, 승모관 협착증, 좌심실 부전 등이 있다<sup>5-7</sup>. 대량 객혈의 정의는 다양하여 24시간 내 100ml 정도에서 600ml 이상의 객출로 정의하거나, 혹은 수일간에 걸친 1000ml 이상의 객출까지 다양하게 정의되어 지며, 대부분의 객혈 중 대량 객혈은 많은 비중을 차지하지는 않지만 일단 발생되면, 급속한 악화로 적절한 처치의 기회를 놓치고 사망에 이르기에도 하는 질환이다<sup>56</sup>.

기관지 내시경은 기관지 병변의 진단 및 치료 목적으로 널리 이용되고 있으나 항상 심각한 합병증의 위험성을 염두에 두어야 하는 수기이기도 하다. 기관지 내시경의 합병증으로는 내시경전 전처치 및 국소마취와 관련된 동맥혈 이상, 감염, 기도 폐쇄 및 천공, 기흉 그리고 본 예의 경우처럼 출혈 등이 있다. 기관지 내시경을 피해야 하는 경우는

급성 심근경색이나 심한 고혈압, 심한 저산소증, 조절되지 않는 천식, active seizure disorder(급성 경련성 질환) 등이 있고 출혈성 경향이 있거나 혈소판 이상, 심한 빈혈, 간문맥압 항진증을 동반한 간경화, 요독증 등이 있다.<sup>8</sup> 특히 요독증의 경우 높은 빈도의 출혈을 동반하기에 BUN이 30ml/dl 이상이거나 혈장 크레아티닌이 3ml/dl 이상인 경우는 각별한 주의를 요한다. 또한 내시경 하 경기관지 폐 생검이나 레이저 치료, 기관성형 혹은 스텐트 삽입 등의 중재적 시술은 75,000/mm<sup>3</sup> 이상의 혈소판 수가 있을 때 안전하다고 한다<sup>1-4,8</sup>.

기관지 내시경에 관련된 대량 객혈 및 이와 연관된 사망율에 관한 보고의 예로 Zhonghua등은 80,998명중 0.09%의 대량 출혈 및 0.007%의 사망률을 보고하였고, Credle등은 24,521명중 0.01%의 출혈 및 0.01%의 사망률을, Surratt등은 48,000명중 0.01%의 출혈 및 0.03%의 사망률을 보고하는 등 현재까지 기관지 내시경에 관련된 대량 객혈의 발생률은 일반적으로 4% 이내로 알려져 있다<sup>9-11</sup>. 하지만 이들 보고들은 출혈양에 따른 분류가 없었으며, 대부분의 통계집계가 여러명의 시술자의 결과보고를 토대로 한 결과이고, 침습적인 시술(경기관지 생검 등)의 빈도에 따라 결과의 차이를 보일 수 있다는 단점이 있고, 과거에 비해 내시경 기구의 발달과 시술방법의 다양성 등도 결과에 영향을 미칠 것으로 사료된다.

저자 등은 기관지 내시경상 결절성 종괴를 관찰한 후 진단을 위해 생검 직후 발생한 거대 출혈을 경험하였고, 병리조직검사 소견상 기관점막 상피를 들출 시키면서 기관지 강 내에 존재하는 이 종괴는 기관 점막 내에 두터운 벽을 가진 혈관임을 알 수 있었다.

문헌고찰 상 본 예에서처럼 기관지 강 내로 들출된 비정상 혈관과 연관된 대량 객혈의 보고 등은 Dieulafoy's disease나 기관지 혈관 기형 등으로서 보고되어 졌다<sup>12-14</sup>.

Dieulafoy's disease는 1898년 외과의사인 Georges Dieulafoy에 의해 처음 기술된 질환으로 위 점막 상피에 발생된 이형성 동맥에 의해 특징지어지는 혈관 기형 질환으로 상부 위장관 대량 출혈의 1-2%를 차지하는 드문 질환으로 보고되었으나, 근래들어 위장 외에 식도, 십이지장, 담낭, 공장, 대장, 직장 등 소화기 계통과 드물게 기관지에서도 현재까지 몇 예의 보고가 있어왔다. 이들 보고에서 보면, 대량 객혈로 내원했던 환자나 기관지 내시경상 진단을 위한 생검상 발생한 대량 객혈 등의 경우이며, 대량 객혈 발생 후 지혈을 위해 기관지 동맥 색전술이나 폐엽 절제술 후 회복되거나 호흡부전으로 사망하기도 했다<sup>12-14</sup>. 이런 비정상적인 기관지 강 내 혈관의 발생원인은 아직 정확히 알려지지 않고 있지만, 폐동맥과 기관지 동맥의 발생과정에서의 태생학적인 이상이 원인이 되어 이 혈관들이 기관지 강 내로 돌출되어 발생된 것으로 추정된다. 이런 기관지에 발생하는 이상 혈관은 항상 기관지 내 종양으로 오인되어 자주 생검의 대상이 되어 매우 위험한 대량 객혈을 초래하기에 이를 구분하는 내시경적인 소견이 중요한데 박 등의 보고에 의하면 기관지 점막 하 선상구조를 보이면서 박동(pulsation)하는 종양이라면 혈관의 가능성을 염두에 두고 주의를 기울여야 한다고 보고했다<sup>15</sup>.

본 예의 경우 기관지 내에 선상 음영을 보인 것이 혈관임을 시사하는 소견이었으나 선상 종양 사이 사이에 지름 0.5cm의 결절이 3군데 있었고 박동을 보이지 않아 종양으로 오인되었던 것으로 사료된다.

기관지 내시경을 시행하는 시술자들에게 비교적 드문 빈도이긴 하지만, 비정상적인 기관지 동맥이 종양으로 오인 될 수 있는 가능성을 저자 등의 예를 통해 보고하며, 앞으로 저자 등이 경험한 본 예와 같이 위험했던 경우를 예방하는 데 도움이 되고자 사례 정리와 함께 보고한다.

## 요 약

저자 등은 종양으로 오인되어 생검 시 대량 객혈을 동반한 기관지 강 내 비정상혈관 1예를 경험하였기에 문헌 고찰과 함께 보고하는 바이다.

## 참 고 문 헌

1. Fulkerson, J. W. Medical intelligence, current concepts of fiberoptic bronchoscopy. N. Engl. J. Med 1984;311:511-5.
2. Zavala, D. C. Pulmonary hemorrhage in fiberoptic trans-bronchial biopsy. Chest 1976;70:584-8.
3. Herf, S. M., Suratt, P. M., Arora, N. S. Deaths and complications associated with transbronchial lung biopsy. Am. Rev. Respir. Dis 1977;115:708-11.
4. Cordasco EM, Mehta AC, Ahmad M. Bronchoscopically induced bleeding. A summary of nine years' Cleveland clinic experience and review of the literature. Chest 1991;100:1141-47
5. Cahill BC, Ingobar DH. Massive hemoptysis. Clin Chest Med 1994;15:147-68
6. Thompson AB, Teschler H, Rennard SI. Pathogenesis, evaluation and therapy for massive hemoptysis. Clin Chest Med 1992; 13:69-82
7. Fernando HC, Stein M, Benfield JR. et al. Role of bronchial artery embolization in the management of hemoptysis. Arch Surg 1998; 133:862-6
8. fishman's pulmonary diseases and disorders. Text book. Third edition Vol 1:601-2
9. Zhonghua Jie He He Hu Xi Za Zhi 1996

- Aug; 19(4):226-8 Related Articles, Books.
10. Credle WF Jr, Smiddy JE, Elliott RC. Complications of fiberoptic bronchoscopy. *Am Rev Respir Dis* 1974; 109:67-78.
  11. Surratt DM, Smiddy JF, Bruber B. Deaths and complications associated with fiberoptic bronchoscopy. *Chest* 1976; 69:747-51.
  12. Fockens P, Tygat GN. Dieulafoy's disease. *Gastrointest Endosc Clin North Am* 1996; 6: 739-52.
  13. Enrique S, Javier B.H, Diana C, Leon G. Dieulafoy's disease of the bronchus in association with a paravertebral neuilemoma. *Chest* 2001; 119:292-4.
  14. Sweerts M, Nicholson AG, Goldstraw P, et al. Dieulafoy's disease of the bronchus. *Thorax* 1995;50 697-8.
  15. Park GY, Lee KY, Yoo CG, Kim YW, Han SK, Shim YS. Bronchoscopic findings of endobronchial vascular lesions in patients with haemoptysis. *Respirology* 1999 Dec; 4(4):401-4