

폐장 및 신경근계를 침범한 Churg-Strauss 증후군 1예

이화여자대학교 의과대학 내과학교실, 병리학교실*, 방사선과학교실†

송현주, 차주현, 이진화, 이지아, 성순희*, 구혜수*, 김유경†, 장중현

=Abstract=

A Case of Churg-Strauss Syndrome Affecting Lung and Neuromuscular System

Hyun Ju Song, M.D., Ju Hyun Cha, M.D., Jin Hwa Lee, M.D.,
Ji A Lee, M.D., Sun Hui Sung, M.D.*, Hea Soo Koo, M.D.*,
You Kyoung Kim, M.D.*†, Jung Hyun Chang, M.D.

Department of Internal Medicine, Pathology, Radiology†,
College of Medicine, Ewha Womans University, Seoul, Korea*

Churg-Strauss syndrome(CSS) is a systemic vascular disorder that has an unknown cause with multiorgan involvement and diverse presentations. The three main histologically distinct phases were necrotizing vasculitis, tissue eosinophilia and extravascular granulomas.

A diagnosis of CSS can be made on four or more of the following six criteria : 1) asthma, 2) peripheral eosinophilia >10% on the differential leukocyte count, 3) mononeuropathy (including multiple) or polyneuropathy, 4) paranasal sinus abnormalities, 5) nonfixed pulmonary infiltrates, and 6) biopsy evidence of extravascular eosinophils in the skin, the nerves, or the lungs. CSS has a good prognosis with systemic steroid therapy. The 5 year survival is approximately 70 %.

We experienced a 66-year-old man who presented with cough, sputum, edema and numbness in both legs. He presented with all of the 6 CSS criteria. A nerve and muscle biopsy confirmed the diagnosis. Here, we report this case with a review of the relevant literatures. (*Tuberculosis and Respiratory Diseases* 2002, 53:183-189)

Key words : Churg-Strauss syndrome.

Address of correspondence :

Jung Hyun Chang, M.D.

Department of Internal Medicine, College of Medicine, Ewha Womans University.

911-1 Mok-6-Dong Yangcheon-Ku, Seoul, Korea

Phone : 82-2-650-5686 Fax : 82-2-655-2076 E-mail : hs1017@ewha.ac.kr

서 론

Churg-Struass 증후군은 알레르기성 비염, 천식과 말초혈액에서의 호산구 증가를 특징으로 하는 다장기 질환이다. 1995년 통계에 의하면 100만명 중 2.4명의 유병율을 보이며,¹¹ 이는 주로 20-40 대의 남자에서 호발한다고 알려져 있다. 아직 국내에는 정확한 발병기전과 발병률, 유병율에 대한 정확한 자료가 없는 드문 질환이나, 최근에는 국내에서도 다양한 임상적 양상을 보이는 증례의 보고가 증가하고 있다.¹²⁻¹⁴

저자들은 기침, 객담, 양 하지의 부종과 감각이상을 주소로 내원한 환자로, 흉부 X-선상 폐렴 및 흉막염의 소견을 보여 항생제 치료를 하였으나 호전을 보이지 않던 중, 서서히 진행되는 말초신경염 증상을 보여, 신경과 근육의 조직 검사를 시행하여 확진한 Churg-Strauss 증후군 환자를 성공적으로 치료한 1 예를 경험하였기에 문헌 고찰과 함께 보고 하는 바이다.

증 례

환자 : 남자, 67 세

주소 : 기침, 객담, 양측 하지의 부종 및 감각이상
현병력 : 환자는 10여년 전부터 코가 막히는 증세가 있어, 개인 의원에서 부비동염과 비용종으로 수술을 권유 받았으며, 2 주 전부터 기침, 콧물, 누런 가래가 있어 개인 병원에서 치료 받다가 최근 3 일전부터 양측 하지에 부종이 생겨 입원함.

과거력 및 개인력 : 비흡연자이며 고혈압으로 1년 전부터 혈압약을 복용함.

가족력 : 특이소견 없음.

직업력 : PVC 공장에서 5 년간 관리직 근무

이학적 소견 : 입원 당시 환자의 혈압은 130/80 mmHg, 맥박 78 회/분, 호흡수 20 회/분, 체온은 37.8°C 이었으며, 급성 병색을 보였다. 두경부 진찰

에서 결막은 약간 창백하였고 공막에 황달은 없었다. 흉부 청진상 양측 하폐야에 호기시 천명음이 들렸고, 호흡음은 거칠었다. 심박동수는 불규칙하였고, 심잡음은 없었다. 양손과 양하지의 부종과 왼쪽 손의 첫 번째와 세 번째 원위부 지절부위 변형 및 세 번째 원위부 지절부위에 결절이 있었다.

검사소견 : 입원 당시 말초 혈액 검사상 혈색소 10.1 g/dl, 헤마토크릿 30.7 %, 백혈구 11,600/mm³ (호중구 82.3%, 림프구 74%, 단핵구 6.5%, 호산구 3.8%), 혈소판 255,000/mm³ 이었다. 말초 혈액 도말검사서 정상적혈구성 정상색소성 빈혈 소견 보였다. 입원 당시에 시행한 동맥혈 가스 검사상 pH 7.419, PO₂ 75.3 mmHg, PCO₂ 37.4 mmHg, HCO₃ 23.8 mmol/L SaO₂ 95.1 % 였다. 혈액 생화학 검사에서는 이상소견 보이지 않았으며 혈중 보체농도도 C3 가 155 mg/dl, C4 가 36.1 mg/dl 로 정상이었다. 24 시간 소변검사서 총단백은 428 mg/day 였다. 적혈구 침강 속도는 119 mm/hr 이었고 CRP 는 11.1mg/dl 이었다. RA 인자는 566 IU/ml, IgG 1660 mg/dl, IgE 402.5 IU/ml 로 증가되어 있었으며, IgA 377 mg/dl, IgM 204 mg/dl 로 정상이었다. 그 밖에 p-ANCA, FANA, 항 DNA 항체 등은 모두 음성이었다. 혈청 단백 전기영동 검사도 정상 소견을 보였다.

심전도 및 심초음파 소견 : 심전도에서는 분당 84 회의 심방세동과 심실 조기 수축 및 V₄-V₆ 까지 T 파의 역위를 보였다. 심초음파에서 좌심실 구혈율은 48 % 로 좌심실 기능이 약간 떨어져 있었고, 좌심방의 직경은 44 mm(정상: 15-30 mm), 좌심실의 확장기 직경 58 mm(정상: 39-55 mm), 수축기 직경은 42 mm(정상: 22-42 mm)로 약간 확장된 소견을 보였으며, 심방 내에 혈전은 없었다.

폐기능 검사 소견 : 폐기능 검사상 노력성 폐활량(FVC) 1.86 L(예측치의 55 %), 1 초간 노력성 호기량(FEV₁) 1.05 L(예측치의 44 %), FEV₁/FVC 79 %이었으며 폐확산능은 정상으로 중증 폐쇄성

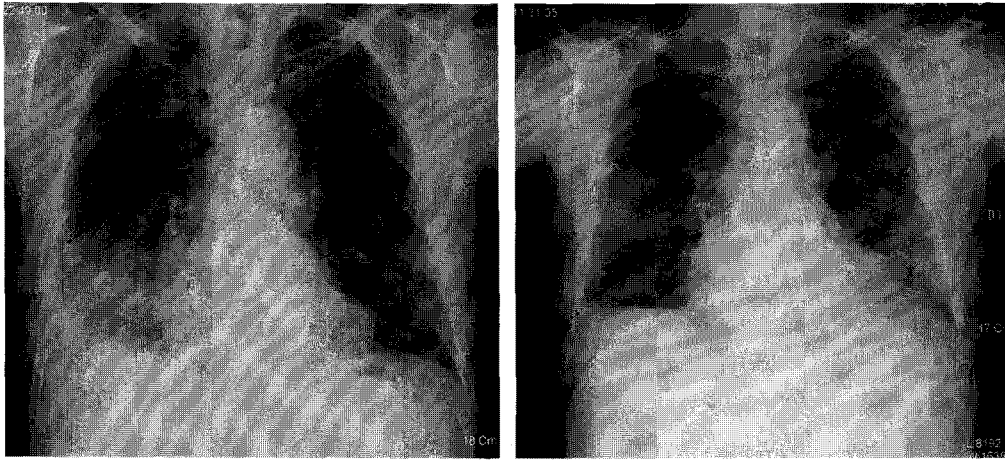


Fig. 1(A). Chest radiograph shows a small amount of pleural effusion and patchy opacity in the right lower lung zone. After steroid therapy, the lesions improved(B).

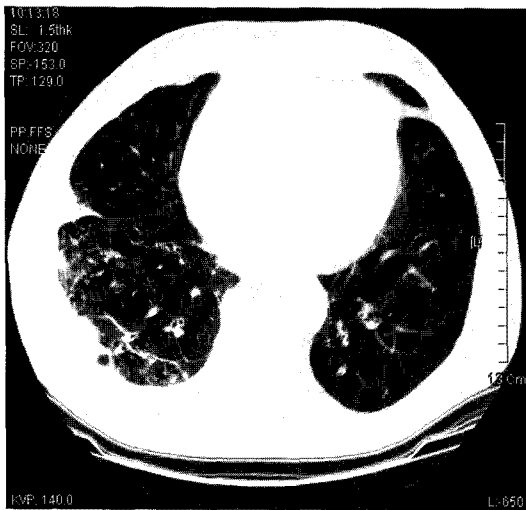


Fig. 2. A thin-section CT scan at lung bases shows multifocal ill-defined areas of ground-glass opacity associated with numerous nodular lesions in the right lower lobe, mainly in the subpleural region, with a small pleural effusion.

환기 장애 소견을 보였으며 기관지 확장제 흡입 후 노력성 폐활량은 2.6l (40 % 증가), 1초간 노력성 호기량은 1.43 l (36 % 증가)로 의미 있는 반

응을 보였다.

방사선 소견 : 내원 당시 시행한 단순 흉부 방사선 사진 상 약간의 심비대와 우하측 폐에 폐렴양 폐침윤의 소견을 보였다(Fig. 1(A)). 입원 후 20 일째 시행한 흉부 고해상도 전산화 단층 촬영에서 우하엽에 폐렴양 폐침윤과 소량의 흉수가 관찰되었다(Fig. 2). 상악동 단순 촬영에서 양측에 미만성으로 점막골막이 두꺼워진 상악동 부비동염의 소견을 보였다. 복부 초음파는 정상이었다.

신경 및 근전도 검사 : 입원 기간 중 양하지의 부종과 저린 감각을 지속적으로 호소하여 시행한 신경 및 근전도 검사에서 우측 경골 신경, 종아리 신경, 정중 신경의 운동신경 전도속도가 감소되어 있었고, 우측 정중 신경, 척골 신경의 말단부위에서 팔꿈치 부위까지 감각신경 전도속도가 감소되어 있어 말초 감각 및 운동 신경병증을 시사하는 소견을 보였다.

병리 소견 : 신경 및 근육의 병리조직 검사에서 신경다발막(perineurium)과 근육다발막(perimysium)에 위치하는 동맥 및 정맥에서 괴사성 혈관염이 관찰되었다(Fig. 3(A)). 혈관의 벽은 다핵 백혈구 등, 심한 염증 세포의 침윤에 의해 파괴되었고 일

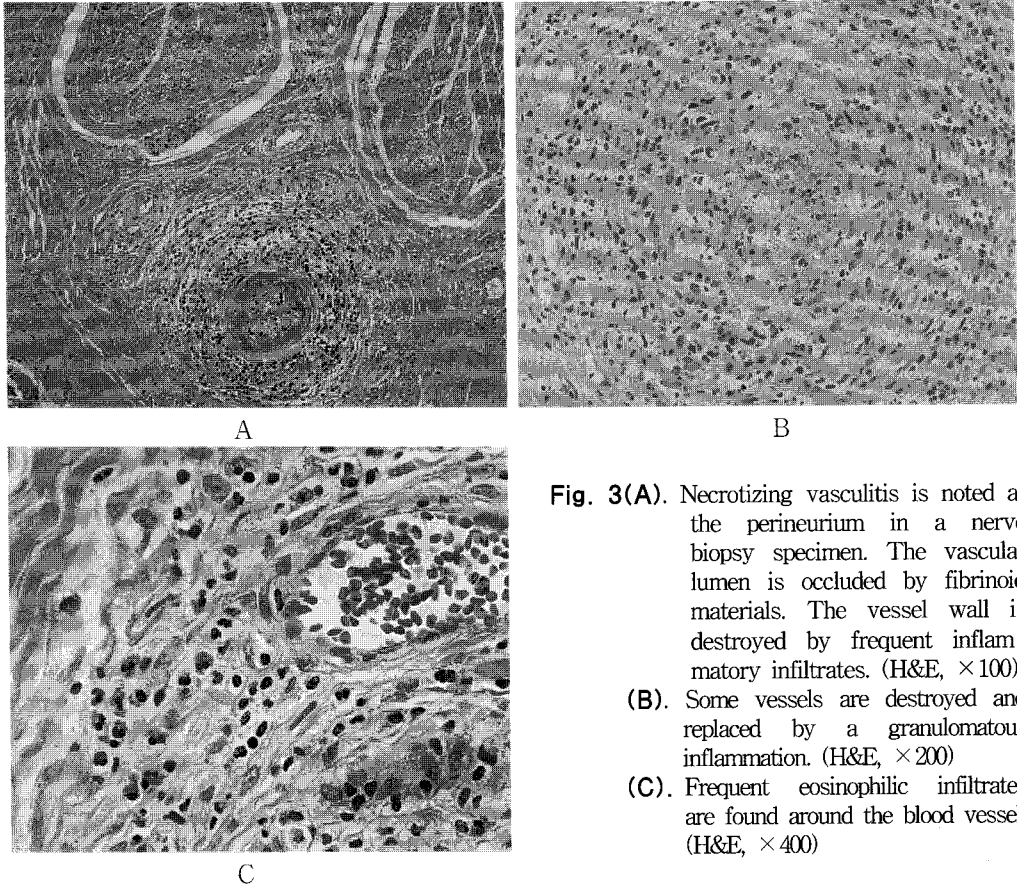


Fig. 3(A). Necrotizing vasculitis is noted at the perineurium in a nerve biopsy specimen. The vascular lumen is occluded by fibrinoid materials. The vessel wall is destroyed by frequent inflammatory infiltrates. (H&E, $\times 100$)
(B). Some vessels are destroyed and replaced by a granulomatous inflammation. (H&E, $\times 200$)
(C). Frequent eosinophilic infiltrates are found around the blood vessel. (H&E, $\times 400$)

부의 혈관 내강은 섬유소성 물질에 의해 채워졌으며(Fig. 3(A)), 육아종을 형성하고 있었다(Fig. 3(B)). 침윤된 염증세포 중 호산구의 빈번한 침윤이 관찰되었다(Fig. 3(C)). 신경 섬유는 축삭과 마이엘린(myelin)의 변성이 동반되었고 골격근에는 근세포의 국소적 괴사가 있었다.

임상 경과 : 환자는 입원 후 우하엽 폐렴 및 흉막염 의심하에 3세대 cephalosporin과 aminoglycoside로 항생제 치료를 하였으나, 우하엽에 폐렴성 침윤은 별로 호전되지 않았다. 38°C의 열이 2~3일에 1번씩 지속되었으며, 열과 동반되어 손, 발의 저린감과 부종을 더욱 호소하였고 관절경직이 동반되어 말초신경염 의심하에 시행한 신경 및 근전도 검사상 말초감각 및 운동신경병증의 소견

을 보여 좌측 비복신경 및 주위근육에 대한 조직검사를 시행하였다.

조직검사상 현저한 호산구의 조직 침착, 혈관의 육아종 및 괴사성 혈관염의 소견을 보였고, 임상적으로 말초혈액의 호산구 증가, 천식 증상 및 부비동 이상소견이 동반되어 있어 Churg-Strauss 증후군으로 진단하였다. 진단 후 methylprednisolone (Solumedrol®) 62.5 mg 하루 2 회씩 3 일간 정주하였고, 이후 prednisolone 60 mg(1mg/kg/day)을 경구 투여하였다. Steroid 치료 시작 후 3일째 시행한 흉부 X-선 사진상 우하폐야의 침윤이 호전되었고(Fig. 1(B)), 사지의 저린 감각과 부종이 호전되었다. ESR, CRP, 호산구수도 steroid 치료를 시작한 후 3 일째에 급격히 떨어졌다 (Table 1). 현

Table 1. Serial measurement of the ESR, WBC, eosinophil count and CRP over one hospital day(HD). Three days after corticosteroid(Pd) treatment, the three parameters were markedly improved.

HD	2	9	16	23	26	30	Pd 3	Pd 6
ESR (mm/h)	119	121	117	123	108	85	74	29
WBC(/mm ³)	10,800	14,300	16,100	13,400	13,500	16,900	19,800	19,600
Eosinophil(%)	4.0	9.5	12.9	22.1	21.0	26.4	0	0.1
CRP(mg/dl)	7.1	7.0	7.4	6.9	6.6	7.9	0.4	0.4

재는 호전된 상태에서 외래 추적 관찰 중이다.

고 찰

Churg-Struass 증후군 또는 알레르기성 육아종증은 1951년에 병리학자인 Churg과 Strauss¹가 심한 천식, 열, 과호산구증을 가진 13명의 환자의 부검 및 생검을 통한 병리조건에서 괴사성 혈관염과 호산구 침윤, 혈관의 조직의 육아종성 병변을 보고 처음으로 기술한 질환이다.

정확한 발병 원인에 대해서는 알려진 것이 없으나, IgE 및 RA 인자의 증가, 천식과 알레르기성 비염 등의 증상, 과호산구증 등의 임상적 소견에 근거하여 면역 복합체와 세포성 면역체계가 그 역할을 할 것이라는 설이 제기되고 있다.^{5,6} ECP(eosinophil cation protein)와 EDP(eosinophil-derived neurotoxin) 같은 eosinophil granule protein이 병리기전에 역할을 할 것이라는 설도 제기되고 있다⁵.

이 질환은 천식 환자에서 경구 스테로이드를 사용하다가 중단한 경우에 스테로이드 사용에 의해 감춰졌던 혈관염기가 악화되어 발견되는 경우가 종종 있어 진단이 된다⁵.

Churg-Strauss 증후군의 임상적인 양상은 매우 다양하여 처음부터 진단이 어려우며, Churg과 Strauss에 의한 특징적인 3가지 조직학적 진단기준⁴은 괴사성 혈관염, 호산구의 침윤, 혈관의 조직의 육아종의 관찰이지만, 이런 조직학적 구성은 시

기적으로 동시에 보이지 않는 경우가 많아서 병리적 진단으로 확진이 어렵기 때문에 Lanham¹⁵ 등은 새로운 임상적 정의를 하였다. 첫 번째 단계는, 알레르기성 질환을 주 증상으로 하는 전구기로, 알레르기성 비염 및 천식증상을 보이며 수 년 동안 지속될 수 있다. 두 번째는, Loeffler's 증후군이나, 만성 호산구성 폐렴과 유사하게 말초혈액의 호산구증과 호산구의 조직침윤이 보이는 시기로, 수년에 걸쳐 자주 재발할 수 있으며⁹, 세 번째 단계로, 생명을 위협하는 혈관염기로 나눌 수 있다. 임상적 양상⁶은 천식, 발열, 체중 감소가 가장 흔하며, 발병 초기에 폐렴과 알레르기성 비염, 비용종, 부비동염³ 등의 상기도 증세가 그 다음으로 흔하다. 흉부 방사선 소견^{9,10}에서 양측성 다발성 경화가 가장 흔하며, 흉수를 동반할 수 있고, 약 75%의 환자에서 다발성 단신경병의 말초 신경병증이 나타나며 중추 신경계 침범은 드물다⁹. 피부과적 증상은 약 2/3의 환자에서 보이는데 피부하 소결절³이 가장 흔하며, 점상출혈이나 자반이 생길 수 있다. 고혈압이 약 35% 정도로 비교적 흔하게 나타나며, 그 밖에 사망률을 높이는 소화기와 심혈관계, 비뇨기계 등의 침범이 있을 수 있다. 드물게는 눈을 침범하여 실명을 초래할 수 있고 관절을 침범할 수도 있다⁶.

본 환자는 비용종과 부비동염이 이미 10여년 전부터 있었고, 천식은 자각 증세는 없었으나, 내원 당시 천식이 진단되었다. 또한 X-선상 양폐야의 폐침윤과 우측 흉막의 흉막염, 그리고 신경전

도 검사상 말초부위의 감각 및 운동 신경병증 소견을 보여 폐와 신경근계를 침범한 소견을 보였으며, 소화기계, 비뇨기계의 침범은 없었다. 고혈압과 심초음파 검사 소견상 심혈관계 침범이 강력히 의심되었으나 더 이상의 검사는 시행하지 못하였다.

Churg-Strauss 증후군의 특징적인 병리 소견은 침범하는 기관의 조직 검사⁶를 통해 확진 할 수 있는데, 주로 폐, 신경, 근육, 피부에서 검사하며, 괴사성 혈관염이나 혈관 주위의 호산구 침윤, 혈관의 육아종을 관찰할 수 있다. 특징적인 혈액 검사소견으로는 IgE, ESR의 증가와 더불어 백혈구 증가증과 과호산구증, 정상적혈구성 정상색소성 빈혈이 보일 수 있다. p-ANCA가 Churg-Strauss 증후군 환자의 약 60%에서 양성반응을 보인다. 본 환자의 경우는 p-ANCA가 음성반응을 보였다. 치료에 대한 반응은 호산구수, 총백혈구수, ESR이 질병의 활성도를 반영하는 좋은 변수이며¹⁵, RA 인자 및 p-ANCA가 활성기에 증가했다가 치료 후에 음성화된다는 보고도 있으나, 아직 분명히 밝혀진 것은 없다^{4,6}.

본 환자는 입원기간 동안에 말초 혈액의 호산구가 내원시에는 3.8 %로 정상이었으나 신경학적 증상이 진행하면서 입원 30 일째 26.4 %로 점점 증가하였고, 고용량의 스테로이드 치료 후 3 일째 현격히 떨어진 것을 볼 수 있다(Table 1).

Churg-Strauss 증후군의 진단 기준으로 1990년 American College of Rheumatology²에서는 특이도가 높은 전통적인 진단기준을 제시하였는데 첫째, 천식, 둘째, 말초혈액의 호산구증(백혈구의 10 % 이상), 셋째, 신경병증, 넷째, 부비동의 이상, 다섯째, 이동성의 폐침윤, 그리고 마지막으로 신경, 피부, 폐 등의 조직에서 혈관외의 호산구 침윤을 조직 검사로 확진하는 6가지 진단 기준 중 4가지 이상에 해당할 때로 정의되며, 이 진단기준은 85%의 민감도와 99.7%의 특이도를 가진다. 본 환자는 6

가지 기준을 모두 만족하였다.

치료의 근간은⁴ corticosteroid이며, 급성신부전이나 호흡부전과 같은 여러 장기를 침범한 경우는 1일 1g 가량의 고용량 methylprednisolone을 단기간 정맥 투여할 수 있으며, 생명에 위협이 되지 않는 상황에서는 1일 40 mg~60 mg의 경구 스테로이드의 사용을 권장하며, 질환의 증거가 없어질 때까지 유지한 후 서서히 용량을 감량한다. 스테로이드에 반응하지 않거나, 신경계, 심혈관계, 소화기계 등 심한 전신적 장기 침범시 고용량의 스테로이드와 면역 억제제를 같이 사용하기도 하기도 하는데 이는 재발을 막고 스테로이드 사용량을 줄일 수 있어 임상 경과를 더욱 좋게 한다는 보고도 있다⁴. 또한 심한 혈관염이나 다발성 장기 부전이 있을 때는 혈장 교환술⁶을 사용하기도 한다.

Churg-Strauss 증후군의 5년 생존률은 62-79%로 치료하게 되면 다른 전신적 혈관염에 비해 좋은 예후⁴를 보이고, 치료 후 임상적 재발은 드물지만⁶, 치료를 하지 않을 경우에는 수개월 만에 사망하게 된다.

예후를 예측할 수 있는 인자로⁴ 1g 이상의 단백뇨, 천식에서 혈관염으로의 이환기간이 짧은 경우, 위장관을 침범한 경우, 그리고 심장을 침범한 경우가 있으며, 이 중 하나라도 해당되면 사망률은 높아진다. 특히 주된 사망원인⁴은, 주로 혈관염기의 합병증으로 생기는 심근 경색 또는 심부전, 신부전, 뇌출혈, 위장관 출혈 등으로 알려져 있다⁴.

요 약

저자들은 기침, 객담, 그리고 양측 하지의 부종과 저린감을 주소로 내원한 환자를 신경과 근육의 조직 검사를 시행하여, 폐장 및 신경근계를 침범한 Churg-Strauss 증후군으로 확진하여 스테로이드로 성공적으로 치료한 1 예를 경험하였기에 문헌 고찰과 함께 보고하는 바이다.

참 고 문 헌

1. Churg J, Strauss L. Allergic granulomatosis, allergic angitis and periarteritis nodosa. *Am J Pathol* 1951;27:277-301.
2. Masi AT, Hunder GG, Lie JT, Michel BA, Bloch DA, Arend WP, et al. The American College of Rheumatology 1990 criteria for the classification of Churg-Strauss syndrome (allergic granulomatosis and angiitis). *Arthritis Rheum* 1990;30:1094-1100.
3. Matthew C, Huw LC. Churg-Strauss syndrome. *Thorax* 2000;55:870-7.
4. Ramakrishna G, Midthun DE. Churg-Strauss syndrome. *Ann Allergy Asthma Immunol* 2001;86:603-613.
5. Gross WL. Churg-Strauss syndrome : update on recent developments. *Curr Opin Rheumatol* 2002;14:11-14.
6. Solans R, Bosch JA, Perez-Bocanegra C, Selva A, Huguet P, Alijotas J, et al. Churg-Strauss syndrome : outcome and long-term follow-up of 32 patients. *Rheumatology* 2001;40:763-771.
7. Gayraud M, Guillevin L, Cohen P, Lhote F, Cacoub P, Deblois P, et al. Treatment of good-prognosis polyarteritis nodosa and Churg-Strauss syndrome : comparison of steroids and oral or pulse cyclophosphamide in 25 patients. *Br J Rheumatol* 1997;36:1290-7.
8. Tsukadaira A, Okubo Y, Kitano K, Horie S, Momose T, Takashi S, et al. Eosinophil active cytokines and surface analysis of eosinophils in Churg-Strauss syndrome. *Allergy and Asthma Proc* 1999;20:39-44.
9. Choi YH, Im JG, Han BK, Kim JH, Lee KY, Myoung NH. Thoracic manifestation of Churg-Strauss syndrome : radiologic and clinical findings. *Chest* 2000;117:117-124.
10. Sylvia AW, Nestor LM, David MH, Christopher DR. Churg-Strauss syndrome: the spectrum of pulmonary CT findings in 17 patients. *Am J Roentgenol* 1998;170:297-300.
11. Watts RA, Carruthers DM, Scott DG. Epidemiology of systemic vasculitis : changing incidence or definition? *Semin Arthritis Rheum* 1995;25:28-34.
12. 오상철, 이영호, 조재연, 문정석, 김한겸, 지현규 등. Churg-Strauss 증후군 치험 1 예. *대한류마치스학회지* 1996;3:97-101.
13. 김홍기, 박성환, 최민호, 강미자, 고동훈, 조철수 등. 류마치스 관절염 양상으로 발현된 Churg-Strauss 증후군 1 예. *대한류마치스학회지* 1998;5:139-145.
14. 김민수, 이승현, 한승범, 권건영, 전영준. 양측성 흉막 삼출증을 동반한 Churg-Strauss 증후군 1 예. *결핵 및 호흡기질환* 2001;50:258-264.
15. Lanham JG, Elkou KB, Pusey CD, Hughes GR. Systemic vasculitis with asthma and eosinophilia : a clinical approach to the Churg-Strauss syndrome. *Medicine* 1984;63:65-81.