

## 종양색전이 우심실까지 침범한 Wilms 종양 1례

연세대학교 의과대학 소아과학교실, 외과학교실\*, 흉부외과학교실†, 방사선종양학교실‡  
엄지현 · 원성철 · 유철주 · 양창현 · 김병수 · 황의호\* · 박영환† · 서창옥‡

### A Case of Wilms Tumor with Thrombi which Invaded the Right Ventricle

Ji Hyun Uhm, M.D., Sung Chul Won, M.D., Chuhl Joo Lyu, M.D.  
Chang Hyun Yang, M.D., Byung Soo Kim, M.D., Eui Ho Hwang, M.D.\*  
Young Hwan Park, M.D.† and Chang Ok Seo, M.D.‡

Department of Pediatrics, General Surgery\*, Cardiovascular Surgery†, Radiation Oncology‡,  
College of Medicine, Yonsei University, Seoul, Korea

Wilms tumor is the second most common malignant retroperitoneal tumor. Inferior vena cava and right atrial involvement is found in about 4-10% and 0.5-3% of cases, respectively. But, right ventricular involvement has not been reported. We experienced a case of Wilms tumor with right ventricular invasion in a 2 year-old male who presented intermittent hematuria and abdominal pain. Computed tomogram and echocardiogram showed a homogeneous mass extended to right ventricle via inferior vena cava. He received pre-operative chemotherapy followed by operation, radiation therapy including heart, and post-operative chemotherapy. (J Korean Pediatr Soc 2002; 45:390-394)

**Key Words :** Wilms tumor, Tumor thrombi

### 서 론

소아기에 신장에 발생하는 종양 중 가장 흔한 것으로 알려진 Wilms 종양은 소아기 종양의 6-7%를 차지하고 있다. 진단 당시 평균연령은 3-5세이며 10세 이상에서는 거의 없다. Wilms 종양의 주된 증상은 무통성 복부 종괴이며 보호자에 의해 발견되는 경우가 많다. 그러나 일부에서는 고혈압이나 혈뇨를 보이기도 한다<sup>1)</sup>. 육안적 혈뇨를 보이는 경우는 흔하지 않으며 신우나 요관 내로의 종양의 침범을 의심해야 한다<sup>2)</sup>. 진단 당시 하대정맥으로의 침범은 4-10%에서 보고되

고 있으며 우심방 색전은 0.5-3%에서 보고되고 있다<sup>3)</sup>. 그러나 아직 우심실내로의 색전은 보고된 바가 없다. 저자들은 2년 7개월된 남아에서 하대정맥을 통하여 우심방 및 우심실까지 종양색전을 동반한 Wilms 종양 1례를 경험하였기에 보고하는 바이다.

### 증 레

**환 아 :** 신○민, 2년 7개월 남아

**주 소 :** 내원 2개월 전부터의 간헐적 혈뇨 및 복통  
**가족력 및 과거력 :** 악성 종양의 가족력은 없었으며 특별한 질환을 앓은 과거력도 없었다.

**현병력 :** 평소 건강하게 지내던 환아로 내원 2개월 전부터의 간헐적 혈뇨 및 복통으로 시행한 복부 초음파검사상 복부종양이 발견되어 입원하였다.

접수 : 2001년 8월 9일, 승인 : 2001년 10월 10일  
책임저자 : 유철주, 연세대학교 의과대학 소아과학교실  
Tel : 02)361-5528 Fax : 02)393-9118  
E-mail : cj@yonsei.yumc.ac.kr

**출생력** : 만삭 질식분만 되었으며, 출생시 체중은 2,800 gm으로 주산기 가사는 없었다.

**이학적 소견** : 내원 당시 급성병색을 띠었으며 혈압 100/60 mmHg, 심박동수 128회/분, 호흡수 32회/분, 체온 36.6℃였고 성장과 발달은 정상이었다. 얼굴과 결막은 창백하지 않았고 경부 림프선은 촉지되지 않았으며 청진상 호흡음은 깨끗하였으며 흉부 함몰은 없었고 심음은 규칙적이었으나 수축기 및 확장기 심잡음이 청진되었다. 복부 진찰상 반발압통을 동반하지 않는 심한 복부 팽만이 있었고 우상복부에 압통이 있었으며 늑골하 약 10 cm 정도의 종괴가 촉지 되었고 간비 종대는 없었다.

**검사 소견** : 내원 당시 혈액검사상 백혈구수 28,530/ $\mu$ L(중성구 66%, 림프구 26%, 단핵구 3%), 혈색소 10.2 g/dL, 혈소판 603,000/ $\mu$ L이었다. 말초혈액도말상 소구성 저색소성 적혈구가 관찰되었다. 간 및 신기능 검사상 이상소견이 없었고 요검사상 혈뇨가 관찰되었다. 프로트롬빈 시간, 부분 프로트롬빈 시간은 정상이었다.

**흉부 사진 소견** : 특이 소견 없었다

**복부 초음파 소견** : 우측 신장에 10×8 cm의 음영 증가된 종괴가 관찰되었고 하대정맥 혈전이 관찰되었으며 간으로의 전이는 보이지 않았다.

**복부 전산화 단층촬영**(Fig. 1) : 장경이 약 11 cm로 추정되는 조영증강이 잘 되지 않는 아주 큰 불균질 종양이 우측 신장에서 관찰되었으며 종양은 중앙선까지 뻗어있고 위, 십이지장, 복부 대동맥을 좌측으로 밀고 있었으며 양측 신경맥 및 하대정맥과 우심방에 종양 색전이 관찰되었다. 하대 정맥의 혈전은 좌우

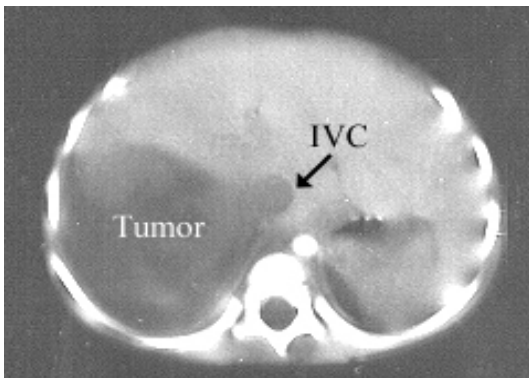
신정맥 기시부에서 하방으로 1.5 cm까지 뻗어 있었다. 복수와 우측 폐삼출액소견이 보였으며 그외 복강내 장기 전이나 복강 림프선의 비대는 관찰할 수 없었다.

**흉부 전산화 단층촬영**(Fig. 2) : 하대정맥에서 기시한 종양색전이 우심방내로 연결되어 있었고 우심방을 거의 다 채우고 우심실로 돌출되어 있었다. 우측 흉막삼출이 관찰되었다.

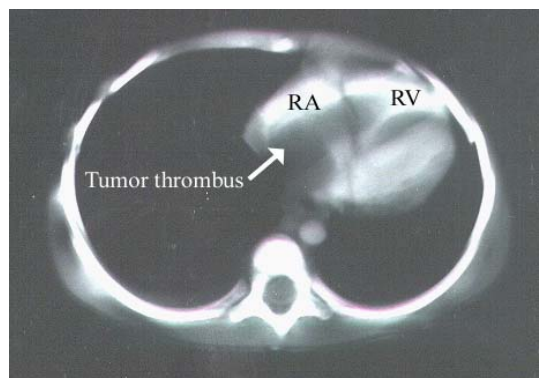
**심초음파 검사**(Fig. 3, 4) : 우심실로 돌출되어 삼첨판의 움직임을 방해하고 있는 큰 종괴가 관찰되었고 이는 이완기에는 삼첨판을 통과하여 우심실 쪽으로 움직이고 수축기에는 반대로 우심방쪽으로 향하였다. 삼첨판의 협착이 있었으나 심장 기능은 정상이었다.

**치료 및 경과** : 수술 전 1주일 간격으로 vincristine 1.5 mg/m<sup>2</sup> 2회 투여와 dactinomycin 10  $\mu$ g/kg 5일간 투여한 후 신장의 종양은 추적 복부 전산화 단층촬영상 그 크기가 현저히 줄어들었으나 심초음파상 심장의 색전은 크기에 변화가 없었다. 수술 전 항암제 투여 20일 후 우측 신절제술 및 우심방 및 우심실과 하대정맥의 종양색전 제거술을 시행 받았으며 현재 National Wilms Tumor Study(NWTS) DD-4A 치료방침으로 항암치료 중이고 방사선 치료도 시행 받았다.

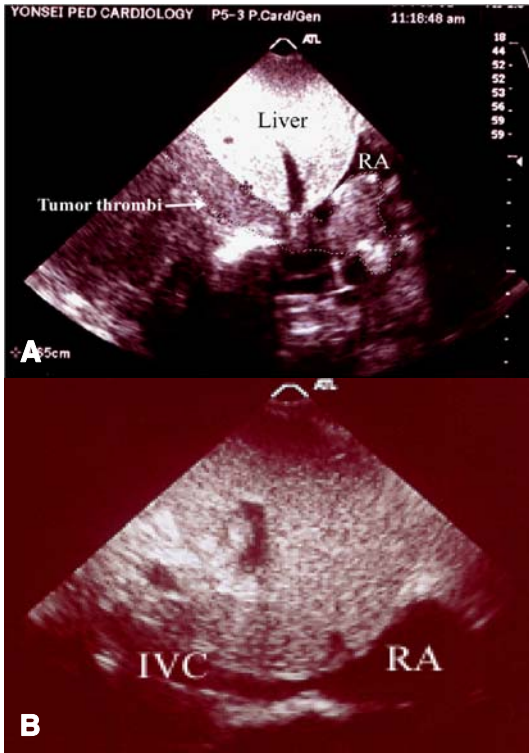
**조직학적 소견** : 신장의 종양은 10×10×4 cm로 경계가 분명하고 타원형의 종괴로 80-90%의 중앙 괴사가 있었다. 우심방 및 우심실과 하대정맥의 종양은 8×6 cm 및 4×2.5 cm이었다. 조직학적 소견은 삼상(상피세포, 아세포, 그리고 기질세포)이었고, 역형성(anaplasia)은 없었으며 신장 실질에 국한되어 있었다.



**Fig. 1.** Abdominal CT scan showing a huge mass arising from right kidney and tumor thrombi filling in inferior vena cava(IVC).



**Fig. 2.** Chest CT scan showing tumor thrombi filling in right atrium(RA) and ventricle(RV).



**Fig. 3.** Echocardiogram of inferior vena cava(IVC) and right atrium(RA) (A) preoperative finding of inferior vena cava and right atrium filled with tumor thrombi, and (B) post-operative finding of echocardiogram showing free of tumor thrombi.

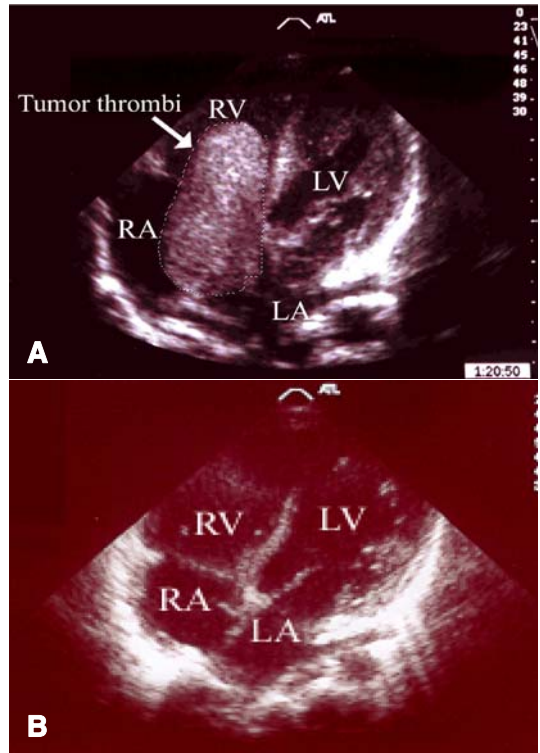
하대정맥, 우심방 및 우심실 색전 모두 종양세포의 침윤이 관찰되었다.

**수술 소견 :** 흉부 및 복부 중앙절개술을 시행하였으며, 우측신장과 중앙조직을 제거 후 우심방과 하대정맥을 절개한 후 종양색전을 제거하였다. 심장내에는 종양색전의 유착은 없었으나 하대정맥에 유착이 있어 정맥을 완전히 연후에 종양을 박리하였다.

### 고 찰

대부분의 Wilms 종양은 특이한 가족력이나 선천성 기형이 없는 환아에게서 발생하지만 특이한 가족력이나 유전적인 소인과 연관되어 발생하기도 하며 특징적인 몇가지 소견이 있다.

Wilms 종양에서 흔히 동반되는 선천성 기형에는 무흉채, 요로기형, 반신 비대 등이 대표적인 예이다<sup>4)</sup>. 또한 이상적으로 과성장하는 질환이 동반될 수 있



**Fig. 4.** Echocardiogram of right ventricle(RV) and right atrium(RA) (A) preoperative finding of right ventricle and right atrium filled with tumor thrombi via tricuspid valve, and (B) post-operative finding of echocardiogram showing free of tumor thrombi. Abbreviations : LV, Left ventricle; LA, Left atrium.

며 여기에는 Beckwith-Wiedemann syndrome, Denys-Drash 증후군, Perlman 증후군 등이 있다. 여러 증후군에서의 Wilms 종양의 존재는 Wilms 종양의 유전적 소인 연구의 계기가 되었다. 무흉채증과 요로기형, 지능 저하를 가진 환아에서 11p13의 구조적 결손이 발견되었고 이것은 Wilms 종양의 발생과 연관된 유전자의 위치에 첫번째 단서가 되었다(WT1)<sup>5)</sup>. 또한 11번 염색체 단완에서 두번째 WT locus가 발견되었고 11p15.5 또는 WT2는 Beckwith-Wiedemann syndrome과 연관이 있는 것으로 알려져 있다<sup>6)</sup>. 그 외 16q나 1p부위의 결손은 종양의 발생보다는 진행에 관련이 있어 보이며 16q결손을 가진 경우 예후가 불량한 것으로 나타났고, 1p결손의 경우 통계적으로 유의한 차이는 보이지 않았으나 불량한 예후를 예측할 수 있었다<sup>7)</sup>.

Wilms 종양은 우연히 복부에서 종괴가 발견되어 병원을 찾게되며, 이것은 신장이 후복강에 위치하여

다른 장기에 영향을 주지 않고 자랄 수 있기 때문이다. 그러나, 종양은 복강내로 자유로이 파열될 수 있어서 급성 복증으로 오해되기도 한다<sup>8)</sup>. 약 25%의 환자에서 현미경적 혈뇨가 발견되나 육안적 혈뇨는 흔하지 않으며 육안적 혈뇨가 있는 경우 종양의 신우나 요관으로의 침입을 의심해야 한다.

Wilms 종양의 진단을 위해서는 신장내에서 발생한 종괴를 확인해야 하며 반대쪽 신장의 이상 유무, 하대 정맥이나 우심방의 종양색전 유무, 폐나 기타 장기의 전이 유무를 동시에 확인해야 한다.

진단 당시 하대정맥으로의 침범은 4-10%에서 보고되고 있으며 우심방 색전은 더욱 드물어 0.5-3%에서 보고되고 있다<sup>3)</sup>. 그러나 아직 우심실내로의 색전은 보고된 바 없다. Wilms 종양의 심장으로의 전이는 하대 정맥을 따라 우심방까지 전이 된 것이다. 정맥계 내로의 종양 색전을 동반한 경우 그로 인한 증상으로 정맥류, 간비대, 복수, 울혈성 심부전 등이 있으며, NWTS-3의 보고에 의하면 심방내 색전을 가진 환자의 10% 미만에서만 이러한 증상을 보였다<sup>9)</sup>.

Wilms 종양에서 하대정맥 침범이 생존율에는 영향을 미치지 않으나<sup>9)</sup>, 수술 전 혈관 침범의 정확한 진단은 수술방법 및 수술 전 항암요법의 시행유무 결정에 중요하다<sup>10, 11)</sup>.

본 증례에서는 종양이 하대정맥을 통해 우심방 및 우심실까지 침범하였으나, 그로 인한 동반증상은 없었으며, 전산화 단층촬영과 심에코를 통해 진단 후 수술 전 항암요법을 시행 후 수술을 시행하였다.

하대정맥이나 심장에 종양 색전을 동반한 Wilms 종양에서 수술적 치료는 위험성이 매우 높으며 사망률을 증가시킨다. 이러한 높은 사망률은 수술 전에 색전의 유무를 파악하지 못한 경우 더욱 증가된다. 그러므로 종양 색전의 정확한 위치 파악이 수술 전 적합한 수술 방법모색에 중요하다<sup>12)</sup>. CT, MRI, 복부 초음파 및 심초음파 검사가 수술 전 시행되어야 한다. 수술시에는 심장폐 우회로가 필요하다.

NWTS에서 Wilms 종양의 치료로서 수술을 먼저 시행하였으나 양측성이거나 하대정맥으로의 침범이 있는 경우 그리고 수술적 절제가 불가능한 경우 수술 전 항암요법을 시행하도록 권고하고 있다<sup>13, 14)</sup>. 따라서, 최근에는 광범위한 하대정맥 침범 또는 심방내 혈전이 있는 경우 종양을 위축시키기 위해 수술 전 항암요법을 하고 있으며 이렇게 함으로써 수술시 종양

의 완전 절제를 향상시키고 수술과 연관된 사망률을 감소시킬 수 있다<sup>15, 16)</sup>. NWTS-4에서는 이러한 환아를 대상으로 조직검사를 먼저 시행하고 2주간의 항암 화학요법을 시행한 뒤 종양의 크기의 감소가 없으면 방사선 치료까지 병행하고 있다. 종양의 감소가 있으면 수술을 즉시 시행하여 진단하고 6주 이내에 이 모든 과정이 이루어지도록 하였고, 이후의 치료는 3기 종양의 치료에 준하며 방사선 치료도 포함한다.

본 증례에서는 2주간의 항암 화학요법 후 하대정맥 및 심장에 있었던 종양색전의 크기는 변화가 없었으나 원발종양의 감소가 전산화 단층촬영상 관찰되어 수술을 시행하였으며, 수술 후 하대정맥, 우심방 및 우심실 색전에서 종양세포의 침윤이 관찰되어 심장을 포함하여 방사선 치료를 시행 받았다. 환아는 현재 NWTS-4의 DD-4A의 치료 방침에 따라 항암 화학요법을 진행 중이다.

**요 약**

Wilms 종양은 소아기에 발생하는 고형종양 중 6-7%를 차지하며 소아에서 신장에 발생하는 고형종양 중 가장 흔한 것으로 진단시 정중연령은 3-5세이고 대부분 10세 이하에서 발견된다. 무증상성 복부종괴로 발견되는 경우가 많으며 하대정맥을 침범하는 경우는 4-10%에서 발견되며 우심방까지 침범한 경우도 0.5-3%로 발견되나 우심실까지 침범한 경우는 아직 보고된 바가 없다. 2년 7개월 된 남자 환아로 내원 2개월 전부터의 간헐적 혈뇨 및 복통을 주소로 내원 하였다. 내원 당시 이학적 검사상 심잡음이 청진 되었으며 심한 복부팽만과 늑골하 종괴가 촉진 되었다. 이에 시행한 복부 초음파, 전산화 단층촬영 및 심에코상 우측 신장에서 기시하여 하대정맥을 통해 우심방과 우심실까지 침범한 종괴가 관찰되었다. 수술 전 항암 화학요법을 시행 받았으며, 항암 화학요법 후 20일째 수술을 하여 모든 종괴를 제거 후 조직학적 소견상 Wilms 종양을 확진 받았다. 환아는 수술후 방사선 치료 및 항암 화학요법을 진행 중이다.

저자들은 우측 신장에서 기원하여 하대정맥을 통해 우심방 및 우심실까지 종양색전을 형성한 Wilms 종양 환자 1례를 경험하였기에 보고하는 바이다.

참 고 문 헌

- 1) Breslow N, Olshan A, Beckwith JB, Green DM. Epidemiology of Wilms tumor. *Med Pediatr Oncol* 1993;21:172-81.
- 2) Stanley K, Khoudary KP, Nasrallah PF. Urothelial extension of Wilms tumor presenting as a prolapsing urethral mass. *J Urol* 1995;153:1981-3.
- 3) Solwa Y, Sanyika C, Hadley GP, Corr P. Colour doppler ultrasound assessment of the inferior vena cava in patients with Wilms' tumour. *Clin Radiol* 1999;54:811-4.
- 4) Clericuzio CL. Clinical phenotypes and Wilms tumor. *Med Pediatr Oncol* 1993;21:182-7.
- 5) Riccardi VM, Sujansky E, Smith AC, Francke V. Chromosomal imbalance in the Aniridia-Wilms' tumor association: 11p interstitial deletion. *Pediatrics* 1978;61:604-10.
- 6) Koufos A, Grundy P, Morgan K, Aleck KA, Hadro T, Lampkin BC, et al. Familial Wiedmann-Beckwith syndrome and a second Wilms tumor locus both map to 11p15.5. *Am J Hum Genet* 1989;44:711-9.
- 7) Grundy PE, Telzerow PE, Breslow N, Moksness J, Huff V, Paterson MC. Loss of heterozygosity for chromosomes 16q and 1p in Wilms' tumors predicts as adverse outcome. *Cancer Res* 1994;54:2331-3.
- 8) Ritchey ML, Kelalis PP, Breslow N, Etzioni R, Evans I, Hasse GM, et al. Surgical complications after nephrectomy for Wilms' tumor. *Surg Gynecol Obstet* 1992;175:507-14.
- 9) Ritchey ML, Kelalis PP, Breslow N, Offord KP, Shochat SJ, D'Angio GJ. Intracaval and atrial involvement with nephroblastoma: review of National Wilms Tumor Study-3. *J Urol* 1988;140:1113-8.
- 10) Mushtaq I, Carachi R, Roy G, Azmy A. Childhood renal tumours with intravascular extension. *Br J Urol* 1996;78:772-6.
- 11) Thompson WR, Newman K, Seibel N, Bulas D, Kapur S, Anderson KD, et al. A strategy for resection of Wilms' tumor with vena cava or atrial extension. *J Pediatr Surg* 1992;27:912-5.
- 12) Nakayama DK, Norkool P, deLorimier AA, O'Neill JA Jr, D'Angio GJ. Intracardiac extension of Wilms' tumor. A report of National Wilms' Tumor Study. *Ann Surg* 1986;204:693-7.
- 13) Ritchey ML, Pringle K, Breslow NE, Takashima J, Moksness J, Zuppan CW, et al. Management and outcome of inoperable Wilms tumor. A report of National Wilms' Tumor Study-3. *Ann Surg* 1994;220:683-90.
- 14) 유철주, 김병수, 정우희, 서창옥, 최승강, 황의호. 율름종양 환자에서 수술 전 항암화학요법. *대한암학회지* 1994;26:631-6.
- 15) Ritchey ML, Kelalis PP, Haase GM, Shochat SJ, Green DM, D'Angio G. Preoperative therapy for intracaval and atrial extension of Wilms tumor. *Cancer* 1993;71:4104-10.
- 16) Dykes EH, Marwaha RK, Dicks-Mireaux C, Sams V, Risdon RA, Duffy PG, et al. Risks and benefits of percutaneous biopsy and primary chemotherapy in advanced Wilms' tumour. *J Pediatr Surg* 1991;26:610-2.