

추간관질환 개에 Somatosensory Evoked Potential(SSEP)의 임상활용

정성목, 홍연정, 서강문, 남치주*

서울대학교 수의과대학
(게재승인 : 2002년 9월 2일)

Clinical Usefulness of Somatosensory Evoked Potentials (SSEP) in Dogs with Intervertebral Disc Diseases

Seong-Mok Jeong, Yeon-Jung Hong, Kang-Moon Seo and Tchi-Chou Nam*

College of Veterinary Medicine, Seoul National University San 56-1,
Shillim 9-dong, Kwanak-gu, Seoul, 151-742, Korea

(Accepted : September 2, 2002)

Abstracts : Clinical usefulness of somatosensory evoked potentials (SSEP) as a prognostic tool was evaluated with three dogs showing clinical signs associated with intervertebral disc diseases. Prior to measure SSEP, history taking, physical examination, radiological study and neurological examination were performed. In case 1, poor prognosis was predicted because deep pain was not observed and loss of sensory function was observed in SSEP. And the clinical signs persisted with the conservative treatment. However, in cases 2 and 3, good prognoses were predicted by normal conduction velocity in SSEP that meant the presence of sensory function. The clinical signs of cases 2 and 3 disappeared at days 18 and 13 after treatment, respectively. These results suggest SSEP be used clinically as a prognostic tool in dogs with intervertebral disc diseases.

Key words : somatosensory evoked potentials, dog, intervertebral disc diseases

서 론

추간관질환은 추간관이 척수강내로 밀려나온 상태로, 크게 돌출형(Hansen type II)과 파열형(Hansen type I)으로 나눌 수 있다. 돌출형은 만성으로 진행되며 임상증상이 경미하고 파열형은 급성으로 진행되며 임상증상이 심한 것이 특징이다^{1,3}. 추간관질환의 원인은 크게 품종 소인과 외상으로 나눌 수 있으며, 추간관질환에 이환된 환축의 90% 이상은 닥스훈트, 푸들, 요크셔 테리어 등의 연골이형성종인 것으로 보고되고 있으며, 외상에 의한 경우 비연골이형성종에서도 보고된다^{1,3}. 연골이형성종

의 경우 chondroid metaplasia되어 hyaline cartilage로 변성된 수핵이 척수강으로 밀려나오게 되며 대부분 심각한 임상증상을 보인다. 연골이형성종이 아닌 노령견의 경우 추간관의 수핵이 fibroid metaplasia 되어 collagenous tissue로 변성되어 정상적인 충격 흡수를 하지 못해 척수강으로 밀려나오게 된다². 임상증상은 손상을 받은 부위와 정도에 따라서 가벼운 통증에서 완전마비까지 다양한 임상증상을 나타낸다³. 추간관질환의 진단은 품고, 병력청취 및 일반신체검사를 통해 진단에 필요한 기초 자료를 확보하고, 신경계검사를 통해 신경계의 이상 유무를 판정하며, 병변의 심도 및 대략적인 해부학적 위치

본 연구는 서울대학교 수의과대학 부설 수의과학연구소 지원에 의해 수행되었음.

* Corresponding author: College of Veterinary Medicine, Seoul National University, San 56-1, Shillim 9-dong, Kwanak-gu, Seoul 151-742, Korea, Tel : +82-2-880-8680, Fax : +82-2-888-5310, E-mail : tcnam@snu.ac.kr

를 결정할 수 있다⁴. 병변의 정확한 위치는 일반방사선 사진, 척수조영, 전산화단층촬영(CT) 및 핵자기공명영상(MRI) 등의 방사선학적 검사를 통해 확인할 수 있다⁵⁻⁷. 또한 somatosensory evoked potential(SSEP) 등과 같은 척수신경의 전기생리학적 검사를 통한 손상된 척수신경을 기능적으로 진단할 수 있다⁸.

SSEP는 말초신경 또는 뇌신경의 sensory axon을 자극할 때 neuron, synapse 또는 axon으로부터 발생하는 전기적인 신호이다⁹. SSEP의 신경계 질환에 대한 진단, 예후 등에 사용하는 기법은 Dawson¹⁰에 의해 처음 소개되었고, 이후로도 수술 중 신경계의 기능을 평가하기 위하여¹¹⁻¹⁴, 수술 후에 신경의 회복 정도를 평가하기 위한 방법¹⁵⁻¹⁷ 등으로 많은 연구가 진행 되어오고 있다.

본 연구는 추간판질환에 이환된 환자를 진단하고 치료함에 있어, SSEP를 측정함으로써 척수신경의 기능적인 손상의 정도를 평가하고 아울러 향후 치료에 대한 예후를 평가하는 기초자료로서의 적용가능 여부를 알아 보기 위하여 실시하였다.

재료 및 방법

공시동물

5 세, 암컷 말티즈 1두(case 1)와 9 세, 수컷 푸들 1 두(case 2) 및 8 세 수컷 푸들 1 두(case 3)를 사용하였다. Case 1의 경우 5일간의 운동실조를 주증으로 내원하였으며 후지의 withdrawal reflex만 정상 반응을 보였으며 고유자세반응 및 심부 통감도 소실된 상태였다. Case 2와 3의 경우는 각 3일 및 8일 간의 운동 부전을 주증으로 내원하였으며 고유자세반응은 소실되었으나 2 예 모두 심부 통감은 정상 반응을 나타내었다.

진단

병력청취 및 일반 신체검사를 통해 내원 당시 현증 경과 기간, 진행양상, 임상증상 등을 조사한 후, 신경계검사를 실시하였으며, 척수조영을 실시하여 병변의 위치를 확인하고, SSEP를 측정하였다.

Somatosensory evoked potentials

SSEP의 측정은 Neuropak-2, MEM-7102(Nihon-Kohden, Japan)기종을 이용하여 측정하였다. SSEP의 측정을 5번 요추와 6번 요추 사이의 피하에 Channel 1(Ch 1) 전극(platinum needle electrode, E2, Grass, USA)을 장치하고 11번 흉추와 12번 흉추 사이의 피하에 Channel 2(Ch 2) 전극을 장치한 후, 후지의 내측에서 뒷발꿈치골 융기(calcanal tuberosity)와 원위부 경골 사이의 경골신경

(tibial nerve)을 자극하였다. 전기 자극은 0.2 msec, 2 Hz, 4 mA의 조건으로 실시하였으며, 100회 이상 신호를 수집하여 SSEP의 평균값을 측정하였다(signal averaging technique)¹⁸.

SSEP의 평가는 전기자극에 대한 tibial n. ~ Ch 1, Ch 1 ~ Ch 2 및 tibial n. ~ Ch 2 사이의 거리(mm)와 latency(msec)를 측정하여 이를 전달 자극의 conduction velocity(m/sec)로 변환하여 평가에 이용하였다¹⁸.

예후

병력, 신체검사, 신경계검사 및 방사선학적 검사 결과와 함께 SSEP 결과를 바탕으로 예후를 예측하고, 치료를 실시한 후 치료결과와 비교 평가하였다.

결 과

병력, 신체검사, 신경계검사 및 방사선학적 검사

병력청취, 신체검사, 신경계검사 및 척수조영을 실시한 결과, case 1에서는 T12-13, L1-2 및 L2-3 사이의 추간판이 척수강 내로 탈출되어 심부통감(deep pain)이 소실된 상태였으며, case 2와 3은 각각 L2-3 및 T11-12 사이의 추간판이 척수강 내로 탈출되었으나 두 예 모두에서 심부통감은 정상이었다(Table 1).

Somatosensory evoked potentials

경골신경으로부터의 전기자극에 대하여 각각의 위치에서 conduction velocity(m/sec)를 측정하여 평가에 이용하였으며, 이를 기초로 척수신경의 기능을 평가하고 예후를 예측한 결과 case 1에서는 tibial nerve ~ Ch 1 사이의 conduction velocity는 정상범위 내에 있었으나, Ch 1 ~ Ch 2 및 tibial nerve ~ Ch 2 사이의 conduction velocity는 측정을 할 수 없었다. 이에 Ch 1 ~ Ch 2 사이의 척수감각신경 기능이 소실된 것으로 평가하고 예후는 불량할 것으로 판단하였다. Case 2와 3은 모든 측정구간에서 정상범위 내의 conduction velocity를 확인할 수 있었으며 이에 척수 감각기능은 손상을 받지 않은 것으로 평가하고 예후는 좋을 것으로 판단하여 치료를 실시하였다(Table 2, Fig. 1).

치료 및 예후

Case 1과 2의 경우 전침술과 steroid제 투여 등의 보존적인 치료만 실시하였으며, case 3은 감압술을 실시한 후에 보존적인 요법을 추가로 실시하였다. 보존적인 치료법으로 전침술은 주혈로 각각의 case 별로 추간판 탈출이 확인된 위치의 독맥혈외와 독맥의 양쪽 옆으로

Table 1. Signalments, history, neurological examination and radiographic diagnosis

	Case 1	Case 2	Case 3
Signalments			
Breed	Maltese	Toy Poodle	Toy Poodle
Sex	Female	Male	Male
Age(Year)	5	9	8
Body weight(kg)	3.8	3.0	6.1
History			
Clinical signs	Ataxia, Astasia	Astasia	Knuckling, Astasia
Duration (day)	5	3	8
Neurological examination*			
Proprioception	Lt	0	0
	Rt	0	0
Extensor thrust	Lt	0	1
	Rt	0	1
Withdrawal reflex	Lt	2	2
	Rt	2	2
Deep pain	Lt	0	2
	Rt	0	2
Myelography			
	IVD# herniation (T12-13, L1-2, L2-3)	IVD herniation (L2-3)	IVD# herniation (T11-12)

*Five grades: 0 = no response, 1 = decreased response, 2 = normal response, 3 = exaggerated response, 4 = myotatic reflex with clonus. #IVD: Intervertebral disc

Table 2. Sensory function and prognosis evaluated by conduction velocity in somatosensory evoked potentials

	Case 1	Case 2	Case 3	Normal
Conduction velocity(m/sec)				
Tibial n ~ Ch 1	120.28	85.15	84.91	83.69 ~ 123.63
Ch 1 ~ Ch 2	Nt*	47.01	48.14	41.42 ~ 62.52
Tibial n ~ Ch 2	Nt	72.15	68.02	78.84 ~ 105.52
Sensory function	Absent	Normal	Normal	
Prognosis	Poor	Good	Good	

*NT: cannot obtain data

Table 3. Result of the treatment in each dog

	Treatment	Duration of Tx(day)	Result
Case 1	Electroacupuncture Prednisolone	49	No progress
Case 2	Electroacupuncture Prednisolone	18	Recovered
Case 3	Dorsal laminectomy Electroacupuncture Prednisolone	13	Recovered

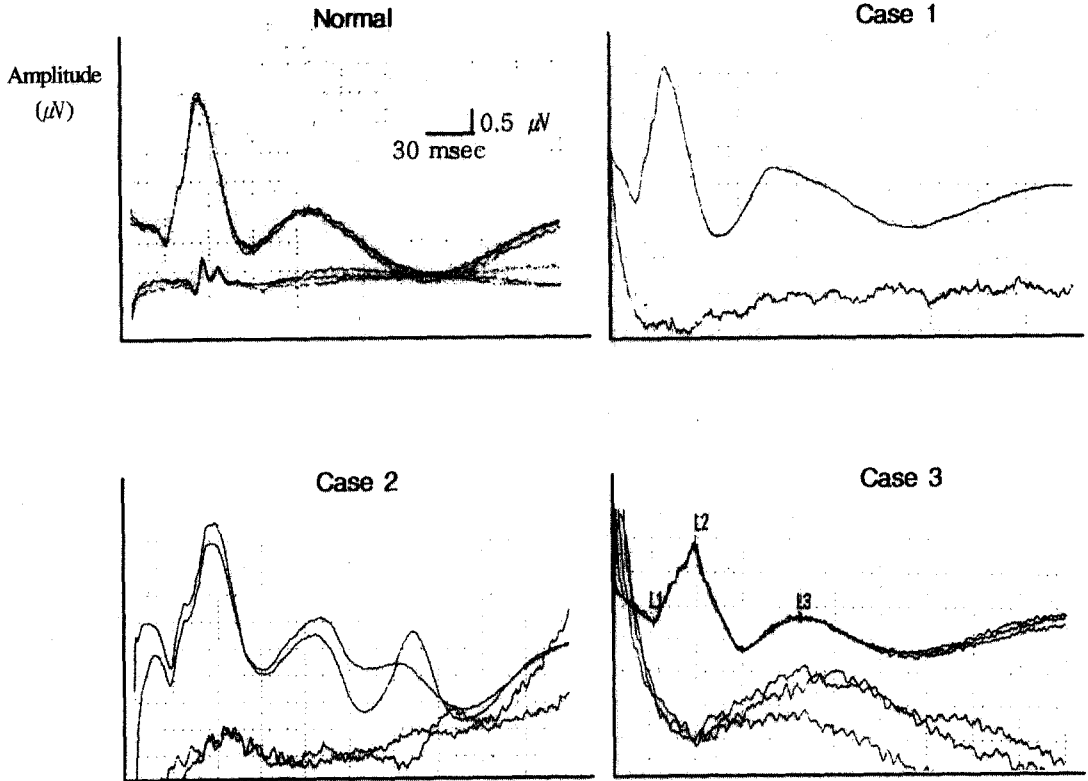


Fig. 1. Waveforms of somatosensory evoked potentials in each case

유주하는 족태양방광경 혈위에 자침하였으며 부혈로는 환도, 족삼리, 양능천, 풍읍 및 해계에 자침한 후 주혈과 족삼리에 Pulse stimulator AM 3000 (TEC, Tokyo, Japan) 을 이용하여 2~5 V, 5 Hz의 조건으로 20분간 2일에 한번씩 실시하였으며, 스테로이드제의 투여는 모두 급성 경과의 시간을 지난 것으로 사료되어 prednisolone을 시작용량을 1 mg/kg, bid로 다른 보조제와 함께 투여하였으며 증상과 부작용에 따라 차츰 용량을 가감하였다.

SSEP 평가에서 척수 감각신경 기능이 손상을 받지 않아 치료에 대한 예후가 좋을 것으로 예상되었던 case 2와 3의 경우는, 치료를 시작하지 18 일째와 13 일째에 임상증상이 소실되었으나, 척수 감각신경의 기능이 소실되어 예후가 좋지 않을 것으로 예상되었던 case 1은 49일간 치료를 실시하였으나 임상증상의 호전을 전혀 보이지 않았다(Table 3).

고 찰

SSEP는 말초신경 또는 중추신경계 감각신경의 전도에 생긴 이상을 객관적인 수치의 형태로 제공해줄 수

있는 방법으로, 척추수술시 수술의 효과를 평가하거나, 수술에 의한 척수신경 손상여부를 평가하는 목적으로 사용되어 왔다^{11,12,14-16,19,20}. SSEP는 또한 말초신경 병소, 퇴행성 질환, 내인성 뇌병변, 뇌사의 진단이나 또는 수술중 환자의 감시 등의 목적으로 사용될 수 있다²¹.

SSEP를 평가함에 있어, 체성감각로(somatosensory pathway)의 병소의 위치에 따라 파형의 형태와 자극에 대한 반응의 정도가 달라지기 때문에 척수신경 root의 병소를 진단하는데 도움이 된다²². Holliday는 SSEP의 평가를 통하여 병소의 위치를 확인하고 또한 그 예후에 대해서도 예측할 수 있다고 하였다⁹.

척수질환의 예후는 많은 요소에 의하여 영향을 받는다. 그 중 병소의 위치, 범위 및 원인이 예후에 가장 큰 영향을 미치며, 임상증상의 정도 및 경과속도 또한 중요한 요소이다. 같은 정도의 병변이라도 척수분절의 위치에 따라 예후는 다를 수 있으며, 종양이나 퇴행성 질환과 같이 진행속도가 느린 질병일수록 예후는 좋지 않다. 또한 치료를 시작하기까지 임상증상이 경과된 기간도 예후에 많은 영향을 미친다. 운동기능이 완전히 소실된 상태라도 감각기능이 소실되지 않은 상태에서 5 ~ 7일

이내에 감압이 행해진다면 그 예후는 좋다고 한다. 임상 증상 특히 감각기능의 소실 여부가 예후에 많은 영향을 미친다. 척수에 압박이 심할수록 가는 크기의 신경섬유에 손상을 줄 수 있으며, 이러한 증상이 48시간 이상 지속된다면 예후가 매우 좋지 않다²³. 그러므로 SSEP 등과 같은 객관적인 방법에 의하여 감각기능의 소실 또는 감소의 여부를 판단하는 것이 예후 판정에 있어 훌륭한 지표로 활용될 수 있다.

본 연구에 있어서, 신경계검사상 case 1에서만 심부통각이 소실된 것이 확인 되었다. Case 3의 경우 운동기능도 완전히 소실되지 않고 감소만 된 정도인 것이 신경계검사서 확인되었다. 이에 SSEP 평가를 실시한 결과 case 1에서는 Ch 1보다 상위의 단계에서는 파형의 구분이 불가능하여 감각기능이 완전히 소실된 것을 확인할 수 있었으며, 예후 또한 불량하여 49일간의 보존적인 치료로도 임상증상의 회복이 이루어지지 않았다. 그러나 case 2와 3의 경우에는 conduction velocity가 정상 범위 내에 있었으며, 치료에 의해 임상증상이 소실되었다.

이상의 결과로 보아 추간판질환 환축의 치료에 대한 예후를 예측함에 있어 SSEP를 통하여 감각신경 섬유기능을 평가함이 임상적으로 유용할 수 있을 것이라 사료된다.

결 론

개에서 SSEP를 통해 추간판질환에 이환된 환축의 치료에 대한 예후를 알아보기 위하여 3두의 환축에 대하여 병력청취, 신체검사, 방사선검사, 신경계검사 및 SSEP 검사를 한 후 치료를 실시하고 그 결과를 비교하였다.

신경계검사서 심부통각이 소실되고 SSEP에서 척수 감각기능이 소실된 것으로 판정되어 예후가 좋지 않을 것으로 예상되었던 case 1에서는 치료 49일째 까지 임상 증상이 호전되지 않았으며, conduction velocity가 정상범위 내에 있으면서 감각기능이 손상 받지 않은 것으로 인정된 case 2와 3에서는 각각 치료 18일과 13일째에 정상으로 회복되었다.

이상의 결과로 보아 추간판질환 환축의 치료에 대한 예후를 예측함에 있어 SSEP를 통하여 감각신경 섬유기능을 평가함이 임상적으로 유용할 것이라 사료된다.

참고문헌

1. Butterworth SJ, Denny HR. Follow up study of 100 cases with thoracolumbar disc protrusions treated by

- lateral fenestration. *J Sm Anim Pract*, 32:443-447, 1991.
2. McKee WM. A comparison of hemilaminectomy (with concomitant disc fenestration) and dorsal laminectomy for the treatment of thoracolumbar disc protrusion in dogs. *Vet Rec*, 130: 296-300, 1992.
3. Braund KG. Intervertebral disc disease. In: Bojrab MJ, ed *Disease mechanisms in small animal surgery*, 2nd ed, WB Saunders, Philadelphia:960-970, 1993.
4. Shores A, Braund KG. Neurological examination and localization, In Slatter D, ed *Textbook of small animal surgery*, 2nd ed, WB Saunders, Philadelphia:984-1003, 1993.
5. Olby NJ, Dyce J, Houlton JEF. Correlation of plain radiographic and lumbar myelographic findings with surgical findings in thoracolumbar disc disease. *J Sm Anim Pract*, 35:345-350, 1994.
6. Kirberger RM, Roos CJ, Lubbe AM. The radiological diagnosis of thoracolumbar disc disease in the dachshund. *Vet Radiol Ultrasound*, 33:255-261, 1992.
7. Burk RL, Ackerman N. The spine, In Kealy JK, McAllister H, ed *Small Animal Radiology and Ultrasonography*, 2nd ed, WB Saunders, Philadelphia:601-606, 1996.
8. Cook JR Jr. Electrodiagnosis, In Slatter D, ed *Textbook of small animal surgery*, 2nd ed, WB Saunders, Philadelphia:1003-1008, 1993.
9. Holliday TA. Electrodiagnostic examination: Somatosensory evoked potentials and electromyography. *Vet Clin North Am [Small Anim Pract]*, 22:833-857, 1992.
10. Dawson GD. Investigation on a patient subject to myoclonic seizures after sensory stimulation. *J Neurol Neurosurg Psychiatry*, 10:141, 1947.
11. Spielholz NI, Benjamin MV, Engler GL, et al. Somatosensory evoked potentials during decompression and stabilization of the spine. *Spine*, 4:500-505, 1979.
12. Lesser RP, Lueders H, Hahn J, et al. Early somatosensory potentials evoked by median nerve stimulation: Intraoperative monitoring. *Neurology*, 31:1519-1523, 1981.
13. Bunch WH, Scarff TB, Trimble J. Current concepts review: Spinal cord monitoring. *J Bone Joint Surg*, 65A:707-710, 1983.
14. Machida N, Weinstein SL, Yamada T, et al. Spinal cord monitoring: Electrophysiological measures of sensory and motor function during spinal surgery. *Spine*, 10:407-413, 1985.

15. Aki T, Toya S. Experimental study on changes of the spinal evoked potential and circulatory dynamics following spinal cord compression and decompression. *Spine*, 9:800~809, 1984.
16. Balasubramanian E, Keim H, Hajdu M. Osteoid osteoma of the thoracic spine with surgical decompression aided by somatosensory evoked potentials: A case report. *Spine*, 10:396~398, 1985.
17. Herron LD, Trippi AC, Gonyeau M. Intraoperative use of dermatomal somatosensory-evoked potentials in lumbar stenosis surgery. *Spine*, 12:379~383, 1987.
18. Oh SJ. Somatosensory evoked potentials in peripheral nerve lesions, In *Clinical electromyography*, 2nd ed, Williams and Wilkins, Baltimore:447~478, 1993.
19. Brown RH, Nash CL, Berilla JA, *et al.* Cortical evoked potential monitoring: A system for intraoperative monitoring of spinal cord function. *Spine*, 9:256~261, 1984.
20. Nuwer MR, Dawson EC. Intraoperative evoked potential monitoring of the spinal cord: A restricted filter, scalp method during Harrington instrumentation for scoliosis. *Clin Orthop*, 183:42~50, 1984.
21. Kim JW. *Neurology*. Seoul National University Press, Seoul:207~250, 1988.
22. Wilbourn AJ, Aminoff MJ. AAEE Minimonograph #32: the electrophysiologic examination in patients with radiculopathies. *Muscle Nerve*, 22:1612~1631, 1998.
23. Oliver JE Jr, Lorenz MD, Komegay JN. Neurologic history and examination, In *Handbook of veterinary neurology*, 3rd ed, WB Saunders, Philadelphia:3~46, 1997.