

## 폐 결핵종의 치료에 따르는 임상경과에 관한 연구

가천의대 부속 길병원 호흡기내과

송석호, 한혜숙, 경선영, 황준규, 안창혁,  
임영희, 박계영, 박정웅, 정성환

= Abstract =

### A Study of Clinical Investigations of Pulmonary Tuberculoma

Suk Ho Song, M.D., Hye Sook Hahn, M.D., Sun Young Kyung, M.D.,  
Jun Kyu Hwang, M.D., Chang Hyeok An, M.D., Young Hee Lim, M.D.,  
Gye Young Park, M.D., Jeong Woong Park, M.D., Seong Hwan Jeong, M.D.

*Department of Internal medicine, Gachon medical school, Ghil medical center, Incheon, Korea*

**Background** : A pulmonary tuberculoma is one of the most common causes of a solitary pulmonary lesion. Treating a tuberculoma is still controversial and there are few reports on antituberculosis chemotherapy. In this study, the clinical findings and changes in the size of tuberculomas on a radiograph after completing anti-tuberculosis chemotherapy was investigated.

**Methods** : The medical records, an chest radiographs of 18 pulmonary tuberculoma patients who were admitted to the Gachon medical school, Ghil medical center between April 1998 and August 2001, were reviewed. The symptomatic changes were recorded and the size of the tuberculomas following treatment were compared. To compare the size, the long distance of each tuberculoma on the chest radiographs were measured and the additional radiological findings of calcification, satellite nodules and cavities were investigated.

**Results** : Fifteen patients were men and 3 were women. The median age was 46 (24-74). Among these 18 patients, 14 patients had clinical symptoms. The other 4 patients were diagnosed incidentally as during a routine chest radiograph. The mean size of the tuberculomas on the initial plain chest film was  $4.3 \pm 2.3$  cm (range : 1.7-10 cm) and after 6 months treatment, it had decreased to  $1.68 \pm 2.00$  cm (range : 1.5-6.5 cm) ( $P < 0.05$ ). At

---

**Address for correspondence :**

Jeong Woong Park, M.D.

Department of Internal Medicine, Gachon Medical School, Ghil Medical Center, Incheon, Korea  
Namdong-gu, Kuwol-dong, 1198, Incheon, Korea, 405-760

Phone : 032-460-3212 Fax : 032-469-4320 E-mail : jwpark@ghil.com

least 6 months of antituberculosis chemotherapy resulted in the findings of a tuberculoma with a disappearance in 9, a decreased size in 4, and no change in 5 on the chest radiograph. Calcifications were found in 3 patients on the initial chest film and the chest CT and all calcified tuberculomas had disappeared after treatment.

**Conclusions :** Although a pulmonary tuberculoma can remain as an inactive lesion for a long time, if it is confirmed by pathological or bacteriological methods, antituberculosis chemotherapy will be beneficial despite the presence of calcification. (*Tuberculosis and Respiratory Diseases* 2002, 52 : 330-337)

**Key words :** Tuberculoma, Antituberculosis chemotherapy, Calcifications.

## 서 론

폐 결핵종(pulmonary tuberculoma)은 흉부 방사선 사진 소견에서 고립성 폐 결절 또는 난원형 음영으로 나타나는 병변으로 임상적으로는 폐암과 감별이 필요하다. 폐 결핵종은 치유된 결핵의 잔류 병소로 석회화를 포함하여 수년간 지속될 수 있는 것으로 알려져 있고<sup>1</sup>, 결핵종의 치료는 보고자마다 적응과 방법이 달라 아직 정하여진 바 없다. 또한 항결핵제 투여 후에 폐 결핵종의 임상적인 변화에 대한 보고는 드물었다. 저자 등은 조직학적 또는 세균학적으로 폐 결핵종으로 진단된 환자를 대상으로 치료에 따르는 임상 증상, 단순 흉부 사진상 변화 등을 조사하여 폐 결핵종의 치료에 따르는 임상적 경과를 알아보았다.

## 대상 및 방법

### 1. 대 상

1998년 4월부터 2001년 8월까지 가천 의과대학 중앙 길병원을 방문하여 폐 결핵종을 진단받고 항결핵제를 6개월 이상 복용한 18명을 대상으로 하였다. 폐 결핵종의 진단은 단순 흉부 사진상 결절 및 종괴 소견과 객담 검사, 기관지내시경을 통한 기관지세척검사, 경피적 세침 흡인술을 통하여 세균학적 또는 조직학적으로 결핵균 양성이거나 결핵성 육아종에 합당한 소견을 나타내는 경우로 하였다.

### 2. 방 법

대상 환자들의 의무 기록과 단순 흉부 사진, 흉부 전산화단층촬영소견을 후향적으로 조사 분석하였다. 전 대상 환자들의 임상 증상, 객담 검사, 단순 흉부촬영, 흉부 전산화단층촬영, 경피적 세침 흡인술 결과들을 기록하였으며, 9명의 환자에서 기관지내시경 검사를 시행한 기관지세척검사 결과를 기록하였다. 자료들을 분석하여 치료에 따른 임상 증상의 변화, 단순 흉부 사진상 결핵종 크기의 변화, 진단시 단순 흉부 사진과 전산화단층촬영 소견에서 석회화, 공동, 위성 결절 유무에 따른 치료 후의 변화 등을 비교하였다. 임상 증상의 변화는 진단 당시와 항결핵제 6개월 투여 후의 증상 변화를 알아보았으며, 단순 흉부사진상의 결핵종의 크기 변화는 진단시의 단순 흉부사진상의 결핵종의 장경과 항결핵제 투여 후 6개월을 전후하여 촬영한 단순 흉부사진상 결핵종의 장경을 측정하여 비교하였다. 또한 진단시 단순 흉부사진과 전산화단층촬영 사진에서 결핵종 내의 석회화, 공동 및 위성 결절(satellite nodule)이 있었던 경우에 항결핵제 6개월 투여 전후에 촬영한 단순 흉부사진상 결핵종의 크기 변화를 비교하였다.

통계 방법은 치료 전과 치료 후의 평균과 표준 편차를 구하였으며, 각 평균은 paired t-test를 이용해 두 평균간의 유의성을 알아보았고, p-value는 0.05 미만인 경우를 의미 있게 하였다.

**Table 1.** Patients characteristics

variables	
Number of patients	18
Sex	
male	15
female	3
Age(year)	
median	46
range	24-74
Past tuberculosis history	4
Duration of treatment(month)	7.67 ± 2.16*
Diagnostic procedures	
sputum AFB	18/18
bonchoscopy	9/18
PCNA †	18/18

\*data is expressed as mean months ± SD

†PCNA : percutaneous needle aspiration

**Table 2.** Clinical manifestations of pulmonary tuberculosis

Asymptomatic (n)	4/18(22%)
Symptomatic (n)	14/18(78%)
cough	8
chest pain	7
fever	4
sputum	3
dyspnea	1
myalgia	1
hemoptysis	1
chilling	1
weight loss	1

## 결 과

### 1. 대상환자의 특성

대상 환자는 18명이었으며 남자는 15명, 여자는 3명이었다. 연령 분포는 24세에서 74세였으며 중앙 연령은 46세였다. 과거에 결핵을 진단 받고 항결핵제를

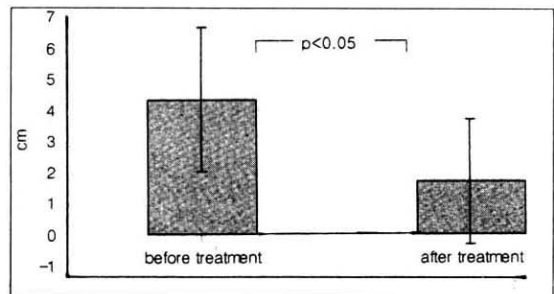
투여했던 환자가 4명이었다. 평균 치료기간은 7.67 ± 2.16 개월(범위 : 6-12개월)이었다. 결핵 진단을 위하여 대상 환자 모두가 3회 이상의 객담 결핵균 도말, 배양 검사 및 세포진 검사를 실시하였으며 대상 환자 중 9명이 기관지 내시경을 통하여 기관지세척 검사를 실시하였다. 대상 환자 모두에서 객담 검사와 기관지 내시경을 통한 기관지세척 결핵균 도말 및 배양 검사에서 음성으로 나와 결핵의 진단 및 폐암과의 감별을 위하여 경피적 세침 흡인술 또는 경피적 세침 조직 검사 및 조직 결핵균 도말 검사를 실시하였다(Table. 1).

### 2. 임상 증상

임상 증상은 대상 환자 총 18명 중 14명이 있었으며 4명은 단순 흉부사진에서 우연히 결핵종이 발견되었다. 기침을 호소한 경우가 8명으로 가장 많았으며 흉통 7명, 발열 4명, 객담 3명, 그 외 호흡곤란, 근육통, 오한, 객혈, 체중 감소를 각각 1명씩 호소하였다. 임상 증상이 있었던 14명 모두는 항결핵제 투여 후 임상 증상이 호전되었다(Table. 2).

### 3. 결핵종의 방사선학적 변화

우상엽이 6명, 우중엽이 2명, 우하엽이 2명, 좌상엽이 5명, 좌하엽이 3명으로 우상엽이 가장 많았다. 병



**Fig. 1.** Mean size of tuberculosis before and after treatment.

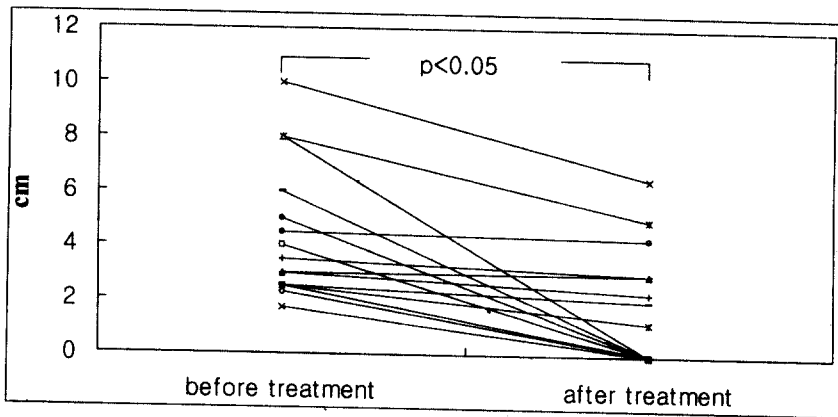


Fig. 2. Change of tuberculoma size before and after treatment.

Table 3. Size change after treatment of tuberculomas with calcification, cavity or satellite nodule at diagnosis

	At diagnosis	After treatment
Calcification (n=3)	5	0
	6	0
	6	0
Cavity (n=4)	3	3
	3	2.3
	4	0
	8	0
Satellite nodule (n=4)	3	2.3
	4	0
	3	3
	2.5	2

단위 : cm

변의 크기는 진단시 장경의 평균이  $4.3 \text{ cm} \pm 2.3 \text{ cm}$  (범위 : 1.7-10 cm)였으며, 항결핵제 투여 후 6개월 전후에 촬영한 단순 흉부사진상 평균은  $1.68 \pm 2.00 \text{ cm}$  (범위 : 0-6.5 cm)로 의미있게 크기가 감소하였다 ( $P < 0.05$ ) (Fig. 1). 항결핵제 투여 후 6개월째에 단순 흉부사진상 병변이 사라진 환자는 9명이었으며, 크기가 줄어든 환자가 4명, 크기에 변화가 없었던 환자가 5명이었다 (Fig. 2). 진단시 증상이 없었던 환자

4명 중 1명은 병변이 사라졌으며, 1명은 크기가 줄었고, 2명은 병변의 크기에 변화가 없었다. 과거력이 있었던 4명 중 3명은 병변이 사라졌고, 1명은 병변의 크기가 줄었다. 결핵균 도말 양성이었던 환자 2명은 모두가 병변의 크기에 변화가 없었다. 진단시 단순 흉부 사진 및 흉부 전산화단층촬영에서 석회화 소견이 있었던 환자는 3명이었으며 이들 모두에서 치료 후 단순 흉부 사진상 병변이 사라졌다. 위성 결절이 있었던 4명 중 1명은 병변이 사라졌으며, 1명은 병변의 크기가 줄었고, 2명은 크기에 변화가 없었다. 공동이 있었던 4명 중 2명이 병변이 사라졌으며, 1명은 병변의 크기가 줄었고, 1명은 병변의 크기에 변화가 없었다 (Table 3).

## 고 찰

폐 결핵종은 대개 난원형 또는 원형의 경계가 분명한 병변으로<sup>2</sup> 그 크기는 보고자마다 달라 2 cm 이내<sup>3</sup>, 1-3 cm<sup>4</sup>, 1-3 cm<sup>4</sup>,  $0.5 \times 0.5$ - $3.5 \times 5 \text{ cm}^5$  등으로 보고하였다. 결핵은 치유된 일차성 결핵의 잔류 병소로 남을 수 있고<sup>1,5</sup>, 일차성 또는 재발성 결핵 어느 형태든 발생할 수 있다<sup>1,4,6,7</sup>.

폐 결핵종은 병리학적으로 결핵균에 대한 인체의 세포매개성 면역 반응에 의해 생긴 중앙 형태의 육아종이다. 전체적 또는 부분적으로 석회화되어 있을 수 있

고, 내부에는 산재된 건락성 괴사를 포함하고 있으며<sup>3</sup>, 건락성 괴사를 포함한 채로 수개월, 수년간 또는 평생 지속될 수 있다<sup>5</sup>. 결핵종에서 결핵균의 발견을 쉽지 않다<sup>1</sup>. 본 연구에서도 총 18명 중 2명에서 결핵균 염색검사에서 결핵균이 발견되었다.

결핵 환자에서 폐 결핵종의 빈도는 다양하며 Woodring 등<sup>8</sup>은 7%, Khan 등<sup>9</sup>은 9% 라고 보고 하였다.

임상 증상으로는 대개 무증상으로 우연히 방사선학적으로 발견된다<sup>1,12</sup>. Ishida 등<sup>13</sup>은 36명의 폐 결핵종 환자에서 33명이 무증상으로 92%에서 증상이 없었다고 하였고, 대개가 다른 질환으로 경과 관찰 중 시행한 단순 흉부 사진 또는 폐암 위험군의 선별 검사에서 발견되었으며, 증상이 있는 3명 중 2명이 기침, 1명은 객혈의 증상이 있었다고 하였다. Bleyer 등<sup>5</sup>은 41명의 환자에서 52개의 폐 결핵종을 조사 분석하였는데 단 4명에서(9.9%) 결핵을 시사하는 증상이 있었다고 하였다. 본 연구에서는 이전의 보고와는 달리 총 18명 중 임상 증상이 있었던 환자가 14명이었으며 기침이 가장 많았고, 그 외 비특이적인 흉통, 발열, 객담, 호흡곤란, 근육통, 오한, 객혈, 체중 감소 등이 있었으며, 증상없이 단순 흉부 사진에서 우연히 발견된 경우는 4명이었다.

폐 결핵종은 방사선학적으로는 결핵의 비정상적인 소견을 보이는 병변 중의 하나로서<sup>10</sup>, 대개 고립성 폐 결절의 형태로 나타나며 흉막과 분리되어 있고 대개 상엽의 변연부에 가장 많이 나타난다. 폐 결핵종은 단일성 또는 다발성으로 나타날 수 있으며, 다발성인 경우에도 대개 한 엽에 국한해서 나타나며, 그 경계는 분명할 수도 있고 불분명할 수도 있다. 위성 결절이 나타날 수도 있으며, 공동은 약 10-50%까지 나타날 수 있다. 석회화가 나타날 수 있는데 대개가 중심성이고 국소성 또는 편측성이다<sup>1</sup>. 폐 결핵종의 컴퓨터 단층촬영 소견은 주위 조직과 구분이 잘 되고 종괴 내부에 석회화가 있으며, 종괴는 치즈양 괴사 물질 등에 의해 저음영을 나타낼 수 있다<sup>11</sup>. 석회화는 중심성 또는 편측성으로 얇은 층을 형성한 모양, 팝콘 모양, 반

점 모양으로 나누어지고, 결핵종 내부는 균질한 형태와 비균질한 형태로 나타난다. 전산화단층촬영으로 위성 결절의 유무도 알 수 있으며, 결핵종 경계의 조영 증강 유무도 알 수 있다<sup>15</sup>.

폐 결핵종과 감별해야 할 질환으로는 변연부의 일차성 폐암, 전이암, 만성 폐 농양, 감염된 낭종, 폐 경색<sup>5</sup>, histoplasmosis<sup>1</sup> 등이다. 폐 결핵종은 흔히 악성종양으로 혼동되고, 치료 후 예후와 관련하여 악성종양과의 감별이 매우 중요하다고 하겠다. 본 연구에서도 악성종양과의 감별을 위해 조직 검사를 모두 시행하였다.

폐 결핵종의 진단은 반드시 세균학적 또는 조직학적으로 이루어져야 한다<sup>9</sup>. 대개의 폐 결핵종 환자에서 객담, 결핵균 도말 및 배양 검사는 음성이고, 굴곡성 기관지경 검사를 통한 기관지세척검사나 조직 검사에서도 진단되는 경우가 비교적 적다. 따라서 수술을 통해서 진단되는 경우가 많다. 경피적 세침 흡인술은 단순하면서도 직접적으로 조직을 얻어 진단하는 방법으로 결핵종의 진단 및 악성종양과의 감별에 매우 유용한 방법이다. 폐 결핵종은 세균학적 검사에서 결핵균 양성이면 활동성으로 간주하며<sup>7</sup>, 크기가 클수록 활동성일 가능성이 높다<sup>16</sup>. 단순 흉부 사진에서 종괴 형태의 병변이 있으면 가장 먼저 결핵을 의심할 필요는 없으나, 세포진 검사 등에서 악성의 근거가 없는 경우에는 폐 결핵종의 가능성을 고려해야 한다<sup>17</sup>. 본 연구 대상 환자들도 대개가 방사선학적, 임상 증상 또는 객담 검사나 기관지내시경 검사로 악성과 감별되지 않아 조직 검사를 시행하였다.

폐 결핵종의 자연 경과는 서서히 그 크기가 증가하기도 하지만 시간이 경과함에 따라 많은 결핵종이 결국 석회화가 된다<sup>9</sup>. 흔히 중년이나 고령에서 악성으로 간주되어 수술로 제거되기도 하며, 안정된 형태로 변화 없이 잔류될 수도 있고, 종종 결절내에 공동을 형성하거나 피막이 파열되면서 결핵성 폐렴을 일으키기도 한다<sup>1</sup>. McAdams 등<sup>12</sup>은 폐 결핵종은 진단이 어려워 수술적으로 제거되는 경우가 많으며 치료하지 않은 폐 결핵종의 예후는 잘 알 수가 없다고 하였다.

Bleyer 등<sup>5</sup>은 결핵균에 노출된 후 2-3년 후에 무증상의 폐 결핵종으로 나타나 1년과 1년 6개월 사이에 다발성으로 발전하는 경우, 6개월만에 2배로 커진 경우, 폐 결핵종을 수술로 제거한 후에 같은 장소 또는 다른 장소에서 폐 결핵종 형태로 재발하는 경우 등이 있다고 하였으며, 대개의 폐 결핵종은 좋은 경과를 보이나 활동성 결핵으로 될 위험성을 내포하고 있는 존재라 하였다.

폐 결핵종의 치료에 대해서는 논란이 많다. 과거에는 폐 결핵종을 방사선학적으로 석회화 유무에 따라 크게 두가지로 분류하고, 석회화의 유무는 수술 시기를 결정하는데 매우 중요하다고 하였다. 석회화가 없는 경우에는 다른 검사에서 특별한 소견이 없더라도 짧은 시간내에 병변의 확대나 결핵의 활성화 가능성이 많으므로 가능한 빨리 수술을 시행하는 것이 좋고, 석회화를 포함한 폐 결핵종은 안정된 형태로 재발이나 병변의 확대가능성이 적으므로 정기적인 추적 관찰로 충분하다고 하였다. 폐 결핵종의 경우 병변의 변화 유무를 알기 위해서는 과거의 사진과 반드시 비교해 보아야 하며, 결절의 크기가 커지거나 다른 병변이 생기면 이는 결핵의 재발이나 폐암의 발생을 생각해야 한다. 편측성 석회화나 위성 결절의 존재가 악성을 배제할 수 없으므로 감별을 위해 종종 세침 흡인 또는 절제술을 통해 조직 검사가 필요하게 된다. 2000년 미국 호흡기 학회의 보고에 따르면 폐 결핵의 결절이나 반흔은 서서히 자라는 결핵균을 포함하고 있을 수 있으며 이는 향후 활동성 결핵으로의 악화 가능성이 있으며, 흉부 사진에서 과거 결핵을 시사하는 결절이나 반흔이 있고 투베르쿨린 피부 반응 양성 환자는 잠복 감염을 의미하므로 치료의 대상이 된다고 하였다. 반면에 석회화가 있는 결절이나 폐 첨부의 흉막 비후 소견은 향후 활동성 결핵으로 발전할 가능성이 매우 낮다고 하였다<sup>14</sup>. 국내의 한 보고에 의하면 세균학적으로 폐 결핵종을 진단 받은 13명의 환자의 14개 결핵종을 항결핵제로 치료한 결과 3개의 결핵종은 완전히 없어지고 7개는 크기가 감소하였고, 나머지 4개는 크기에 변화가 없었다고 하여<sup>15</sup>, 결핵종은 진단 후 치료

를 하면 효과가 있을 것이라 하였다. 본 연구에서도 18명의 폐 결핵종 환자를 항결핵제로 치료한 결과 9명의 환자에서 결핵종이 사라졌으며, 4명은 크기가 줄어들었고 5명의 결핵종은 크기에 변화가 없었다.

본 연구 및 고찰에서와 같이 치료받지 않은 폐 결핵종의 자연 경과에 대하여는 아직 확실치 않으며, 양성 과 악성을 감별하기 위한 신뢰할만한 방법은 아직 조직 검사이다. 치료는 논란이 많으나 최근 세균학적으로 폐 결핵종을 진단받은 환자의 치료에서 그 병변의 크기가 줄어든 보고가 있다<sup>16</sup>. 본 연구에서도 세균학적 또는 조직학적으로 폐 결핵종을 진단하고 항결핵제를 투여 치료한 결과 병변이 소실되거나 줄어든 경우가 많았으며 3명으로 적은 수의 환자였지만 석회화를 포함한 경우에도 병변이 소실되는 것을 볼 수 있었다. 따라서 폐 결핵종이 의심되는 경우에 조직학적 혹은 세균학적으로 악성종양과의 감별 및 결핵종인 경우 활동성 여부를 확인하고 항결핵제를 투여하여 치료하면 임상적으로 호전을 기대할 수 있으며 치료하지 않아 향후 발생할 수 있는 여러 합병증을 줄일 수 있을 것이라고 생각한다.

## 요 약

### 배 경 :

폐 결핵종은 흉부 방사선 사진에서 고립성 폐 결절 또는 종괴 형태로 나타나는 병변으로 임상적으로는 폐암과 감별이 필요한 병변이다. 폐 결핵종의 치료에 대하여 아직 확립된 기준이 없으며 폐 결핵종의 항결핵제 치료 후 임상상의 변화에 관한 보고는 드물다. 저자들은 폐 결핵종의 항결핵제 치료 후에 임상 증상의 변화, 결핵종의 크기 변화 등을 알아보았다.

### 방 법 :

1998년 4월부터 2001년 8월까지 가천 의과대학 중앙 길병원을 방문하여 폐 결핵종을 진단받고 항결핵제를 6개월 이상 복용한 환자 18명을 대상으로 하였다. 대상 환자 18명의 의무 기록과 단순 흉부 사진, 흉부 전산화단층촬영소견을 후향적으로 조사 분석하였다.

자료들을 분석하여 치료에 따른 임상 증상의 변화, 단순 흉부 사진상 결핵종의 크기 변화, 진단시 단순 흉부 사진과 전산화단층촬영소견에서 석회화, 공동, 위성 결절 유무에 따른 치료 후의 변화 등을 비교하였다.

#### 결 과 :

임상 증상은 대상 환자 총 18명 중 14명이 있었으며 4명은 단순 흉부 사진에서 우연히 결핵종이 발견되었다. 기침을 호소한 경우가 8명으로 가장 많았다. 병변의 크기는 진단시 장경의 평균이 4.3 cm $\pm$ 2.3 cm (범위 : 1.7-10 cm) 였으며, 항결핵제 투여 후 6개월 전후에 촬영한 단순 흉부 사진상 평균은 1.68 $\pm$ 2.00 cm (범위 : 1.5-6.5 cm) 로 의미있게 크기가 감소하였다. 항결핵제 투여 후 6개월 전후 단순 흉부 사진상 병변이 사라진 환자는 9명이었으며, 크기가 줄어든 환자가 4명, 크기에 변화가 없었던 환자가 5명이었다. 진단시 단순 흉부 사진 및 흉부 전산화단층촬영에서 석회화 소견이 있었던 환자는 3명이었으며 이 중 3명 모두가 단순 흉부 사진상 병변이 사라졌다. 위성 결절이 있었던 4명 중 1명은 병변이 사라졌으며, 1명은 병변의 크기가 줄었고, 2명은 크기에 변화가 없었다. 공동이 있었던 4명 중 2명이 병변이 사라졌으며, 1명은 병변의 크기가 줄었고, 1명은 병변의 크기에 변화가 없었다.

#### 결 론 :

폐 결핵종이 의심되는 경우 조직학적, 세균학적으로 악성종양과의 감별 및 결핵의 활동성 여부를 확인하고 석회화의 유무와 상관없이 항결핵제를 투여하여 치료를 하면 임상적으로 호전을 기대할 수 있고, 치료하지 않아 향후 발생할 수 있는 여러 합병증을 줄일 수 있을 것이라고 생각한다.

### 참 고 문 헌

1. Palmer PES. Pulmonary tuberculosis : Usual and unusual radiographic presentations. Semin Roentgenol 1979;14:204-42.
2. Leung AN. Pulmonary tuberculosis : The essentials. Radiology 1999;210:307-22.
3. Culver GJ, Concannon JP, McManus JE. Pulmonary tuberculosis : Pathogenesis, diagnosis, and management. J Thoracic Surg 1950;20:798-822.
4. Buckner CB, Walker CW. Radiologic manifestations of adult tuberculosis. J Thorac Imag 1990;5(2):28-37.
5. Bleyer JM, Marks JH. Tuberculomas and hamartomas of the lung : Comparative study of 66 proved cases. AJR 1957;77:1013-22.
6. Winer-Muram HT, Rubin SA. Thoracic complications of tuberculosis. J Thoracic Imag 1990;5(2):46-63.
7. Westcott JL. Direct percutaneous needle aspiration of localized pulmonary lesions : Result in 422 patients. Radiology 1980;137:31-5.
8. Woodring JW, Vandviere HM, Fried AM. Update : The radiographic features of pulmonary tuberculosis. AJR 1986;148:497-506.
9. Khan MA, Kovnat DM, Bachus B, Whitomb ME, Brody JS, Gordon LS. Clinical and roentgenographic spectrum of pulmonary tuberculosis in the adult. Am J Med 1977;62:31-8.
10. Hadlock FP, Park SK, Awe RJ, Rivera M. Unusual radiographic findings in adult pulmonary tuberculosis. AJR 1980;134:1015-8.
11. Murayama S, Murakami J, Hashimoto S, Torii AY, Masuda K. Non-calcified pulmonary tuberculomas : CT enhancement patterns with histological co-relation. J Thorac Imaging 1995;10(2):91-5.
12. McAdams HP, Erasmus J, Winter JA. Radiologic manifestations of pulmonary tuberculosis. Radiol Clin North Am 1995;33(4):655-78.
13. Ishida T, Yokoyama H, Kaneko S, Sugio K, Sugimachi K, Hara N. Pulmonary tuberculoma

- and indications for surgery : Radiographic and clinicopathological analysis. *Respir med* 1992;86: 431-6.
14. American Thoracic Society. Diagnostic standards and classification of tuberculosis in adults and children. *Am J Respir Crit Care Med* 2000;161: 1376-95.
15. Lee KS, Kim HT, Cho WS, Kim PN, Bae WK, Kim IY. Active solitary tuberculoma of the lung: CT and clinical findings. *대한 방사선의학회지* 1993;29(6):1200-7.
16. Fraser FG, Pare JAP, Pare PD, Fraser RS, Genereux GP. *Diagnosis of disease of the chest*, vol. 2. Philadelphia : WB Saunders. 1989:883-929.
17. Miller WT, MacGregor RR. Tuberculosis : Frequency of unusual radiographic findings. *AJR* 1978;130:867-75.
-