

치아재식시 골형태형성단백이 치주조직 치유에 미치는 영향

김지숙 · 박준봉 · 이만섭 · 권영혁

경희대학교 치과대학 치주과학교실

I. 서론

치주조직은 치조골과 백악질이라는 두 개의 경조직 사이에 치주인대라는 연조직이 존재하는 특수한 구조이기 때문에 이상적인 형태로 재생을 이루는데는 많은 어려움이 있다. 현재 치주조직 재생을 위하여 임상에서 사용되는 술식중 가장 대표적인 것들이 조직유도재생술^{1,2)}과 다양한 골이식재 및 차폐막을 이용한 골유도재생술^{3,5)} 그리고 성장인자 및 골형태형성단백질 (Bone morphogenetic protein, BMP)과 같은 생물학적 조절체를 이용하는 방법이다⁶⁻⁸⁾.

조직유도재생술의 경우 Melcher(1976)⁹⁾가 치아와 접해있는 치조골표면의 침착과 흡수는 치주인대로부터 기원하는 세포에 의해 이루어진다는 가설을 제시한 이래로 Nyman등(1982)¹⁰⁻¹¹⁾이 흡수성차폐막인 millipore-filter를 이용한 동물실험에서 치주인대세포를 선택적으로 증식시키고 상피의 하방이동을 차단함으로써 결체조직부착 및 신생백악질의 형성 등을 보임으로써 이를 증명하였다.

조직유도재생술은 이후 다양한 차폐막이 개발되면서 임상에서 비교적 긍정적인 평가를 받으며 발전해오고 있으나¹²⁻¹³⁾ 결손부의 크기나 형태, 위치에 따

라 사용상의 제한요소가 있고 술식자체가 정교해서 술후 효과가 술자의 숙련도 및 기술에 따라 좌우된다는 단점도 있다^{4,15)}.

골유도재생술¹⁶⁻¹⁷⁾은 조직유도재생술에서 유래되어 발전된 재건형 외과술식으로 치조골재생을 위한 혈병의 형성을 보호하기 위해 다양한 골이식재 및 차폐막 screw등을 이용하여 공간을 확보하게 하는 술식이다.

Dahlin(1990)¹⁸⁾등이 원송이를 대상으로한 연구에서 상하악의 골결손부에 차폐막을 위치시켰을 때 완전한 골조직재생이 일어나고 차폐막을 사용하지 않은 대조군에서는 다양한 양상의 결체조직중식이 관찰됨을 보고하였고 이후 특히 임플란트 술식에서 유용하게 적용되고 있다^{19,20)}.

그러나, 조직유도재생술과 골유도재생술의 경우 실질적으로 재생시킬 수 있는 신생조직의 양에는 한계가 있고 결과의 예측성에도 한계가 있는 것이 사실이다.

최근 들어 분자생물학 및 유전학 등의 분야에 있어 상당한 진전이 있었고 이에 따라 성장인자 및 골형태형성단백질과 같은 여러 생물학적 조절체를 실제 임상에 적용시켜 골재생을¹ 얻고자 하는 연구들이

*이 연구는 2000년도 보건복지부 보건의료기술 연구개발 사업의 지원에 의해 이루어진 것임(00-PJ1-PG1-CH10-0002)
교신 저자: 김지숙, 서울특별시 동대문구 회기동 1 경희대학교 치과대학 치주과학교실, 우편번호: 130-702

활발히 진행되고 있다^{21, 23)}.

골재생분야에서 골형태형성단백질이 다른 성장인자들보다 더 각광을 받고 있는 것처럼 보여지는데 그 이유는 성장인자가 기존에 존재하는 골조직이 있거나 골전구세포가 존재해야만 골형성이 가능한 반면 골형태형성단백질은 이러한 전제조건 없이도 태생기 및 태생후의 골생성 및 성장을 가능하게 하는 유일한 물질로 생각되기 때문이다²⁴⁾.

골형태형성단백은 Urist 등(1973)²⁵⁾가 토끼와 쥐의 근육에 탈회골을 매식한 군에서만 신생골 및 연골이 형성되는 것을 발견하고 탈회골내에 미분화 간엽세포를 골전구세포나 연골전구세포로 분화하게끔 유도하는 물질이 존재한다는 가설을 제시하고 이 물질을 골형태형성단백이라 명명함으로써 처음 소개되었다.

그 이후 Ripamonti 등(1993)²⁶⁾이나 Sigurdsson 등(1995)²⁷⁾ 등에 의해 일련의 연구들을 통해 골형태형성단백의 골유도능력이 증명되었으며, 현재 BMP-1에서 BMP-9까지 발견되었고 BMP-2부터 BMP-9까지는 아미노산 순서의 유사성에 의하여 TGF- β 대가계 (superfamily)에 속하는 것으로 분류하고 있다²¹⁾.

또한, 골형태형성단백질은 개체의 각 발생단계별로도 중요한 역할을 수행하는 것으로 알려져 있으며 세포분화의 방향뿐 아니라 위치를 결정할 수 있고 유전자 발현에 관여하는 morphogen의 범주에 속하지만 태생기에서만 진정한 morphogen으로 작용하고 성인에서는 골유도인자로서의 기능만 수행하게 된다²⁸⁻³⁰⁾.

최근에 Ripamonti 등(1993)과 Reddi⁶⁾와 Wozney³¹⁾는 치주조직재생을 향상시키기 위해 세포활성을 자극시킬 능력이 있는 골형태형성단백질을 적용할 것을 제안하였고 실제로 개와 원숭이에서 골형태형성단백을 적용시 재생이 촉진되는 결과를 보고하였다.

골형태형성단백질은 생체 내에서 비용해성 교원성 기질을 전달체(carrier)로 하여 존재하는데 이러한 교원성기질은 골형태형성단백질이 조기에 흡수되는 것을 방지하고 전구세포들이 합입되어 골아세포로 분화, 증식되는 것을 돕게되며 결국에는 체내에서 흡수되어 신생골로 대체된다.

골형태형성단백질이 치주조직결손부에 작용하기

위해 반드시 전달체의 존재를 필요로 하는 것은 아니나 보다 적은 농도로 효과적인 작용을 가능케하기 위해 고정에 도움을 주도록 여러 전달체가 개발되었다.

쥐의 하악골에 결손부를 형성하여 교원질 차폐막과 젤 형태의 교원질을 각각 전달체로 이용하여 rhBMP-2를 적용한 실험에서 보다 지속적인 방출이 가능한 교원질 차폐막의 경우에서 더 많은 신생백악질형성이 관찰되었다는 보고가 있었으나³⁷⁾ 현재까지는 골형태형성단백질을 적용할 때의 최적조건과 적정농도에 관한 많은 문제가 해결되지 않고 있다.

어떠한 생물학적 활성재료의 생체내 적용은 종양의 성장을 유도하거나 증진시킬 가능성을 높힐 수 있기 때문에 골형태형성단백질이 실제 임상에 적용되기 위해서는 그 안전성이 먼저 입증되어야하며 이를 위해 많은 연구가 행해졌다.

백서와 비글견을 이용한 동물실험에서 정맥내로 rhBMP-2를 투여한 실험에서 어떤 계통적인 부작용도 관찰되지 않았고 약간의 연골형성 또는 골형성이 주입부에서 관찰되었으나 이는 단백질의 약리학적 작용과 일치한다고 보고되기도 하였다³⁸⁾.

또한 골육종을 포함한 모든 세포계에 대해 실험한 결과, 종양형성능력이 없거나 억제성으로 밝혀졌는데 이러한 결과들은 rhBMP-2가 성장인자보다는 분화인자로 작용한다는 사실을 뒷받침해준다³⁸⁾.

BMP는 태생기 분화 및 신체골격 형성과 기관형성에 관여하며 태생기 이후에도 세포들의 생합성 및 연골아세포와 골아세포의 분화를 촉진시켜 골형성을 유도한다고 알려져 있다^{21, 39)}. 여러 실험과 연구를 통하여 BMP의 골형성 유도능력이 평가되었으며, 이 중에서도 BMP-2/4군이 낮은 농도에서도 골형성 능력이 뛰어난 것으로 보고되고 있다³⁹⁾. 세포실험에서 BMP-2/4군은 alkaline phosphatase의 활성 증가, 화학주성의 향상, cAMP 생산 증가, 교원질 합성, DNA 합성, 단백질의 축적 증가, 석회화결절의 형성에 영향을 미치는 것으로 관찰되었고, 동물 실험에서는 신생골의 형성, 신생백악질의 형성촉진, 신생결합조직 부착의 증가와 같은 치주조직 재생에 영향을 미치는 것으로 보고되었다³⁹⁻⁴³⁾.

그러나 지금까지 rhBMP-2에 의한 효과에 대해서

는 다양하게 그 결과가 알려져 있으나 rhBMP-4에 대한 생체내의 효과검증은 미미한 실정이다. 또한 치주조직재생을 위한 골형태형성단백질의 적용연구에서는 대부분 긍정적인 결과들을 보여주고 있으나 일부의 연구들에서는 치근강직이나 치근흡수등 합병증의 발생을 보고^{27, 44)}하고 있어서 골형태형성단백질을 임상적으로 사용하기 위해서는 명확한 검증이 요구되었다.

이에 이번 연구는 골형태형성단백질의 전달방법이 치주인대 및 골조직재생에 미치는 영향을 연구하고자 발치와에 잔존하는 치주인대를 대상으로 생체내에서 성장인자의 적용방법 중 적용후 유실량을 최소로 경감할 수 있는 치근면 직접 도포시적을 시도하여 조직학적 관찰을 시행함으로써 이 술식의 임상적용 가능성 및 타당성을 검증할 목적으로 시행하였다.

II. 실험재료 및 방법

1. 실험재료

실험에 사용된 골형태형성단백의 종류로는 human recombinant Bone Morphogenetic Protein-4 (rhBMP-4, R&D system Co, 미국)을 phosphate buffered saline 과 bovine serum albumin (Sigma, 미국)에 희석시켜 사용하였고 시료는 -20 °C 냉동고에 보관하였다.

2. 실험동물

무게 150g 내외의 Sprague Dawley 웅성백서 45 마리를 사용하였고 발치시 조직손상을 최소로 하고 급적 많은 량의 치주인대를 발치와에 잔존시키기 위해 발치 전 5 일 동안 β -aminopropionitrile (Sigma chemical Co, 미국)을 증류수에 0.4%로 혼합하여 섭취시켰다.

백서는 예정된 일자에 희생하기 위해 3개의 군 즉 25, 50, 100 ng/ml 군으로 각각 분류하고 각 군당 3마리씩으로 나누어 실험하였으며 좌측은 항상 대조군으로 하였다.

3. 실험방법

실험동물에 Zoletile 50 (Virbac, France)을 복강내 주사하여 전신마취 시킨 후 예리한 탐침소자로 치조정 측의 치주인대를 절단하고, Tissue forcep을 이용하여 상악 제 1 대구치를 발거하였다. 발치시 가급적 좌우 움직임을 최소화하여 치조와의 손상을 예방하였다. 발치와를 면봉으로 압박 지혈시키고 치근을 Sodium hypochloride (덕산제약, 한국)에 침수하여 치근측의 연조직을 소작시키고 mini-5 큐렛으로 치근면을 활택처리하였다.

좌측 제 1대구치는 치근면활택술을 한 후 생리식염수에 세수하여 단지 재식만 시행하였고, 우측 제 1대구치는 치근면 활택술 후 rhBMP-4 25, 50, 100 ng/ml을 마이크로피펫을 이용하여 치근면에 도포하고 건조하여 고유위치의 발치와에 재식하였다. 실험은 예비실험과 아울러 3회에 걸쳐 반복 실시하였다.

4. 조직절편의 제작

실험 1, 2, 4, 7, 14 일에 실험군과 대조군 모두 pentobarbital sodium과량을 복강내 주사하여 희생시킨 후 상악골을 적출하여 10% neutral formalin 에 고정하였다.

Calci-Clear Rapid (National diagnosis, 미국)에서 탈회 시킨 후 인산완충액에 수세하고, 에틸알콜로 계열 탈수한 후 파라핀에 포매하였다.

협설측 5-8 μ m 두께로 조직절편을 제작하여 Hematoxylin-Eosin 염색을 시행한 후 광학현미경으로 검경하여 비교 관찰하였다.

III. 실험성적

1. 실험 1일 소견

1) 대조군

전체적으로 염증세포 침윤이 현저하나 치근면 및 치조와는 손상없이 유지되고 있는 소견을 보인다 (Figure 1).

2) 25 ng/ml의 rhBMP-4 로 처리한 실험군
대조군과 별다른 차이없이 발치와 및 조직 상방부에 염증세포 침윤을 보이고 발치와 내에 치주인대가 균일하게 유지되고 있는 소견을 보인다(Figure 2).

3) 50 ng/ml의 rhBMP-4 로 처리한 실험군
발치와 및 조직 상방부에 염증세포 침윤을 보이고 발치와 내에 치주인대가 균일하게 유지되고 있는 소견을 보인다(Figure 3).

4) 100 ng/ml 의 rhBMP-4 로 처리한 실험군
대조군 및 다른 실험군과 별다른 차이 없이 발치와 및 조직 상방부에 염증세포 침윤을 보이고 발치와 내에 치주인대가 균일하게 유지되고 있는 소견을 보인다(Figure 4).

2. 실험 2일 소견

1) 대조군
발치와 내부 뿐아니라 상방부 조직에도 염증세포가 현저히 증가하여 침윤된 소견을 보인다(Figure 5).

2) 25 ng/ml의 rhBMP-4 로 처리한 실험군
대조군과 비교했을 때 염증세포 침윤이 줄어들어 있음을 알 수 있다 발치와하방부에만 약간의 염증세포가 존재하고 발치와 내에는 염증세포가 많이 존재하지 않는 소견을 보인다(Figure 6).

3) 50 ng/ml의 rhBMP-4 로 처리한 실험군
25 ng/ml 의 BMP-4를 처리한 실험군과 거의 유사한 양상을 나타내어 대조군에 비해 염증세포 침윤이 줄어들어 있음을 알 수 있다. 발치와 하방부에만 약간의 염증세포가 존재하고 치주인대나 치조와의 표면변화는 관찰되지 않는다(Figure 7).

4) 100 ng/ml 의 rhBMP-4 로 처리한 실험군
다른 실험군과 마찬가지로 대조군에 비해 발치와 내의 염증세포 침윤이 현저히 감소되어 있는 소견이 관찰되고 전체적으로 치주인대세포의 활성도가 증

가된 양상을 보인다. 치조와에 잔존하는 치주인대조직은 부분적으로 증식양상이 나타나고 치주인대세포의 세포의 극성이 형성되었다(Figure 8).

3. 실험 4일 소견

1) 대조군
실험 2 일과 마찬가지로 염증세포의 침윤이 대부분의 조직에서 관찰되고, 치주인대세포증식 양상이나 신생혈관등 치주조직 재생의 초기 소견은 관찰되지 않는다(Figure 9).

2) 25 ng/ml의 rhBMP-4 로 처리한 실험군
발치와내의 좌측 상방부에서 부터 치주인대가 증식하여 일부가 치근면으로 이주하고 있는 양상을 보이나 발치와의 치근단부위의 치주인대내에서는 뚜렷한 증식양상을 나타내지는 않는다(Figure 10).

3) 50 ng/ml의 rhBMP-4 로 처리한 실험군
25 ng/ml 의 rhBMP-4를 처리한 실험군과 마찬가지로 발치와 내의 좌측 상방부 치주인대가 증식하여 치근면으로 이주하는 양상을 보이고 발치와의 치근단부위에서도 치주인대의 증식양상이 나타나며 신생혈관의 출현도 관찰된다(Figure 11).

4) 100 ng/ml 의 rhBMP-4 로 처리한 실험군
다른 실험군과 동일하게 발치와내의 치주인대가 증식되어 치근면으로 이주되는 양상을 보이고 치근하방에는 과백악질형성이 관찰된다. 발치와 하방부에서 신생혈관의 증식이 활발히 나타나 치주조직재생의 초기 소견이 관찰되나 아직까지 신생골양 조직의 출현은 관찰되지 않는다(Figure 12).

4. 실험 7일 소견

1) 대조군
실험 4 일에 비해서도 더 증가된 염증세포의 침윤을 보이며 앞서와 마찬가지로 치주인대세포증식 양상이나 신생혈관 출현등 치주조직 재생의 초기 소견

역시 관찰되지 않는다.(Figure 13)

2) 25 ng/ml의 rhBMP-4 로 처리한 실험군

4일째의 동일 농도로 실험한 조직상과 유사하며 특이한 소견은 관찰되지 않는다(Figure 14).

3) 50 ng/ml의 rhBMP-4 로 처리한 실험군

치조정에 가까운 상방부에서는 치밀한 결체조직 형성이 관찰되고 치근단 부위에서는 울혈양상이 가진 신생혈관이 풍부히 관찰된다(Figure 15).

4) 100 ng/ml 의 rhBMP-4 로 처리한 실험군

50 ng/ml 의 BMP-4를 처리한 실험군과 유사한 양상을 보이며 치주인대가 증식 이주되어 치근면에 거의 부착된 소견이 관찰된다. 치근단 부위 및 상방부에서 기존 골조직으로부터 신생 골양조직이 형성되는 양상이 관찰된다(Figure 16).

5. 실험 14일 소견

1) 대조군

전체적으로 치수내에는 혈관이 울혈상이 관찰되었고, 치주인대내에 염증세포 침윤상은 명확히 감소된 양상이 뚜렷하였으며, 신생골소주의 형성도 관찰되었으나 치근면의 흡수상이 발견되었다(Figure 17).

2) 25 ng/ml의 rhBMP-4 로 처리한 실험군

발치와 주변에 염증세포는 더 이상 관찰되지 않았으며 신생 연조직 상방에 치조와로 보이는 골편들이 연속하여 관찰되었고 일부 치근면주위에 골소주가 발달하여 치근면에 골성경직상이 관찰되기도 하였다(Figure 18).

3) 50 ng/ml의 rhBMP-4 로 처리한 실험군

25 ng/ml 으로 처리한 실험군과 마찬가지로 치조와로 보이는 골편과 치근면으로부터 극성을 나타내며 성장하는 치주인대 증식이 관찰할 수 있다(Figure 19).

4) 100 ng/ml 의 rhBMP-4 로 처리한 실험군

저농도의 rhBMP-4를 처리한 실험군보다 좀더 치조골이 완성됨이 관찰되며 치주인대세포의 증식이 뚜렷하고 치근면에 거의 부착된 소견이 관찰된다. 기존골과는 달리 뚜렷한 증식선을 나타내며 신생골양조직이 형성되는 양상과 부위에 따라 골성장지도 관찰된다(Figure 20).

IV. 총괄 및 고찰

치주조직 재생을 이루는 세포들의 기원과 분화양상, 그리고 상호간에 어떠한 영향을 미치며 작용하는지를 알아내는 것은 치주질환의 치유기전을 이해하고 보다 진보된 치료술식을 개발하는 데 있어 중요하다. 여러 치주조직 중에서도 치조골의 재생은 치아의 기능 뿐 아니라 심미성 및 임플란트를 식립하는 데 있어서도 중요한 요건이 되기에 치조골을 비롯한 치주조직을 재생시킬 수 있는 주요 세포의 기원과 분화를 규명하고자 하는 많은 연구가 시행되었고 이를 토대로 몇 가지 가설이 제시되고 있다.

Gould 등 (1977, 1980)^{45,46)}은 쥐를 대상으로 하여 치주조직에 인위적으로 손상을 준 후 발생하는 세포 분화의 위치 및 양상을 연구한 결과 치주인대와 치조골을 구성하는 전구세포가 치조골에 인접한 혈관과 치주인대내에 존재하는 혈관주위로부터 기원한다고 보고하였고 Mc-Culloch 와 Melcher등(1983a, b)^{47,48)}은 치주인대내의 혈관주위로부터 기원한 전구세포가 치조골로 이동하여 조골세포로 분화한다고 주장하였다. 한편, 또다른 연구를 통하여 McCulloch등(1987)⁴⁹⁾은 치주인대내에 존재하는 조골세포 및 조백악세포는 치조골의 골내막강에서 기원하는 것이며 이들이 혈행로를 통하여 치주인대로 이동하여 존재한다는 가설을 제시하였고 현재 일련의 실험실적 연구들 통해 치주인대가 치조골을 비롯한 치주조직의 재생을 이루는 주요 세포원이라고 여겨지고 있다⁵⁰⁾.

치주조직은 조직학적으로 치은, 치주인대, 백악질, 그리고 치조골등 4가지 상이한 조직이 상호 연결된 복합구조로 구성되어 있다. 또한 치주조직 자체는 두 개의 경조직인 치근표면의 백악질과 치조골사이

에 치주인대라는 연조직이 존재하여 치아를 고유 위치에 상존하게 하여 상호 연결하는 구조를 가진 특수한 형태를 지니고 있어서 치주질환으로 인해 파괴가 온 경우 그 재생과정이 단순한 골결손부에 비해 보다 복잡한 양상을 띄게 된다.

현재 임상에서는 치주인대세포를 선택적으로 증식시키고 상피의 하방이주를 차단하여 결체조직부착 및 신생혈액 및 골조직 형성등을 유도하는 조직유도재생술 및 골재생술식보다 더욱 진보된 술식들이 개발되고 있는데 가장 대표적인 연구가 생체내 골조직 및 세포외기질에 존재하면서 세포증식 및 분화등에 관여하는 것으로 알려진 골형태형성단백질과 및 성장인자와 같은 생물학적 조절체를 응용하고자 하는 것이다⁵¹⁻⁵³).

골형태형성단백질은 현재까지 골이식술등에 이용되었던 골 대용 생체재료와는 달리 뚜렷한 골 유도능력을 지닌다는 점에서 재생할 수 있는 골의 양과 질 그리고 재생속도에 있어서 치주조직 재생분야에서 새로운 장을 열어줄것으로 기대되고 있다.

치주조직재생을 위해서는 치주인대섬유아세포의 재생과 치주인대가 생성되는 것이 가장 결정적인 단계로 간주되는데 이는 초기 치주인대 생성이 접합상피의 하방증식과 치근흡수,강직을 막아주기 때문이다³²⁻³⁴).

골형태형성단백질의 경우 치주인대섬유아세포의 증식, 이주, 교원질합성을 증진시킬 수 있다는 것이 이전의 실험실적 연구로 입증된 바 있기에 치주조직 재생을 위한 술식에서 효과적으로 적용될 수 있다고 사료된다^{35,36}).

골형태형성단백질은 다른 성장인자와 병행해서 사용하거나 개개의 골형태형성단백질 상호간에서도 상승효과를 기대할 수도 있다고 여겨지고 있는데⁵⁴⁻⁵⁵ 쥐를 대상으로 한 실험에서 골형태형성단백질이 다른 TGF- β 대가계와의 상호작용을 통해서만 정상적인 골결구조가 발생할 수 있다고 보여준 바 있고⁵⁶ 조등(2000)⁵⁷ 은 개를 대상으로 한 실험에서 골형태형성단백질과 EGF를 병행사용시에 치주조직재생에 효과적이면서도 치근강직을 예방할 수 있었다고 보고하였다.

골형태형성단백질은 태생기 분화 및 구강악안면조직을 포함한 신체골격형성과 기관형성에 관여하며 태생기 이후에도 치유될 골조직으로 세포들의 이주와 부착, 세포들의 증식, 세포들의 생합성 및 연골아세포와 골아세포의 분화를 촉진시켜 골형성을 유도하게 된다고 알려져있다^{21, 23}).

특히 TGF- β IGFs, FGFs와 같은 성장인자들은 골에 존재하는 분화된 골형성세포에만 작용하므로 골조직 형성에 한계가 있는 반면 골형태형성단백질은 미성숙 연골아세포와 골아세포의 분화를 촉진할 뿐 아니라 이미 성숙된 골아세포에도 영향을 미치므로 골결손부의 근접도에 상관없이 거의 무제한적인 골형성능력을 가진다고 할 수 있다^{21,25-26}).

인간의 골형태형성단백질은 BMP-1, BMP-2 (BMP-2a), BMP-3(Osteogenin), BMP-4(BMP -2b), BMP-5, BMP-6(human homologue of the murine, Vgr-1), BMP-7(Osteogenic protein -1), BMP-8(Osteogenic protein-2), BMP-9, BMP-10, Dpp(Decapentaplegic protein), GDP- 10(BMP-3b), BMP-12(GDF-7), BMP-13(GDF -6)등으로 분류되며 BMP-1을 제외한 이들은 일반적인 특성뿐 아니라 아미노산 서열과 삼차원적인 구조가 유사하여 TGF- β 대가계에 속하게 된다²¹).

골형태형성단백질들은 각각 고유의 개별적 특성 및 기능을 지니고 있는데, 특히 BMP-2 와BMP-4는 다른 골형태형성단백질들이나 성장인자들에 비하여 가장 높은 아미노산 서열의 유사성을 보이며 낮은 농도에서도 골 유도능력이 뛰어나 많은 연구들에 이용되고 있다^{27,36,58}).

BMP-2/4 군은 뇌, 심장, 폐, 신경조직, 눈, 신장, 간, 췌장뿐 아니라 치배, 조상아세포층, 구개궁 및 두개안면부조직의 발생에 많은 영향을 미치며 특히 rhBMP-2의 경우 연골내골화가 아닌 막내골화를 유도할 수 있다는 점에서 치주조직 결손부에 유용하게 적용될 수 있을 것으로 기대되며 rhBMP-2/4 군은 태생기의 발생 및 분화에 관여하고 태생기의 발생 및 분화에 관여하고 태생기이후에도 골의 정상적인 대사과정, 골절부위의 치유,구강악안면 영역의 수복, 손상된 치주조직의 재생 및 임플란트 주위골의 생성에 이용될 수 있다^{21,59}).

최(2000)⁶⁰⁾ 등의 연구에 의하면 BMP-2 와 BMP-4 를 백서의 두개관세포 및 치주인대세포에 적용할 경우 증식속도 및 총단백질형성, alkaline phosphatase 활성도 및 석회화과정을 촉진시키는 것으로 나타났고 이외의 여러 실험실적 연구에서도 BMP-2 및 4를 골형성전구세포나 골아세포, 연골세포등에 적용한 결과 화학주성을 증가시키며 교원질과 핵산의 합성을 촉진하고 석회화 결절을 형성한다고 보고하였고^{36,61)} 이와같은 일련의 연구를 기초로 하여 본 실험에서도 BMP-2/4를 이용하였다. 최적의 효과를 얻을 수 있는 골형태형성단백질의 적정 농도에 관해서는 여러 연구가 있었는데 Kobayashi등(1999)⁶²⁾ 은 사람의 치주인대섬유아세포를 배양하여 rhBMP-2를 적용한 결과 50ng/ml 농도 이상에서 alkaline phosphatase 활성도와 부갑상선호르몬 의존 3,5,-cyclic adenosine monophosphate 의 축적을 증가시킨다고 하였는데 이 농도 이상에서 치주인대섬유아세포가 골아세포로 분화될 수 있음을 의미한다고 할 수 있다.

한편으로는 50, 100, 200ng/ml 의 농도에서 농도차에 따른 rhBMP-2 의 효과가 차이가 없다⁶³⁾는 연구결과도 보고되고 있어서 적정농도를 결정하기는 어려우나 본 실험에서는 이상의 여러 연구 결과들을 참고하여 25, 50, 100 ng/ml 의 농도를 적용하였다.

이번 실험에서는 재식 1일째와 2일째에는 실험군과 대조군 사이에서 염증세포 침윤정도외에는 별다른 차이를 보이지 않았는데 이는 2일째까지는 rhBMP-4 의 작용이 발현되기에는 너무 이르다고 판단되고 재식 4 일째부터 치주인대세포의 증식 및 치근면으로의 이주 그리고 고농도에서 신생 혈관의 출현등이 관찰되는등 대조군과 뚜렷한 차이를 보이고 7일째에서 실험군에서만 신생 골양조직이 관찰됨을 보임으로써 rhBMP-4 가 치주조직 재생에 유용할 수 있음을 보였다.

rhBMP-4의 농도에따른 치주조직재생의 정도는 4 일과 7일에서 고농도일 때 세포활성도 및 치주인대세포의 증식 및 이주 정도 신생골양조직의 형성정도가 다소 증가하였으나 농도에따른 뚜렷한 차이를 보이지는 않아서 이 부분에 대한 보다 진전된 연구가 필요하다고 사료된다.

골형성에 대한 이번 연구의 결과는 Sigurdsson등(1995)^{27,44)}이 성견을 대상으로 인위적으로 형성한 골결손부에 rhBMP-2 및 자가골을 이식한 군에서 대조군보다 더 많은 골 및 백악질 형성을 보였고 치근 강직 및 치근흡수 등의 부작용은 미미하였다고 하였고 Giannobile등(1998)⁶⁹⁾은 개의 3급치근이개부 결손에 rhBMP-7을 처리하여 수술한군에서 대조군보다 더 많은 골 및 백악질형성 그리고 이개부폐쇄를 보고한 선행들이 연구결과와도 일치하는 것⁶⁴⁻⁶⁸⁾으로 나타났다.

이외에도 Wang등(1994)⁶⁹⁾은 골형태형성단백질로 처리한 임플란트에서 더 빠른 골침착을 보인다고 하였고 Toriumi등(1991)⁸⁸⁾, Bower등(1991),⁴⁾ Ripamonti 와 Reddi(1994)⁶⁾도 동물실험을 통하여 골형태형성단백질의 치주조직 재생효과를 보여주었다.

골형태형성단백질이 생체내에서 골형성을 유도하는 기전은 아직까지 명확히 밝혀지지는 않았으나 세포상 및 생화학적 변화가 발생하여 연골 및 골형성을 유도한다고 추정된다.

골형태형성단백질 혹은 탈회골기질을 골이외의 이소성 조직에 매식한 후 골유도 과정을 관찰한 실험에서 3단계의 과정을 거쳐 골형성을 유도함을 보였는데 제 1단계로 다형핵백혈구가 매식체 주위로 이주하고 섬유아세포 및 다른세포들이 부착하는 화학주성단계를 보이며 약 3일째부터 제 1형 교원질 및 mRNA 가 증가하고 간엽세포가 증가하는 세포분열단계를 겪게된다고 보고하였다 마지막으로 세포의 분화단계로 약 5 일째부터 간엽세포가 연골아세포로 분화되고 세포외기질을 합성하며 9 일째 혈관 함입 및 연골아세포의 성숙 그리고 연골의 광화가 시작되고 10-12일째 골아세포가 나타나 신생골기질을 형성하며 연골아세포는 광화된 연골을 제거하게 된다.

12-18일째 파골세포가 신생골을 개조시키고 21일째까지 매식체를 선택적으로 용해시켜 신생골의 골수를 완성하게 됨을 보였다²¹⁾.

이렇게 유도된 이소성 골조직과 기존의 골조직의 차이는 진정한 의미의 골막이 존재하지 않는다는 점이며 이는 골 유도과정이 종결된 후에는 더 이상의

증식이나 재생이 일어나지 않는다는 것을 의미하게 된다.

본 실험에서는 골형태형성단백질의 전달체를 별도로 적용하지 않고 직접적인 치근면 도포를 시도하였는데 이는 아직까지 이상적인 운반체가 개발되지 않았기 때문이다.

이상적인 운반체는 다루기 쉽고 면역반응을 일으키지 않으며 생체내에서 무해하게 흡수되고 간엽세포의 분화와 혈관유입을 지지할 수 있어야 한다.

현재까지 동종동결건조탈회골 기질 및 수산화인회석, 자가혈액 ; poly (D,L- lactide -co -glycolide, PLGA), 흡수성 제 1 형 소교원질, 티타늄 등이 개발되어 실험되었고 BMP에 의해 유도된 치조골 및 치주부착의 양과 질이 그 전달체에 의해 영향을 받는 것으로 알려져 있으나 어떠한 전달체도 모든 경우에 최적일 수는 없었다⁷¹⁾.

이전의 연구에서 Cho 등(1994)⁷²⁾은 탈회된 치근면에 성장인자를 매개체 없이 도포하였을 때 8일이 지나도 상당량이 치근면에 잔존하였음을 방사선동위원소를 이용한 실험에서 보여주었고 성견을 대상으로 한 또 다른 실험에서 조등⁵⁷⁾(2000)은 이개부 수평결손부에 BMP-4 와 EGF를 매개체 없이 탈회시킨 치근면에 직접도포했을 때 약 4주에서 8주후에까지도 신생골조직의 형성이 관찰됨을 보고하였기에 본 실험에서는 적용후 유실량을 최소화할 수 있고 전달체의 부작용을 방지할 수 있도록 치근면 직접도포를 시행하였다.

이번 실험에서도 전달체 없이 골형태형성단백질을 적용할 경우 실험 전기간을 통해 골형태형성단백질의 작용이 지속되는 것으로 나타났고 전달체가 흡수되면서 일어날 수 있는 염증반응 및 면역반응을 예방할 수 있었기 때문에 치근면 직접도포를 실제 임상에도 응용할 수 있으리라고 사료되나 보다 장기간의 실험이 선행되어야 한다고 판단된다. 그러나 치근면에 골형태형성단백을 처리하기 때문에 치근면에 함유되고 있는 용량의 결정을 위한 다양한 방법과 농도의 실험도 필요하다고 판단된다.

실험과정에서 치주인대의 효과적인 잔존을 위하여 실험군에서는 β -aminopropionitrile을 증류수에

0.4 %로 혼합하여 실험동물에 섭취시켰는데, 이 약제는 치주인대내의 섬유아세포를 재배열시켜 교원질의 인장강도를 감소시킴으로써, 치아의 발거를 용이하게하여 치조골에 가해지는 손상을 최소화하고, 치조골표면에 치주인대를 균일한 넓이로 잔존시켜 치주인대세포가 발치와내의 주요 세포종 하나가 될 수 있도록 유도하는 효과가 있으며 치주인대내의 세포 배열변화에도 불구하고 개개의 세포들은 원래의 구조적, 생리적 형태 및 기능을 유지할 수 있게하는 약제이다⁷³⁻⁷⁵⁾.

결론적으로 이번 연구결과 rh BMP-4를 쥐의 치근면에 직접도포하고 재식했을 때 효과적으로 치주인대 세포의 증식 및 이주를 촉진시킬 수 있었고 신생골양조직의 형성을 관찰할 수 있었으나 보다 명확한 치주 조직 재생효과를 알고 치근강직등의 부작용이 발생하는지를 알기 위해서는 실험기간을 더 늘려야 하며 rh BMP-4 의 적정농도에 대한 연구가 다소 미흡했다고 사료된다.

따라서 치주조직 재생을 위해 골형태형성단백질을 실제 임상에 적용하기 위해서는 생물학적 안정성을 규명하고 다른 성장인자 및 골형태형성단백질 상호간의 역할 및 효과를 극대화 하기 위한 적용방법 및 적정농도에 대한 다각적이고도 지속적인 연구들이 선행되어야 할 것으로 생각된다.

V. 결론

생체내에 적용된 골형태형성단백이 치주인대와 사피스섬유가 함유된 치조골 재생과정에 미치는 영향을 조직학적 관찰을 시행하여 임상적용 가능성 및 타당성을 검증하고자 연구를 시행하였다.

발치와에 치주인대를 잔존시키기 위하여 생체내에서 무게 150g 내외의 웅성백서 45마리를 실험동물로 선정하고 치주인대를 발치와에 잔존시키기 위해 발거전 5 일동안 0.4% β -ami- noproprionitrile을 섭취시켰다.

조직감자를 이용하여 상악제1 대구치를 발거하고 치근을 Sodium hypochloride (덱산제약, 한국) 로 처리한 후 우측을 실험군으로 하여 치근면 활택술 후

rh BMP-4 25, 50, 100 ng/ml을 마이크로피펫을 이용하여 치근면에 도포하였다. 좌측은 치근면활택술만 시행하고 약제를 미처치하여 대조군으로 정하고 각각 발치 고유와에 재식한 후 1, 2, 4, 7, 14일후에 실험동물을 희생하여 조직학적 관찰을 시행하였고 다음과 같은 결론을 얻었다.

1. 실험 1, 2일에서는 대조군과 실험군 사이의 큰 차이는 없었고, 실험 4일부터 실험군에서 보다 신속한 조직재생이 확인 되었으며, 7일째 고농도의 실험군에서 신생 골양조직이 관찰되었고 14일에서 그 양상이 뚜렷하였다.
2. rh-BMP-4의 치면도포시 미약하지만 농도의존형으로 치주조직구성세포의 증식과 조직재생에 영향이 있는 것으로 나타났다.
3. 실험 14일째에는 치면에 인접한 치조와에서 골양조직의 증식으로 골성장직도 관찰되었다.

이상의 결과를 종합하면 rh-BMP-4의 치근도포는 실험동물의 치주인대와 치조골재생과정에 기여할 수 있으며 치조와에 잔류하는 시간이 조직재생에 충분한 것으로 나타나서, 차후 골형태형성단백질의 임상적용방법으로 효과적으로 사용될 수 있는 가능성을 제시해주고 있다.

VI. 참고문헌

1. Pontoriero R., Lindhe, J., Nyman, S., Karring, T., Resenberg, E., and Sanavi, F. : Guided tissue regeneration in degree II furcation- involved mandibular molars. A clinical study. J. Clin. Periodontol., 15: 247-254, 1988
2. Caffesse, R.G., Smith, B.A., Duff, B., Morrison, E.C., Merrill, D., and Becker, W : Class II furcations treated by guided tissue regeneration in human : Case reports, J. Periodontol., 61: 510-514, 1990
3. Shigeyama Y, D'errico J., Stone R, and Somerman M.J. : Commercially - prepared allo-graft material has biological activity in vitro. J Periodontol 66: 478-487, 1995.
4. Bowers G., Middleton F., Glynn D., and Sharp S., : Histologic comparison of regeneration in human intrabony defects when osteogenin is combined with demineralized freeze-dried bone allograft and with purified bovine collagen. J Periodontol 62: 690-702, 1991
5. Hotz G, and Herr G. : Bone substitute with osteoinductive biomaterials current and future clinical applications. Int J Oral Maxillofac Surg 23:413-417, 1994
6. Ripamonti U, and Reddi AH: Periodontal regeneration: potential role of bone morphogenetic proteins. J Periodont Res 29: 225-235, 1994
7. Cochran D.L., and Wozney J.M. : Biological mediators for periodontal regeneration. Periodontol 2000, 66: 506-10, 1995
8. Ripamonti U, Heliotis M, Rueger DC, and Sampath TK. Induction of cementogenesis by recombinant human osteogenic protein-1 (hop-1/bmp-7) in the baboon (Papio ursinus). Arch Oral Biol, 41: 121-26, 1996
9. Melcher, A.H. : On the repair of periodontal tissues. J. Periodontol., 47: 256-260, 1976
10. Nyman, S., Gottlow, J., Karring, T., and Lindhe, J. : The regenerative potential of the periodontal ligament-An experimental study in the monkey. J.Clin. Periodontol., 9: 257-265, 1982.
11. Nyman, S., Lindhe, J., Karring, T., and Rylander, H. : New attachment following surgical treatment of human periodontal disease. J. Clin. Periodontol., 9: 290-296, 1982
12. Aukhil, I., Pettersson, E., and Suggs, C. : Guided Tissue Regeneration-An experimental procedure in beagle dog. J. Periodontol., 57: 727-734, 1986.
13. Egelberg, J. : Regeneration & repair of periodontal tissue. J. Periodont. Res., 22: 233-242,

- 1987
14. Pontoriero R., Lindhe, J., Nyman, S., Karring, T., Resenberg, E., and Sanavi, F. : Guided tissue regeneration in the treatment of furcation defects in mandibular molars. A clinical study of degree III involvements. *J. Clin. Periodontol.*, 16: 170-174, 1989
 15. Pontoriero R., and Lindhe, J., : Guided tissue regeneration in the treatment of degree III furcation defects in maxillary molars. *J. Clin. Periodontol.*, 22: 810-812, 1995
 16. Jovanovic SA, Spiekermann H, and Richter EJ. : Bone regeneration on titanium dental implants with dehiscence defect sites. A clinical study. *Int J Oral Maxillofac Implants* 7: 233-245, 1992
 17. Nevins M. and Mellonig JT. : The advantages of localized ridge augmentation prior to implant placement : A staged event. *Int J Periodont Rest Dent* 4: 97-111, 1994
 18. Dahlin C, Gottlow J, Lindhe A. and Nyman S. : Healing of maxillary and mandibular bone defects using a membrane technique. An experimental study in monkeys. *Scand J Plast Reconstr Surg* 24: 13-19, 1990
 19. Becker W, Becker BE, Handelsman M, Celletti R, Ochsenbein C, Hardwick R, and Langer B : Bone formation at dehiscence dental implant sites treated with implant augmentation material : A pilot study in dogs. *Int J Periodont Rest Dent* 10: 93-102, 1990
 20. Jovanovic SA, Schenk RK, Orsini M, and Kenney EG. : Supracrestal bone formation around dental implants : An experimental dog study. *Int J Oral Maxillofac Implants* 10: 21-23, 1995
 21. Lee MB : Bone morphogenetic proteins : background and implications for oral reconstruction A review. *J Clin Periodontol* 24: 355-365, 1997
 22. Giannobile WV, Hernandez RA, Finkelman RD, Ryan S, Kiritsy CP, D'Andrea M, and Lynch SE. Comparative effects of platelet-derived growth factor-BB and insulin-like growth factor-I, individually and in combination on periodontal regeneration in *Macaca fascicularis*. *J Periodontal Res*, 31: 301-12, 1996
 23. Ripamonti U, and Reddi AH. Tissue engineering, morphogenesis, and regeneration of the periodontal tissues by bone morphogenetic proteins. *Crit Rev Oral Biol* 8: 154-63, 1997
 24. Terranova VP, Franzetti LC, Hic S, and Wikesjo UM. Biochemically mediated periodontal regeneration. *J Periodontal Res* 22: 248- 51, 1987
 25. Urist MR, Iwata H. and Ceccocotti PL. : Bone morphogenesis in implants of insoluble bone gelatin. *Proc Natl Acad Sci(USA)* 70: 3511- 3515, 1973
 26. Ripamonti, U., Ma, S.S., Cunningham, N.S., Yeates, L., and Reddi, A.H. : Reconstruction of the bone-marrow organ by osteogenin, a bone morphogenic protein, and demineralized bone matrix in calvarial defects of adult primates. *Plast, Reconstr, Surg.*, 91: 27-36, 1993.
 27. Sigurdsson TJ, Lee MB, Kubota K, Turek TJ, Wozney JM, and Wikesjo UM. : Periodontal repair in dogs: recombinant human bone morphogenetic protein-2 significantly enhances periodontal regeneration. *J. Periodontol.* 66: 131 -8, 1995
 28. Wozney, J.M : The Potential role of bone morphogenetic protein in periodontal reconstruction. *J. Periodontol.*, 66: 506-510, 1995.
 29. Urist, M.R. and Strates, B.S. : Bone morphogenetic protein. *J. Dent. Res.*, 1392-1406, 1971.
 30. Urist, M.R., Hue, Y.K., and Brownell, A.G. : Purification of bovine bone morphogenetic protein by hydroxyapatite chromatography. *Proc. Natl. Sci. USA*, 81: 371-375, 1984.
 31. Wozney, J.M. : Periodontal repair in dogs: effect of rhBMP-2 concentration on regeneration of

- alveolar bone and periodontal attachment. *J Clin Periodontol*, 26: 392-400, 1999.
32. Froum, S.J., and Gomez, C. : Periodontal regeneration. *Current Opinion periodontol.*, 1 : 111-128, 1993.
 33. Page, R.C. : Periodontal therapy : Prospects for the future. *J. Periodontol.*, 64 : 744-753, 1993.
 34. Nygaard-Ostby, P, Tellefsen, G., Sigurdsson, T.J., Zimmerman, G.J., and Wikesjo, U.M.E : Periodontal healing following reconstructive surgery effect of guided tissue regeneration. *J. Clin. Periodontol.*, 23: 1073-1079, 1996
 35. Takiguchi T, Kobayashi M, Suzuki R, Yamaguchi A, Iitsu K, Nishihara T, Nagumo M, and Hasegawa K. : Recombinant human bone morphogenetic protein-2 stimulates osteoblast differentiation and suppresses matrix metalloproteinase-1 production in human bone cells isolated from mandibulae. *J Periodontal Res*. 33: 476-85, 1998
 36. Thies, R.S., Bauduy, M., Ashton, B.A., Kurtzberg, L., Wozney, J.M., and Rosen, VG : Recombinant human bone morphogenic protein-2 induces osteoblastic differentiation in W-20-17 stromal cell. *Endocrinology*, 130: 1318-1324, 1992.
 37. Howell TH, Fiorellini J, Jones A, Alder M, Nummikoski P, Lazaro M, Lilly I, and Cochran D. : A feasibility study evaluating rhBMP-2/absorbable collagen sponge device for local alveolar ridge preservation or augmentation. *Int J Periodontics Restorative Dent*. 17: 124-39, 1997.
 38. Soda H, Raymond E, Sharma S, Laurence R, Cerna C, and Gomez L. : Antiproliferative effects of recombinant human bone morphogenetic protein-2 on human tumor colony - forming units. *Anticancer Drugs* 9: 327-331, 1998.
 39. Ripamonti, R., and Red, A.H. : Periodontal regeneration : Potential role of bone morphogenetic proteins. *J. Periodont. Res.*, 29 : 225-235, 1994.
 40. Shigeyama, Y., D'Errico, J.A., Stone, R., and Somerman, M.J. : Commercially-prepared allograft material has biological activity in vitro. *J. Periodontol.*, 66 : 478-487, 1995.
 41. Wozney, J. M. : The potential role of bone morphogenetic protein in periodontal reconstruction. *J. Periodontol.*, 66 : 506-510, 1995.
 42. Riley, E.H., Lane, J.M., Urist, M.R., Lyons, K.M., and Lieberman, J.R. : Bone morphogenetic protein-2 : Biology and application. *Clin. Ortho. Rel. Res.*, 324 : 39-46, 1996.
 43. Wozney, J., and Rosen, V. : Bone morphogenetic proteins and bone morphogenetic protein gene family in bone formation and repair. *Clin. Ortho. Rel. Res.*, 346 : 26-37, 1998.
 44. Sigurdsson, T.L., Tatakis, D.N., Lee, M.B., and Wikesjo, U.M.E. : Periodontal regenerative potential of space-providing expanded polytetrafluoroethylene membranes and recombinant human bone morphogenic proteins. *J. Periodontol.*, 66: 511-521, 1995.
 45. Gould, T.R.L., Melcher, A.H., and Brunette, D.M.: Location of progenitor cells in periodontal ligament of mouse molar stimulation by wounding. *Anat. Rec.*, 188: 133-142, 1972
 46. Gould, T.R.L., Melcher, A.H., and Brunette, D.M.: Migration and division of progenitor cell populations in periodontal ligament after wounding. *J. Periodont. Res.*, 15: 20-42, 1980
 47. McCulloch, C.A.G., and Melcher, A.H. : Cell density and cell generation in the periodontal ligament of mice. *Am. J. Anat.*, 167: 43-58, 1983a.
 48. McCulloch, C.A.G., and Melcher, A.H. : Cell density and cell generation in the periodontal ligament of mice. *J. Periodont. Res.*, 18: 339-352,

- 1983b.
49. McCulloch, C.A.G., Nemeth E., Lowenberg, B., and Melcher, A.H. : Paravascular cells in endosteal spaces of alveolar bone contribute to periodontal ligament cell populations. *Anat. Rec.*, 219: 234-242, 1987.
 50. Melcher, A.H. : On the potential of periodontal tissue. *J. Periodontol.*, 47: 50-55, 1976.
 51. Higuchi T, Kinoshita A, Takahashi K, Oda S, and Ishikawa I. : Bone regeneration by recombinant human bone morphogenetic protein-2 in rat mandibular defects. An experimental model of defect filling. *J. Periodontol.* 70: 1026-31, 1997
 52. Howell, T.H., Martuscelli, G., and Oringer, R.J. : Polypeptide growth factors for periodontal regeneration. *Current Opinion in Periodontol.*, 3:149-156, 1996.
 53. Terranova, V.P. and Wikesjo, U.M.E : Ex- tracellular matrices and polypeptide growth factors as mediators of funtions of cells of the periodontium. *J. Periodontol.*, 58: 371-380, 1987.
 54. Zaman KU, Sugaya T, and Kato H. Effect of recombinant human platelet-derived growth factor-BB and bone morphogenetic protein-2 application to demineralized dentin on early periodontal ligament cell response. *J Periodontal Res.* 34: 244-50, 1999
 55. Chen,D., Harris, M.A., Rossini, G., Dunstan, C.R., Dallas, S.L., Feng, J. Q., Munry, G.R., and Harris, S.E. : Bone morphogenetic protein-2 (BMP-2) enhances BMP-3, BMPO-4, and bone cell differentiation marker gene expression suring the induction of mineralized bone matix formation in cultures of feral rat calvarial osteoblasts. *Calcof. Tissue Int.*, 60: 283-290, 1997.
 56. Chen P, Carrington JL, Hammonds RG, and Reddi AH. : Stimulation of chondrogenesis in limb bud mesoderm cells by recombinant human bone morphogenetic protein 2B (BMP-2B) and modulation by transforming growth factor β 1, β 2. *Exp Cell Res* 195: 509-515, 1991
 57. 조성훈, 권영혁, 이만섭, 허 익: 골형태형성단백질 및 상피성장인자가 치주조직재생에 미치는 영향. *대한치주과학회지* 30(3) 505-515, 2002
 58. Toriumi, D.M., Kotler, G.S., Luxenberg, D.P., Holtrop, M.E., and Wang, E.A. : Mandibular reconstruction with a recombinant bone-inducing factor. Functional, histologic, and biomechanical evaluation. *Arch. Otolaryngol. Head Neck Surg.*, 117: 1101-1112, 1991.
 59. Barboza EP, Duarte ME, Geolas I, Sorensen RG, Riedel GE, and Wikesjo UM. : Ridge augmentation following implantation of recombinant human bone morphogenetic protein-2 in the dog. *J Periodontol.* 71: 488-96, 2000.
 60. 최진근, 이만섭, 권영혁, 박준봉, 허익 : 골형태형성단백질이 백서치주인대 세포와 두 개관세포에 미치는 영향. *대한치주과학회지*, 29(4) 765-784, 1999.
 61. Takuwa, Y., Ohse, C., Wang, E.A., Wozney, J.M., and Yamashita, K. : Bone morphogenetic protein-2 stimulates alkaline phosphatase activity and collagen synthesis in cultured osteoblasts cells, MC3T3-E1. *Biochem. Biophys. Res. Commun.*, 174: 96-101, 1991.
 62. Kobayashi M, Takiguchi T, Suzuki R, Yamaguchi A, Deguchi K, Shionome M, Miyazawa Y, Nishihara T, Nagumo M, and Hasegawa K. : Recombinant human bone morphogenetic protein-2 stimulates osteoblastic differentiation in cells isolated from human periodontal ligament. *J Dent Res.* 78: 1624-33, 1999.
 63. Wikesjo, U.M.E., Gugielmoni, P., Promsudthi, A., Cho, K.S., Trombelli, L., Selvig, K.A., Jin, L., and Wozney, J.M. : Periodontal repair in dogs : effects of rhBMP-2 concentration of alveolar bone and periodontal attachment. *J. Clin.*

- Periodontol., 26: 392-400, 1999.
64. Wang EA, Rosen V, and D'Alessandro JS, : Recombinant human bone morphogenetic protein induces bone formation. Proc Natl Acad Sci(USA) 87: 2220-2224., 1990.
 65. Kuboki Y, Sasaki M, Saito A, Takita H, and Kato H. : Regeneration of periodontal ligament and cementum by BMP-applied tissue engineering. Eur J Oral Sci. 106: 197-203, 1998.
 66. King GN, King N, and Hughes FJ. : The effect of root surface demineralization on bone morphogenetic protein-2 application to demineralized dentin on early periodontal ligament cell response. J Periodontol. 69: 561-70, 1998.
 67. Rutherford, R.B., Sampath,T.K., Rueger, D.C., and Taylor, T.D. : Use of bovine osteogenic protein to promote rapid osseointegration of endosseous dental implants. Int. J. Oral Maxillofac. Implants, 7: 297-301, 1992
 68. Kinoshita, A., Oda, S., takahashi, K., Yokota,S., and Ishikawa, I. : Periodontal regeneration by application of recombinant human bone morphogenetic protein-2 to horizontal circumferential defects created by experimental periodontitis in beagle dogs. J. Periodontol., 68: 103- 109, 1997.
 69. Giannobile, W.V., Ryan, S., Shih, M.S., Su, D.L., Kaplan, P.L., and Chan, T.C.K. : Recombinant human osteogenic protein-1 (OP-1) stimulates periodontal wound healing in class III furcation defects. J. Periodontol., 69: 129-137, 1998.
 70. Wang X, Jin Y, Liu B, Zhou S, Yang L, Xi y, and White FH. : Tissue reactions to titanium implants containing bovine bone morphogenetic protein: a scanning electron microscopic investigation. Int J Oral Maxillofac Surg 23: 115-119, 1994.
 71. Miki T, Harada K, Imai Y, and Enomoto S. : Effect of freeze-dried poly-L-lactic acid discs mixed with bone morphogenetic protein on the healing of rat skull defects. J Oral Maxillofac Surg 52: 387-391, 1994.
 72. Cho, M.I., Matsuda, N., Ramakrishnan, P.R., Lin, W.L., and Genco, R.J. : Differential regulation of periodontal ligament cell activities by platelet-derived growth factor, insulin-like growth factor I and epidermal growth factor. Molecular pathogenesis of periodontal disease. Genco et al Ed. Am. Society for Microbiology, Washington DC 20005, pp403-414, 1994.
 73. Cho, M.I., Mastuda, N., Lin, W.L., Moshier, A., and Ramakrishnan, P.R. : In vitro formation of mineralized nodules by periodontal ligament cell from the rat. Calcif Tissue Int 50: 459-467, 1992.
 74. Mukai, M., Yoshimine, Y., Akamine, A., and Maeda, K. : Bone-like nodules formed in vitro by rat periodontal ligament cells. Calci. Tissue. Res., 271: 453-460, 1993.
 75. Matsuda, N., Lin, W.L., Kumar, N.M., Cho, M.I., and Genco, R.J. : Mitogenic chemotactic & synthetic responses of rat periodontal ligament fibroblastic cells to polypeptide growth factors in vitro. J. Periodontol., 63: 515-525, 1992.

사진부도 설명

- Figure 1. 1 day of control site
Photomicrographs showed severe inflammatory cell infiltration around root, but there were intact root surface and alveolus(H-E stain x40 and x100).
- Figure 2. 1 day of treated site with 25 ng/ml of rhBMP-4
Photomicrographs showed there was no remarkable differences between the control and experiment site just as inflammatory cells infiltration of soft tissue over the alveolar bone. The periodontal ligament retained along the alveolus was obvious. There are no dense connective tissue covering the bone surface(H-E stain x40 and x100).
- Figure 3, 4. 1 day of treated site with 50 and 100 ng/ml of rhBMP-4
No specific different points was observed to compared with other sites(H-E stain x40 and x100).
- Figure 5. 2 day of day of control site
Infiltration of inflammatory cell extended not only to deep area of extracted tooth socket but also superficial soft tissue portion(H-E stain x40 and x100).
- Figure 6. 2 day of treated site with 25 ng/ml of rhBMP-4
Reduction of inflammatory cell infiltration to compare with control site was observed in the lower portion of extracted socket. There was no evidence of proliferation of periodontal ligament cell and new osteoid tissue(H-E stain x40 and x100).
- Figure 7. 2 day of treated site with 50 ng/ml of rhBMP-4
The reduction of inflammatory cell infiltration was observed as many as 25 ng/ml of rhBMP-4 site. There was no remarkable phenomenon of tissue regeneration(H-E stain x40, x100 and x200).
- Figure 8. 2 day of treated site with 100 ng/ml of rhBMP-4
Photomicrograph showed prominent decreasing the number of inflammatory cells around extracted socket and increased activity of periodontal ligament cell. The slight proliferation and polarity formation of periodontal ligament cell were observed(H-E stain x40 and x100).
- Figure 9. 4 day of day of control site
Photomicrographs showed many inflammatory cells infiltration were remained between root surface and preexisted alveolar socket. There were no evidence of tissue proliferation such as capillary invasion and cell proliferation(H-E stain x40 and x100).
- Figure 10. 4 day of treated site with 25 ng/ml of rhBMP-4
The periodontal ligament attached inner surface of extracted socket proliferated toward root surface were revealed at alveolar crest. But there no evidence of tissue proliferation at apex area of periodontal ligament(H-E stain x40 and x100).
- Figure 11. 4 day of treated site with 50 ng/ml of rhBMP-4
Similar microscopic findings were observed with 4 days findings of treated site with 25 ng/ml of rhBMP-4. New dilated capillary proliferation and dense collagenous fiber arrangement were revealed at the root apex area(H-E stain x40 and x100).

- Figure 12. 4 day of treated site with 100 ng/ml of rhBMP-4
Photomicrographs showed the proliferation of periodontal ligament toward root surface from preexisting alveolus like other experimental group. New capillary invasion on the extracted apex area and the hypercementosis phenomenon was observed on root apex area. But there are no osteoid formation from the alveolus(H-E stain x40 and x100).
- Figure 13. 7 day of day of control site
Photomicrographs showed remaining of many inflammatory cells infiltration around preexisted alveolar socket. There were no evidence of tissue proliferation such as capillary invasion and cell proliferation(H-E stain x40 and x100).
- Figure 14. 7 day of treated site with 25 ng/ml of rhBMP-4
Photomicrographs showed the similar with 4 day histologic findings of treated site with 25 ng/ml of rhBMP-4(H-E stain x40 and x100).
- Figure 15. 7 day of treated site with 50 ng/ml of rhBMP-4
Dense connective tissue in the periodontal ligament adjacent alveolar crest and many dilated capillary filled with RBC were observed(H-E stain x40 and x100).
- Figure 16. 7 day of treated site with 100 ng/ml of rhBMP-4
Photomicrographs showed the similar with 4 day histology findings of treated site with 50 ng/ml of rhBMP-4. New osteoid tissue were proliferated from both alveolar crest and apical area of pre-existing alveolar bone(H-E stain x40 and x100).
- Figure 17. 14 day of day of control site
Capillary engorgement and dilatation were revealed in the dental pulp, and inflammatory cell were disappeared from the periodontal ligament and gingiva above the alveolar crest. New bony trabecular in the alveolar bone and periodontal ligament which arranged perpendicular direction to root surface were observed including root resorption(H-E stain x40 and x100).
- Figure 18. 14 day of treated site with 25 ng/ml of rhBMP-4
Inflammatory cell was not observed any more around periodontal ligament, Bony ankylosis and hypercementosis were revealed along the root surface in partly(H-E stain x40, x100 and x400).
- Figure 19. 14 day of treated site with 50 ng/ml of rhBMP-4
Photomicrographs showed similar findings of figure 18 including more bony arrangement and proliferation of periodontal ligament. The well distinguished reversal line was clearly between new bone and pre-existing bone(H-E stain x40 and x100).
- Figure 20. 14 day of treated site with 100 ng/ml of rhBMP-4
Highly stained dense connective tissue was well contacted to tooth surface. Bony ankylosis and hypercementosis were revealed along the root surface in partly, and collagenous fiber were arranged from the side of pre-existed bone in the periodontal ligament(H-E stain x40 and x100).

사진부도 (I)

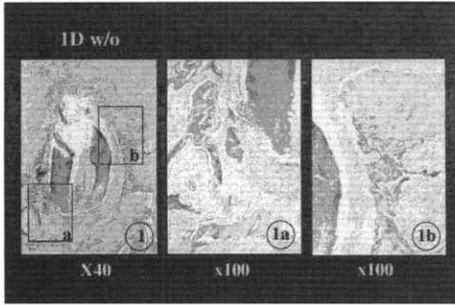


Figure 1

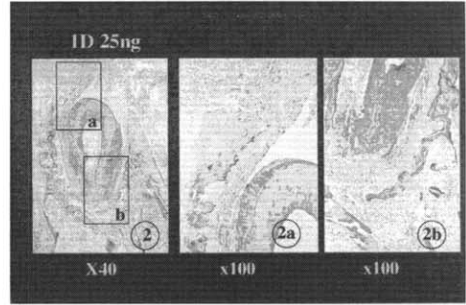


Figure 2

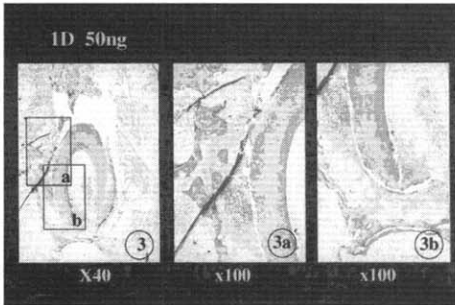


Figure 3

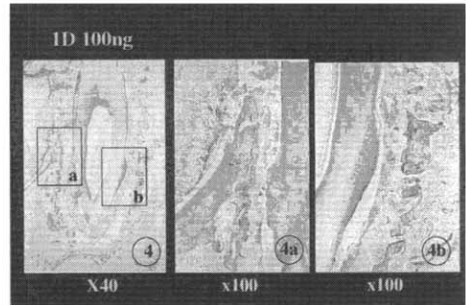


Figure 4

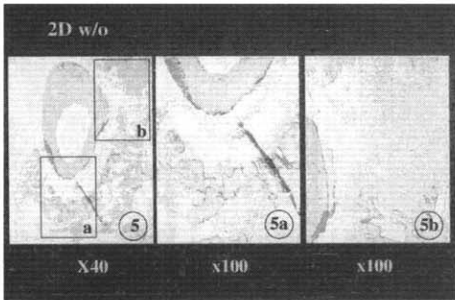


Figure 5

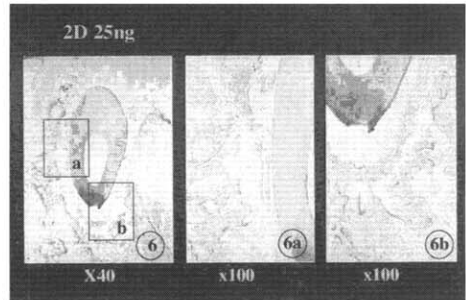


Figure 6

사진부도 (II)

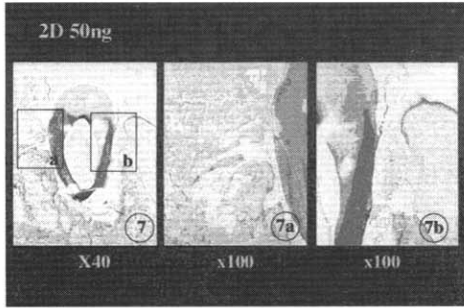


Figure 7




Figure 8

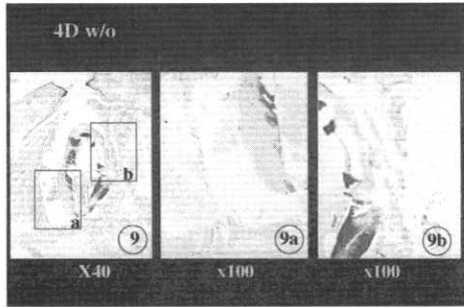


Figure 9

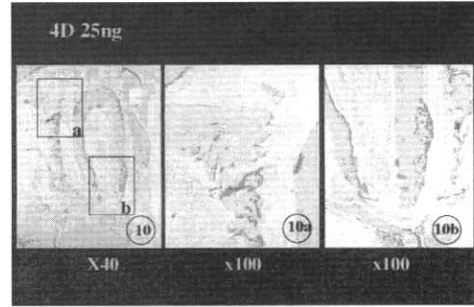


Figure 10

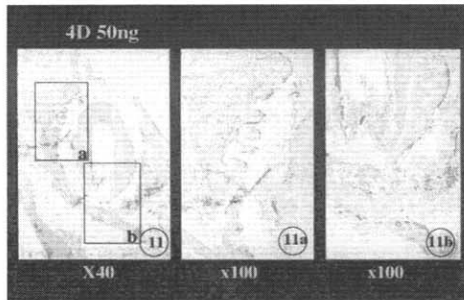


Figure 11

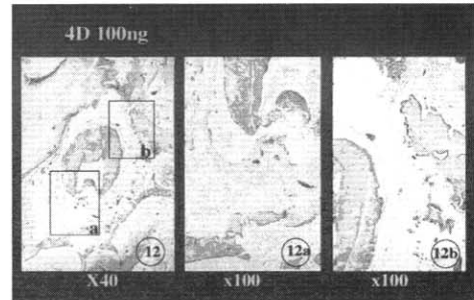


Figure 12

사진부도 (III)

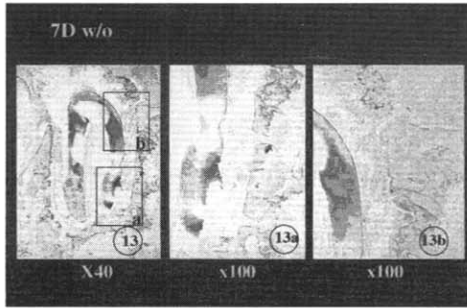


Figure 13

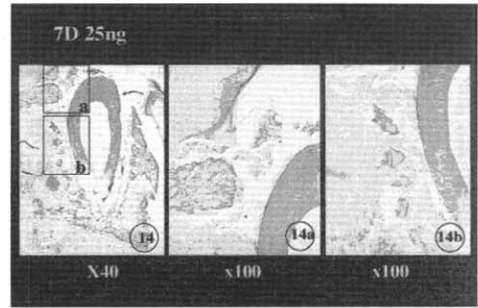


Figure 14

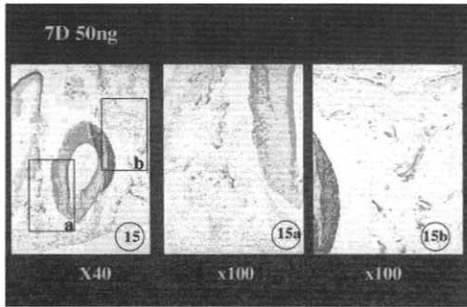


Figure 15

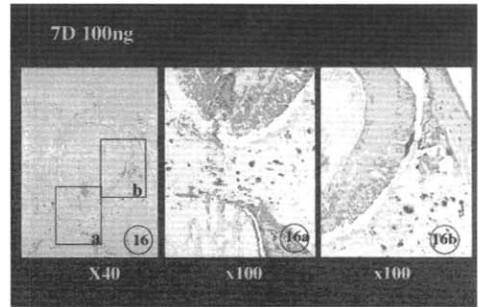


Figure 16

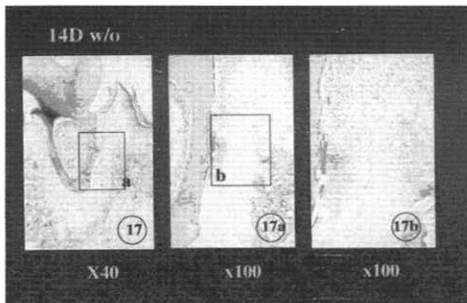


Figure 17

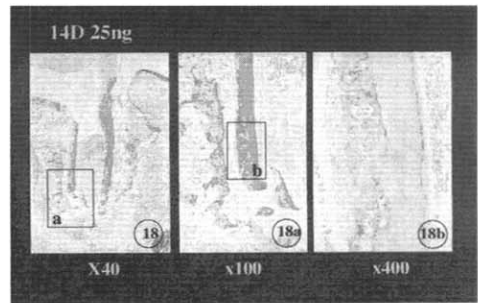


Figure 18

사진부도 (Ⅳ)

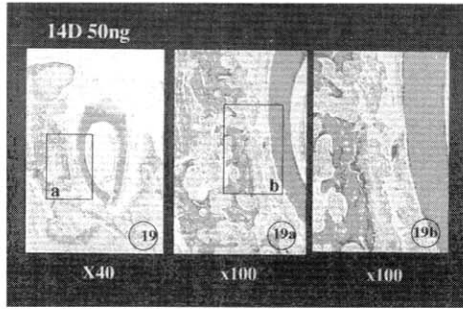


Figure 19

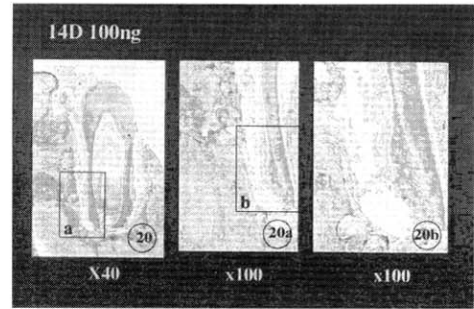


Figure 20

EFFECTS OF BONE MORPHOGENETIC PROTEIN ON THE HEALING OF PERIODONTIUM AFTER TOOTH REPLANTATION OF THE RAT

Ji-Sook Kim¹, Joon-Bong Park¹, Man-sup Lee¹, Young-Hyuk Kwon¹, Kyoo-Sung Cho²

¹Department of Periodontology, Division of Dentistry, KyungHee University

²Department of Periodontology, College of Dentistry, Yonsei University

The purpose of this study is to evaluate the influences of the bone morphogenetic protein (BMP) on the healing of periodontal ligament and alveolar bone after replantation of tooth, and to examine the possibility of its clinical application.

45 Sprague Dawley rats weighted about 100 gram were divided into 3 experimental groups by different dose of BMP. All the upper right and left 1st molar were extracted after 5 days feeding of 0.4% β -aminopropionitrile, and right molar were used as experimental group and left molar were used as control group.

The root surface of experimental molar were treated with 25, 50 and 100ng/ml of human recombinant Bone morphogenetic protein-4 (rh-BMP-4) with micropipet, and 1M Sodium hypochloride were used on control root surface.

All the experimental animals were sacrificed as 1, 2, 4, 7 and 14 days after autoreplantation of upper 1st molar into their own position. The maxilla were dissected included both side of 1st molar. The collected tissue were processed from demineralization to paraffin embedding as usual procedure, and the specimens were prepared with Hematoxylin-Eosin stain for the light microscopic evaluation.

The results of this study were as follows :

1. There was no significant differences between control and experimental site on 1 and 2 days after replantation of tooth. In the case of 4th days, the evidence of tissue regeneration were observed on experimental site to compare the controls. New osteoid were revealed on high concentration of BMP at 7 days after replantation, and it became more obvious at 14 days.
2. The effect of the rh-BMP-4 coated on root surface was revealed slight influences for the proliferation of cells of periodontium and tissue regeneration as dose-dependent pattern.
3. Bony ankylosis was observed between alveolar bone and root surface due to the remarkable amount of osteoid formation on the 14 days after replantation of root.

In the conclusion, it was suggested that topical application of the rhBMP-4 on the root surface has influence on the periodontal ligament and alveolar bone. The application method of BMP on the root should be designed with calculation of proper concentration.

Key words : bone morphogenetic protein(BMP), healing, periodontal tissue, replantation