

손상된 말초신경의 재생에 미치는 전자침의 효과

등 영 건*, 김 동 희, Kang 송 겐¹

연세대학교 원주의과대학 기초과학교실 · 연세대학교 기초의학연구소

¹태산의학원 생리학교실

Effect of Electroacupuncture on the Regeneration of Injured Peripheral Nerve

Young Kun Deung, Dong Heui Kim and Song Jian Kang¹

Dept. of Basic Science and Institute of Basic Medical Science, Wonju College of Medicine, Yonsei University, ¹Dept. of Physiology, Taishan Medical College

(Received December 14, 2001; Accepted January 26, 2002)

ABSTRACT

To confirm the effect of electroacupuncture on the regeneration of injured peripheral nerve, the change of evoked potential in the sciatic nerve, the change of enzyme activity in the spinal cord, and morphological change of injured sciatic nerve were examined comparatively in acupuncture group (AG) and control group (CG) after sciatic nerve of guinea pig was injured by purpose.

The value of evoked potential after injury of the sciatic nerve was increased in both AG and CG, but the increase rate of that was higher in AG than CG. Acid phosphatase activity of the spinal cord was increased in 1CG and 2AG, but shown are tendency to return to the normal state as time went by. Ultrastructural recovering rate of the injured sciatic nerve was higher in AG than CG. Also, there was developed only adipose tissue in sciatic nerve of AG. As mentioned above, the effect of electroacupuncture on the regeneration of injured peripheral nerve was confirmed experimentally by change of evoked potential, acid phosphatase and ultrastructure. Especially, the effect of electroacupuncture was appeared clearly in an early stage than other treatment stages.

Key words : Acupuncture, Injury, Regeneration, Sciatic nerve

서 론

침(Acupuncture)은 약 2,500년 전부터 중국에서 인

체의 질병을 치료하는데 사용되어 왔으며 신경계와 내분비계에 효과가 높아 척수의 통증(Grant et al., 1999), 좌골신경통(MacPherson et al., 1999), 안면부 마비(Zhang, 1997) 및 치통(Smith & Oldman, 1999)에

본 연구는 2000년도 연세대학교 원주의과대학 학술연구비로 이루어졌음.

* Correspondence should be addressed to Dr. Young Kun Deung, Dept. of Basic Science and Institute of Basic Medical Sciences, Wonju College of Medicine, Yonsei University, 162, Il San-Dong, Wonju-City, Kangwon-Do, 220-701 Korea. Ph.: 033-741-0351, FAX: 033-732-4446, E-mail: youngkun@wonju.yonsei.ac.kr

Copyright © 2002 Korean Society of Electron Microscopy

치료효과가 있고, 배란유도 (Cai, 1997) 뿐만 아니라 구내 건조증(xerostomia) 치료(Blom et al., 1993), 금연 (Paola, 1999) 및 neuropathic HIV/AIDS에도 효과가 있는 것으로 알려져 있다(Galantino et al., 1999). 그러나 침은 주로 동양 권에서만 사용되고 있고, 치료효과가 있기 때문에 질병치리에 많이 사용되어 왔지만 침의 시술법, 질병을 치료하는 기전 및 치료효과 등을 현대 의학적으로 설명하고 증명하기 어렵고, 과학적으로 규명되지 않은 것이 많아 현대의학에서 받아들일는데 많은 문제점들이 있다. 현재 침에 대한 연구는 주로 중국에서 이루어지고 있고 몇몇 선진국에서도 최근에 시도되고 있지만 국내의 경우 연구된 바를 찾아보기 드문 실정이다.

침을 이용한 치료범위는 신체의 여러 부위로 매우 광범위하지만 일반적으로 침은 신경손상치리에 효과가 크고, 신경손상 부분이 기능적으로 현저히 회복되며, 조직흥분성을 증가시키는 것으로 알려져 있다. 이러한 침의 효과에 대한 연구에서 응용동물에 대한 침의 실험적 연구는 혈을 찾는 방법, 침을 놓는 방법, 침의 깊이 등은 연구자에 따라 차이가 있을 수 있으며 연구결과에 대한 불일치성을 낳을 수 있다. 따라서 본 연구는 침의 실험적 연구에 많이 이용되고 있는 기니아피의 말초신경계를 인위적으로 손상시켜 일정한 전류를 흐르게 한 전자침을 해당 치료혈인 환조혈과 후삼리혈에 일정 깊이로 침을 놓고, 치료한 군과 아무런 처리를 하지 않은 자연 치유된 군에서 기능상의 회복상태를 비교하기 위하여 유발전위를 측정하고, 신경조직학적 측면에서 조직효소화학법을 이용한 효소의 변화확인 및 손상된 신경의 미세구조 변화를 전자현미경으로 확인함으로써 손상된 신경이 정상상태로 회복되는데 침이 어떤 영향을 미치는지 과학적 방법론으로 접근하여 침의 효과를 밝히는데 있다.

재료 및 방법

1. 실험재료

정상적으로 2주 이상 기초 사육한 450g 내외의 수컷 기니아피(guinea pig)를 구입하여 실험에 사용하

였다.

2. 실험 군

실험 군은 좌골신경을 손상시키지 않은 정상 군(NG), 좌골신경을 손상시킨 후 자연적으로 치유되는 군(CG) 및 좌골신경을 손상시킨 후 전자침을 치료한 군(AG)으로 나누어 실험하였으며, 정상 군을 제외한 나머지 두 군은 처리기간에 따라 각각 3군으로 다시 나누어 총 7군으로 한 번 실험에서 각 군 당 10마리씩 70마리의 기니아피를 실험에 사용하였다(Table 1).

Table 1. Grouping of experimental animals

	Groups	Days after nerve injury	Acupuncture
Normal group	NG	No nerve injury	No
	1CG	14 (1course)	No
	2CG	28 (2course)	No
Control group	4CG	52 (4course)	No
	1AG	14 (1course)	Yes
	2AG	28 (2course)	Yes
Acupuncture group	4AG	52 (4course)	Yes

One treatment course means to treat acupuncture for 10 days and no treatment for 4 days.

3. 좌골신경의 손상

기니아피의 앞발과 뒷발을 끈으로 묶어 못박은 해부판에 고정시킨 후 우측 대퇴부 안쪽의 좌골신경 부위를 2% 염산리도카인®(광명제약)으로 국소마취 하였다. 근육을 벌려 좌골신경을 노출시킨 후 소독한 핀으로 들어올려 지혈겸자(면 두께 1.5 mm)로 경배 신경 분지 위쪽 약 1cm 부위에 약 5kg의 압력으로 5초간 신경상막이 완전히 볼을 때까지 눌러 손상시킨 후 봉합하고 소독하였다. 봉합된 부위는 세균감염을 막기 위하여 2.5% Baytril®(한국 바이엘)을 마리 당 0.1 ml씩 3일간 대퇴골 근처에 근육주사 하였다.

4. 전자침 치료

기니아피를 움직이지 못하게 고정시킨 후 좌골신경을 손상시킨 다리의 환조혈과 후삼리혈에 침을 각

각 한 개씩 놓고, 전자침 조절기(G6805-1, China)의 전극을 침의 상부에 연결하여 15분간 연속적으로 전류를 흐르게 하였다(2 V, 1 Hz, 2 ms). 전자침 치료는 좌골신경을 손상시킨 후 익일부터 매일 오후 4시에 10일간 처리한 것을 한 주기로 하였으며, 각 치료주기사이에는 4일간의 휴식기를 두었다.

5. 좌골신경의 유발전위 (evoked potential) 측정

전자현미경의 표본처리를 하기 전에 Ketalar®(염산 케타민, 유탄양행)로 전신 마취한 후 좌골신경을 들어 올려 stimulator가 연결된 Polygraph EEG (Grass Model 7P5, USA)로 모든 군에 속하는 기니아피의 우측 좌골신경의 유발전위를 측정하였다.

6. 효소화학적 조직처리

1) 조직 적출

기니아피를 Ketalar®로 전신 마취한 후 척추 중 요추와 천추사이(L1~S2)의 척수를 분리하여, 같은 비율로 3등분한 후 각각 액체질소에 급속 냉동하여 실험재료로 사용하였다.

2) Acid phosphatase

위의 조직 적출법에 따라 급속 냉동된 척수를 냉동절편기로 절편을 만들어, naphthol AS-BI phosphate 5 mg, dimethylformamide 0.1 ml, 중류수 25 ml, 아세톤 완충용액 (pH 5.2) 25 ml, stabilized diazonium salt 30 mg 및 10% manganese chloride를 포함한 반응액(25 °C)에서 60분간 처리한 후 blue RR과 0.5% safranin O로 염색하여 효소의 위치를 확인 및 계수 하였다 (Sheehan & Hrapchak, 1980).

7. 좌골신경의 전자현미경용 조직처리

7군에 속하는 모든 기니아피의 좌골신경을 적출하여 0.1 M cacodylate buffer로 희석한 2.5% glutaraldehyde (pH 7.4)와 1% 오스뮴산으로 전고정 및 후고정하여 통상적인 투과전자현미경 처리법에 따라 처리한 후 uranyl acetate와 lead citrate로 이중염색하여 JEM-1200 EX II형 투과전자현미경으로 관찰하였다.

결과 및 고찰

1. 좌골신경의 유발전위 (evoked potential)

기니아피의 좌골신경을 지혈경자로 신경상막이 완전히 붙을 때까지 눌러 신경을 손상시킨 직후의 유발전위는 $30.50 \pm 1.05 \mu\text{V}$ (n=10)였고, 좌골신경을 손상시키지 않은 정상 군에서는 $166.80 \pm 1.15 \mu\text{V}$ (n=30)로 나타났다. 좌골신경을 손상시킨 후 각 군에서 측정된 대조군과 실험군의 유발전위는 다음과 같다 (Table 2 & Fig. 1).

좌골신경을 손상시킨 후 전자침을 처리한 대조군에서 유발전위는 좌골신경의 손상 직후의 유발전위가 $30.50 \pm 1.05 \mu\text{V}$ 에서 첫 번째 처리기간에 $74.30 \pm 3.69 \mu\text{V}$ 로 급격히 높아졌으며, 두 번째와 세 번째 처리기간에도 $100.00 \pm 4.81 \mu\text{V}$ 에서 $116.90 \pm 4.93 \mu\text{V}$ 로

Table 2. The evoked potentials (μV) of sciatic nerve in control and acupuncture groups (n=60)

Course	CG (n=30)	AG (n=30)	P*
1	74.30 ± 3.69	109.25 ± 2.13	<0.01
2	100.00 ± 4.81	124.00 ± 3.02	<0.02
3	116.90 ± 4.93	125.00 ± 3.26	>0.05

Data are expressed as mean+S.D. CG, control group; AG, acupuncture group.

*P value for differences between control and acupuncture group

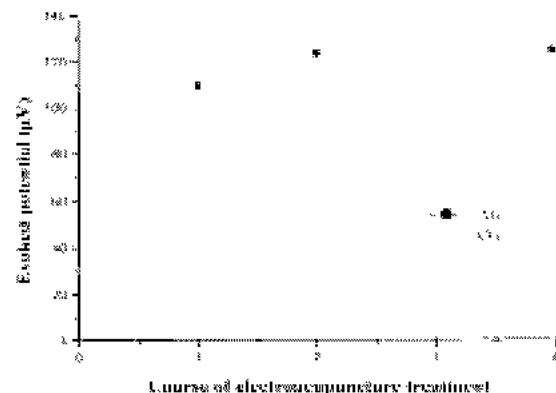


Fig. 1. The evoked potential change of sciatic nerve in control and acupuncture groups after injury.

높아졌다. 이 후 기간의 전자침 처리는 하지 않았지만 손상된 신경은 자연적으로 회복되므로 시간이 경과함에 따라서 정상군과 같은 유발전위를 나타낼 것이다. 신경손상 후 전자침을 처리한 실험군의 경우 대조군과 마찬가지로 유발전위는 증가하는 경향을 보였지만 대조군과 상대적으로 더욱 높은 증가율을 나타냈다(Table 2 & Fig. 1). 특히 초기 전자침 처리기간에 유발전위가 다른 처리기간보다 더욱 높게 나타난 것은 전자침이 손상된 좌골신경회복에 큰 기여를 한다는 것을 의미하며, 첫 번째 처리기간에는 대조군이 $74.30 \pm 3.69 \mu\text{V}$ 인데 비해서 $109.25 \pm 2.13 \mu\text{V}$ 으로 매우 큰 차이를 보여 치료기간중 전자침은 다른 치료기간보다 초기치료기간에서 효과가 가장 높은 것으로 판명되었다. 차후 장기간 더 전자침을 처리할 경우 정상군의 유발전위인 $166.80 \pm 1.15 \mu\text{V}$ 에 근접하게 될 것으로 추론된다.

2. 효소화학적 조직처리

1) Acid phosphatase

척수 중앙 구멍을 중심으로 좌측과 우측, 위쪽과 아래쪽 4부분으로 나누어 acid phosphatase의 반응이 나타난 세포를 계수하여 다음과 같은 결과를 얻었다(Table 3).

좌골신경을 손상시킨 후 척수에 나타난 acid phosphatase의 반응은 등쪽보다는 북부쪽에서, 좌측보다는 우측에서 더 높게 나타났으며, 대조 군과 실험 군에서 모두 초기에 증가했다가 시간 경과에 따라 서서히 감소하여 정상상태로 되돌아오는 경향을 보였다.

Table 3. The activity of acid phosphatase in spinal cord (n = 60)

Groups	Left		Right	
	Dorsal	Ventral	Dorsal	Ventral
N	4	13	3	14
1CG	6	20	5	21
2CG	2	16	1	18
4CG	3	16	4	17
1AG	2	14	3	15
2AG	2	17	2	18
3AG	3	15	3	15

N, normal group; CG, control group; AC, acupuncture group

특히 실험 군에서 acid phosphatase의 활성이 대조 군에 비해 낮은 것으로 보아 좌골신경의 손상은 척수 내의 acid phosphatase를 활성화시키며, 대조 군에 비해서 acid phosphatase의 활성이 낮은 것은 좌골신경의 회복속도가 높다는 것으로 생각된다. 특히 Acid phosphatase의 증가는 손상시킨 직후 1CG와 2AG에서 가장 높은 경향을 보였으며 이 결과는 전자침의 효과와 관련지어 생각해볼 때 1CG보다는 2AG시기에서 acid phosphatase 활성도가 더 낮으므로 전자침의 효과는 더 높다는 것을 의미한다고 생각한다. 또한 손상시킨 좌골신경은 우측다리였지만 척수의 좌우측 모두 증가하는 경향을 보인 것은 우측다리의 좌골신경 손상은 척수의 좌측과 우측 모두에 영향을 준다는 것을 알려준다.

고양이의 경우 척수를 손상시키면 acid phosphatase가 증가된다는 보고는 있으나(Jin et al., 1996) 좌골신경을 손상시켰을 때의 acid phosphatase증가는 알려져 있지 않다. 이와 같이 acid phosphatase의 활성도는 신경손상에 의해 증가되고 정상상태로 되돌아감에 따라 감소되므로 이 효소의 활성도는 신경이 정상상태로 되돌아오는 것을 확인하기 위한 지표로서 사용될 수도 있을 것으로 사료된다.

3. 좌골신경의 회복

좌골신경을 육안으로 관찰한 결과 대조 군에서는 손상된 부위에서 특이한 구조물은 관찰된 바 없지만, 실험 군(AG)에서는 손상된 우측다리의 좌골신경주위에 증식된 조직이 발달되어 부어있는 형태로 관찰되었다. 이 조직은 광학 현미경으로 확인한 결과 지방조직으로 판명되었다(Fig. 2). 지방조직의 발달은 전자침을 처리한 군에서만 관찰되었기 때문에 손상된 좌골신경의 치료효과와 관련이 있는 것으로 예측되지만 정확한 원인규명을 위한 차후 실험이 필요할 것으로 생각된다.

투과전자현미경으로 관찰된 좌골신경의 구조적 변화는 CG와 AG를 비교했을 때 AG의 좌골신경이 CG보다 정상상태로 회복되는 속도가 더 높게 나타났다. 손상지후 첫 번째 치료기간인 1CG의 좌골신경 내 유수신경은 미엘린 수초가 붕괴되었거나(Fig. 3)

정상상태의 미엘린 수초가 붕괴된 미엘린 수초에 의해 분리되어 다층구조를 보이기도 하였다(Fig. 4). 그러나 1AG의 경우 완전히 회복되지는 않았지만 정상적인 유수신경과 무수신경이 관찰되었다(Fig. 5). 2CG에서는 정상상태의 유수신경들이 관찰되기 시작하였고(Fig. 6), 2AG의 경우 1AG와 비교해 볼 때 더욱 호전된 상태를 보였다(Fig. 7). 4CG단계에서는 미엘린 수초의 재생과 정상상태의 수초들이 많이 관찰되었으나 아직도 완전히 회복된 상태는 아니었다(Fig. 8). 4AG에 와서는 정상상태의 신경섬유의 단면 구조와 거의 유사한 구조를 보유하고 있었다(Fig. 9). 미세 구조상으로 AG에서 CG보다 정상적인 상태로 회복속도가 빠른 결과를 보인 것은 침을 처리하지 않더라도 자연회복에 의해 정상적으로 회복되었지만 침을 처리한 경우 좌골신경회복 속도가 빨라져 빠른 회복을 유도할 수 있다는 증거가 된다.

이상과 같이 손상된 신경이 정상상태로 회복되는 데 침이 어떤 영향을 미치는지 확인하기 위하여 좌골신경을 손상시킨 후 전자침으로 치료한 실험 군과 치료하지 않은 대조 군의 유발전위 증가율, acid phosphatase의 활성도 및 좌골신경의 형태학적 변화들을 확인한 결과 전자침을 처리한 군에서 치료효과가 높았으며, 특히 다른 치료기간보다 초기시기에서 침의 효과가 매우 높다는 것이 확인되었다. 지금까지의 결과는 수치상으로 효과가 있다고 말할 수 있지만 효소활성도의 변화의 원인과 전자침을 처리한 군에서 지방조직이 발달한 원인에 대하여 앞으로 심도 깊은 연구가 뒷받침되어야 할 것으로 사료된다.

참 고 문 헌

Blom M, Lundeberg T, Dawidson I, Angmar Mansson B: Effects on local blood flux of acupuncture stimulation used to treat xerostomia in patients suffering from sjogren's syndrome. *J Oral Rehabil* 20(5): 541-548, 1993.
 Cai X: Substitution of acupuncture for HCG in ovulation induction. *J Tradit Chin Med* 17(2): 119-121, 1997.
 Galantino ML, Eke Okoro ST, Findley TW, Condoluci D:

Use of noninvasive electroacupuncture for the treatment of HIV related peripheral neuropathy: a pilot study. *J Altern Complement Med* 5(2): 135-142, 1999.
 Grant DJ, Bishop Miller J, Winchester DM, Anderson M, Faulkner S: A randomized comparative trial of acupuncture versus transcutaneous electrical nerve stimulation for chronic back pain in the elderly. *Pain* 82(1): 9-13, 1999.
 Jin A, Tao Z, Ren W, Du X: Electroacupuncture effects on experimental spinal cord injury of the cat as evaluated by acid phosphatase detection. *Chen Tzu Yen Chiu* 21(4): 50-53, 1996.
 MacPherson H, Gould AJ, Fitter M: Acupuncture for low back pain: results of a pilot study for a randomized controlled trial. *Complement Ther Med* 7(2): 83-90, 1999.
 Paola F: Acupuncture and nicotine withdrawal. *Arch Intern Med* 159(11): 1256-1257, 1999.
 Sheehan DC, Hrapchak BB: Theory and practice of histotechnology. Mosby, 298-299, 306-307, 1980.
 Smith L, Oldman A: Acupuncture and dental pain. *Br Dent J* 186(4): 158-159, 1999.
 Zhang Y: Clinical experience in acupuncture treatment of facial paralysis. *J Tradit Chin Med* 17(3): 217-219, 1997.

< 국문초록 >

손상된 말초신경이 정상상태로 회복되는데 침이 어떤 영향을 미치는지 확인하기 위하여 좌골신경을 인위적으로 손상시킨 후 침을 처리한 군(AG)과 자연적으로 치유된 군(CG)의 좌골신경내의 유발전위 증가율, 척수내 효소활성도의 변화 및 좌골신경의 미세구조를 비교·관찰하였다.

유발전위 증가율은 CG에서보다 AG에서 높았고, acid phosphatase 활성도는 1CG와 2AG에서 높게 나타났으나 시간이 경과함에 따라 정상상태로 회복되는 경향을 보였다. 손상된 좌골신경의 미세구조적 변화는 CG보다 AG에서 높은 회복율을 나타내었으며 단지 AG에서만 좌골신경 주위에 지방조직이 발달되어있는 것이 관찰되었다. 이상과 같이 손상된 말초신경이 정상상태로 회복되는 속도는 전자침을 처리한 군에서 높았으며, 특히 다른 치료기간보다 초기시기에서 침의 효과가 매우 높다는 것이 확인되었다.

FIGURE LEGENDS

- Fig. 2.** The light micrograph of developed swelling tissue, an adipose tissue(AT), in the sciatic nerve of AG ($\times 400$).
- Fig. 3.** The transmission electron micrograph of injured sciatic nerve at the time of 1CG. The sciatic nerve shows breakdown of myelin sheaths (scale bar = $2 \mu\text{m}$).
- Fig. 4.** Sciatic nerve at the time of 1CG. The myelin sheath of sciatic nerve shows a variety of changes with concentric zones of loose lamellae, with loss of the intraperiod line alternatively with apparently normal myelin (scale bar = $1 \mu\text{m}$).
- Fig. 5.** The sciatic nerve of 1AG. The ultrastructural recovering rate of injured sciatic nerve was higher in 1AG than in 1CG (scale bar = $1 \mu\text{m}$).
- Fig. 6.** The sciatic nerve of 2CG. Normal myelinated nerve fiber is shown (scale bar = $1 \mu\text{m}$).
- Fig. 7.** The sciatic nerve of 2AG. Normal nerve fibers were more observed as compared with injured nerve fiber (scale bar = $1 \mu\text{m}$).
- Fig. 8.** The sciatic nerve of 4CG. The regeneration of myelin sheath and normal nerve fibers were shown but it has not recovered to normal state perfectly (scale bar = $2 \mu\text{m}$).
- Fig. 9.** The sciatic nerve of 4AG shows well preserved myelinated nerve (MN) and unmyelinated nerve fiber (arrow) (scale bar = $2 \mu\text{m}$).

*Abbreviations used in the figure legends: CG = control group, AG = acupuncture group, number = treatment course (See Table 1).

